

Ludmilla Mota da Silva Santos

PROCESSOS INTERATIVOS
DOS ÓRGÃOS E SISTEMAS
PROGRAMA DE PÓS GRADUAÇÃO • ICS • UFBA



Avaliação de caninos superiores não-irrompidos
por meio de tomografia computadorizada de
feixe cônico

Salvador, 2011

LUDMILLA MOTA DA SILVA SANTOS

**AVALIAÇÃO DE CANINOS SUPERIORES NÃO-IRRÓMPIDOS POR
MEIO DE TOMOGRAFIA COMPUTADORIZADA DE FEIXE CÔNICO**

Dissertação apresentada ao Programa de Pós Graduação em Processos Interativos dos Órgãos e Sistemas, Instituto de Ciências da Saúde, Universidade Federal da Bahia, como requisito parcial para obtenção do título de Mestre.

Orientador: Prof. Dr. Paulo Sérgio Flores Campos

Co-orientador: Prof. Dr. Silvio José Albergaria da Silva

Salvador

2011

S237 Santos, Ludmilla Mota da Silva.

Avaliação de caninos superiores não-irrompidos por meio de tomografia computadorizada de feixe cônico / Ludmilla Mota da Silva Santos. 2012.

50 f. : il.

Orientador: Prof. Dr. Paulo Sérgio Flores Campos

Co-orientador: Prof. Dr. Silvio José Albergaria da Silva

Dissertação (mestrado) – Universidade Federal da Bahia, Instituto de Ciências da Saúde, 2012.

1. Caninos não-irrompidos. 2. Tomografia computadorizada de feixe cônico. 3. Reabsorção radicular. I. Universidade Federal da Bahia. Instituto de Ciências da Saúde. II. Campos, Paulo Sérgio Flores. III. Silva, Silvio José Albergaria da. IV. Título.

LUDMILLA MOTA DA SILVA SANTOS

**AVALIAÇÃO DE CANINOS SUPERIORES NÃO-IRRAMPIDOS POR
MEIO DE TOMOGRAFIA COMPUTADORIZADA DE FEIXE CÔNICO**

Dissertação apresentada ao Programa de Pós Graduação em Processos Interativos dos Órgãos e Sistemas, Instituto de Ciências da Saúde, Universidade Federal da Bahia, como requisito parcial para obtenção do título de Mestre.

Aprovada em 30 de novembro de 2011.

Paulo Sérgio Flores Campos – Orientador _____

Doutor em Odontologia, pela Universidade São Paulo
Universidade Federal da Bahia

Silvio José Albergaria da Silva – Co-orientador _____

Doutor em Odontologia, pela Universidade Federal de Pelotas.
Universidade Federal da Bahia

Iêda Margarida Crusó Rocha Rebelo _____

Doutora em Odontologia, pela Universidade Federal da Bahia
Universidade Federal da Bahia

Maria Luíza dos Anjos Pontual _____

Doutorado em Radiologia Odontológica, pela Universidade Estadual de Campinas.
Universidade Federal de Pernambuco

Aos meus pais, Marcelo e Socorro, meus maiores exemplos, pelo amor incondicional.

Aos meus irmãos, Leonardo e Lucas, grandes presentes de Deus na minha vida.

AGRADECIMENTOS

Aos meus pais, Marcelo e Socorro, por todo incentivo, apoio moral e financeiro, por acreditarem em mim e permitirem a realização deste sonho. Sem vocês nada disso seria possível.

Aos meus irmãos, Leonardo e Lucas, por estarem ao meu lado, companheiros de uma vida inteira. Amo vocês!

A toda a minha família, avó, tios, primos que, mesmo distantes, são fundamentais para mim. Aos “padrinhos” de crisma, uma extensão da minha família, obrigada por toda a torcida.

Ao professor Paulo Flores, meu orientador, por sua disponibilidade, confiança e paciência em desvendar os mistérios da tomografia computadorizada a uma endodontista que tem um carinho enorme pela Radiologia. Muito obrigada por tudo! Depois desses quase dois anos, posso dizer que o meu carinho e a minha admiração por você só aumentaram.

Ao professor Silvio Albergaria, a quem nada do que eu disser aqui será suficiente para agradecer-lhe. Obrigada por todas as palavras de incentivo, por apostar sempre em mim, mostrando que eu era capaz de superar qualquer dificuldade. Obrigada por abrir-me as portas da Endodontia da FOUFBA. Admiro muito sua capacidade profissional, seu relacionamento com os alunos, a pessoa humilde que você é. O mestrado foi mais um passo na jornada acadêmica e espero contar com você nos próximos.

A todas as professoras de Endodontia da FOUFBA, em especial a Fátima Malvar, pelo incentivo, apoio e torcida.

Ao professor Christiano Oliveira: não teria chegado aqui sem você. Na fase final, sua orientação foi fundamental para a construção deste trabalho. Muito obrigada por todas as sugestões, por ser tão cuidadoso, por sua amizade, pelo carinho, por me ouvir e aconselhar. Você é extremamente competente e lhe desejo muito sucesso na sua trajetória em Ribeirão Preto. A FORP - USP foi agraciada com a sua presença.

À professora Iêda Crusoé-Rebello, por ter sido a primeira a me apresentar o campo da iniciação científica. Por ser uma pessoa determinada, por querer sempre o melhor para a FOUFBA. Obrigada por fazer parte desta conquista!

Ao Coordenador do Programa de Pós-graduação, professor Roberto Paulo, por todo empenho e dedicação.

Aos amigos que a Odontologia me concedeu em cinco anos de faculdade, em especial a Lua, Thaís, Luciana, Fred, Lívia e Raphael, que seguiram este mesmo caminho acadêmico,

compartilhando as experiências e sendo fonte de inspiração. E a Clara, Luciana, Ligia e Igor, pela amizade, pelo interesse demonstrado em relação à minha dissertação.

Às turmas de graduação em Odontologia de 2007.1, 2007.2, 2008.1 e 2008.2 que foram fonte de aprendizado para mim durante o tirocínio docente. Com vocês pude firmar o meu desejo de ensinar, de querer buscar sempre mais conhecimento e ajudar na formação de novos profissionais. Contudo, a minha maior conquista foram as pessoas maravilhosas que conheci durante esse tempo e que hoje deixaram de ser alunos e passaram a ser grandes amigos. Por tudo isso, muito obrigada!

Aos amigos do Programa de Pós-Graduação em Processos Interativos dos Órgãos e Sistemas, foi um prazer conhecê-los e melhor ainda poder dividir tantos momentos. A união dessa turma é algo extraordinário. Vocês são muito especiais.

Aos amigos que me acompanham desde pequena, dos tempos do Anchieta, sei que estão felizes por esta minha conquista. Agradeço em especial a Fernanda, Clara e Larissa que, mesmo sem entender muito bem do que se tratava, estavam sempre dispostas a me escutar, a dar sugestões!

Aos amigos de fé, presentes de Deus, que compreenderam a minha ausência em alguns momentos na etapa final, que intercederam por mim e torcem pelo meu sucesso. Vocês são especiais e me ajudaram muito nesses quase dois anos, difíceis para mim. À Luciana e Adriana por serem as melhores amigas que uma pessoa pode ter.

Agradeço a Deus, por tanto amor e misericórdia, por me dar a força necessária para a conclusão desta dissertação.

O amor é paciente, é benfazejo;
não é invejoso, não é presunçoso nem se incha de orgulho;
não faz nada de vergonhoso, não é interesseiro,
não se encoleriza, não leva em conta o mal sofrido;
não se alegra com a injustiça, mas fica alegre com a verdade.
Ele desculpa tudo, crê tudo, espera tudo, suporta tudo.

O amor jamais acabará.

(1 Cor 13, 4-8)

RESUMO

Os caninos superiores são o segundo grupo de dentes que mais sofrem impactação. A etiologia da sua ocorrência é multifatorial e continua incerta. Os exames de imagem (planas e volumétricas) são utilizados para o diagnóstico da localização dos caninos impactados, assim como para o planejamento do tratamento. Este trabalho tem o objetivo de determinar as características dos caninos não-irrompidos e suas relações com estruturas adjacentes, por meio de imagens de tomografia computadorizada de feixe cônico. Foram avaliadas as imagens de tomografia computadorizada de 65 pacientes, totalizando 79 caninos não-irrompidos, oriundas do banco de imagens do laboratório de tomografia computadorizada de feixe cônico (LAB TCFC 3D) da Faculdade de Odontologia, da Universidade Federal da Bahia. Os parâmetros avaliados foram: distribuição por sexo; ocorrência unilateral ou bilateral; localização em relação ao dente incisivo lateral adjacente; relação com raízes dos dentes adjacentes (presença ou ausência de reabsorção radicular) e grau da raiz quando presente (leve, moderada ou severa); anatomia radicular; espessura do espaço do fóliculo pericoronário e possíveis condições locais associadas. A maioria dos pacientes era do sexo feminino (70,8%). Houve uma predileção da impactação dos caninos por palatino (67,1%). Os caninos não-irrompidos provocaram reabsorção das raízes dos dentes adjacentes em 69,6% dos casos. A reabsorção radicular foi mais frequente quando os caninos estavam impactados por vestibular ou por palatino, do que quando impactados no centro do rebordo alveolar. A tomografia computadorizada de feixe cônico demonstrou ser uma ferramenta de imagem adequada para a avaliação dos caninos superiores não-irrompidos.

Palavras-chave: Caninos não-irrompidos. Tomografia computadorizada de feixe cônico. Reabsorção radicular.

ABSTRACT

Upper canines are the second most common teeth group to undergo impaction. Etiology of their occurrence is multifactorial and remains unclear. Diagnostic imaging (planar and volumetric) are used to diagnose the location of impacted canines, as well as for treatment planning. This study aims to determine the characteristics of unerupted canines and their relations with adjacent structures, through images of cone beam computed tomography (CBCT). Scans of 65 patients, with a total of 79 impacted canines, were assessed. Images were obtained from the records of CBCT 3D LAB (CBCT Laboratory at Faculty of Dentistry, Federal University of Bahia). The parameters evaluated were: gender distribution, unilateral or bilateral occurrence, location in relation to the adjacent lateral incisor tooth; relationship with roots of adjacent teeth (presence or absence of root resorption, and degree of resorption when present - mild, moderate or severe), root anatomy, thickness of the dental follicle space, and other possible associated local conditions. Most patients were female (70.8%). There was a predilection for palatal impaction (67,1%). Impacted canines caused resorption of the roots of adjacent teeth in 69,6% of cases. Root resorption was more frequent when the canines were impacted by vestibular or palatine, than when impacted at the center of the alveolar ridge. CBCT proved to be a suitable imaging tool for assessment of unerupted maxillary canines.

Keywords: Impacted canines. Cone beam computed tomography. Root resorption.

LISTA DE ILUSTRAÇÕES

Figura 1	Canino não-irrompido unilateralmente	32
Figura 2	Canino não-irrompido por palatino ao incisivo lateral adjacente	33
Figura 3	Reabsorção radicular leve, vista axial	35
Figura 4	Reabsorção radicular leve, vista parassagital	35
Gráfico 1	Porcentagens da distribuição por sexo com a localização do canino não-irrompido	37
Gráfico 2	Porcentagens da distribuição por sexo em relação à presença ou ausência de reabsorção	37
Gráfico 3	Porcentagens da associação entre a presença ou ausência de reabsorção e a localização do canino não-irrompido	38
Gráfico 4	Porcentagens da associação entre a presença ou ausência de reabsorção e a espessura do folículo pericoronário	38

LISTA DE TABELAS

Tabela 1	Pacientes apresentando caninos inclusos na amostra estudada, de acordo com sexo e tipo de ocorrência (unilateral ou bilateral).....	32
Tabela 2	Ocorrência de caninos inclusos na amostra estudada, de acordo com sexo, tipo de ocorrência (unilateral ou bilateral) e localização	33
Tabela 3	Ocorrência de reabsorção radicular nos dentes adjacentes e grau de severidade da reabsorção	34
Tabela 4	Ocorrência de dilaceração radicular e do aumento do folículo pericoronário do canino incluído	36
Tabela 5	Distribuição dos caninos não-irrompidos quanto aos fatores associados.....	36

LISTA DE SIGLAS E ABREVIATURAS

DCP	Deslocamento dos caninos por palatino
TC	Tomografia computadorizada
TCFC	Tomografia computadorizada de feixe cônico
TCH	Tomografia computadorizada helicoidal
2D	Bidimensional
3D	Tridimensional

SUMÁRIO

1	INTRODUÇÃO	14
2	REVISÃO DE LITERATURA	16
2.1	DOS CANINOS NÃO-IRROMPIDOS: DADOS EPIDEMIOLÓGICOS, ETIOLOGIA, SEQUELAS DA PREVALÊNCIA	16
2.2	DOS EXAMES DE IMAGEM PARA DENTES NÃO-IRROMPIDOS	18
2.2.1	Radiografia convencionais	18
2.2.2	Tomografia computadorizada	21
2.2.3	Radiografia panorâmica X Tomografia computadorizada	25
3	PROPOSIÇÃO	29
4	METODOLOGIA	30
5	RESULTADOS	32
6	DISCUSSÃO DOS DADOS	39
7	CONCLUSÕES	45
	REFERÊNCIAS	46

1 INTRODUÇÃO

A ocorrência de caninos superiores não-irrompidos é relativamente frequente em pacientes indicados para planejamento ortodôntico. O tratamento, muitas vezes, representa um desafio e pode envolver diferentes especialidades, como a Cirurgia e a Ortodontia. Os caninos superiores são o segundo grupo de dentes que mais sofrem impaction, estando atrás somente dos terceiros molares. A etiologia dos caninos não-irrompidos é multifatorial e continua obscura (COOKE; WANG, 2006). Entretanto, a falta de espaço no arco dental, a retenção prolongada do canino decíduo, a ausência do incisivo lateral adjacente, a dilaceração da raiz e a anquilose dos caninos permanentes são os fatores locais comumente associados à impaction dos caninos superiores. Outra teoria é que os caninos podem não erupcionar devido a fatores genéticos.

Mesmo com a introdução de novas tecnologias no campo do diagnóstico por imagens, as radiografias convencionais (duas dimensões), entre elas as radiografias panorâmicas, oclusais e periapicais, continuam sendo as mais comumente utilizadas para o diagnóstico primário da localização dos caninos não-irrompidos, o planejamento e a avaliação do tratamento.

Entretanto, as imagens radiográficas planas informam sobre a existência dos dentes não-irrompidos, mas são limitadas quanto à demonstração de sua exata localização, relação com os dentes vizinhos, relação com estruturas nobres e anatomia de suas raízes, informações estas de absoluta relevância no planejamento do tratamento.

A determinação da exata localização é importante para o planejamento cirúrgico (quando necessário) e para a escolha do melhor plano de tratamento ortodôntico. Existem diferentes técnicas cirúrgicas para expor o dente impactado, a exemplo: a gengivectomia, retalho posicionado apicalmente, técnica da erupção fechada, retalho posicionado apicalmente modificado, retalho pediculado duplo e enxerto gengival livre (SUNIL et al., 2006). A relação com os dentes vizinhos influencia diretamente o plano de tratamento e as radiografias planas não fornecem as informações necessárias quanto à presença de reabsorção radicular, sub ou superestimando-as.

A tomografia computadorizada (TC) permite a reconstrução multiplanar do volume escaneado, ou seja, a visualização de imagens axiais, coronais, sagitais e oblíquas, assim como a reconstrução tridimensional (3D). Relativamente recente, a tomografia computadorizada de feixe cônico (TCFC) produz imagens com finalidade de diagnóstico, de alta qualidade e precisão tridimensional (3D), representando os elementos ósseos e dentários

do complexo maxilo-facial com mínima distorção e dose de radiação significativamente reduzida, em comparação à TC helicoidal, além de ter um custo mais baixo. Devido à crescente disponibilização da TCFC, tem sido observado o atual interesse de pesquisadores e clínicos na avaliação e/ou reavaliação de diferentes condições clínicas, por meio dessa tecnologia, o que tem permitido avanços significativos na prática odontológica.

Assim, este trabalho visa a caracterizar a apresentação dos caninos superiores impactados e suas relações com estruturas adjacentes, através de imagens de TCFC.

2 REVISÃO DE LITERATURA

Este capítulo compreende uma abordagem sobre os caninos não-irrompidos e os diferentes tipos de exames por imagem.

2.1 DOS CANINOS NÃO-IRROMPIDOS. DADOS EPIDEMIOLÓGICOS, ETIOLOGIA, SEQUELAS DA PREVALÊNCIA

Os caninos desempenham um papel fundamental na estética facial, no desenvolvimento do arco e na oclusão. Distúrbios na erupção dos caninos superiores permanentes são relativamente comuns, pois eles se desenvolvem profundamente dentro da maxila e descrevem uma trajetória mais extensa para erupcionar na cavidade bucal, se comparados aos outros dentes. Por isso, o tratamento de caninos impactados é de grande interesse para os dentistas clínicos e especialistas, incluindo ortodontistas, periodontistas, odontopediatras e cirurgiões. Com a detecção precoce, interceptação oportuna e correto tratamento ortodôntico e cirúrgico, os caninos impactados podem erupcionar e se localizar corretamente no arco dental (BEDOYA; PARK, 2009).

Os dentes mais comumente impactados, depois dos terceiros molares, são os caninos superiores. A incidência de caninos superiores ectópicos é de aproximadamente 1 a 3% da população e ocorre duas vezes mais em mulheres do que em homens (COOKE; WANG, 2006). A sua localização tem sido relatada em 80% por palatino e 20% por vestibular. Estes dentes são frequentemente posicionados fora do arco dental por terem o mais longo período de desenvolvimento, o mais imprevisível curso de erupção e por ocuparem diversas posições de desenvolvimento em sucessão (TAMINI; ELSAID, 2009).

A etiologia da ocorrência dos caninos impactados é incerta. O deslocamento do canino para vestibular ou palatino são na verdade fenômenos muito diferentes e que raramente recebem condições separadas nos estudos sobre dentes impactados. O deslocamento dos caninos superiores por vestibular se dá, usualmente, devido à falta de espaço no arco dental, diferentemente dos casos de caninos impactados por palatino, que ocorrem apesar da presença de espaço adequado no arco (PECK; PECK; KATAJA, 1994).

As duas principais teorias que têm sido propostas para explicar a ocorrência de caninos impactados por palatino são a teoria genética e a teoria de orientação (BEDOYA; PARK, 2009; LITSAS; ACAR, 2011).

A “teoria genética” para o deslocamento dos caninos por palatino (DCP) é fundamentada em cinco evidências: existência de outras anomalias dentais concomitantes com DCP; ocorrência bilateral; diferença na incidência do DCP entre os sexos; ocorrência familiar; e diferenças na ocorrência entre as populações. Em contraste com as circunstâncias de outros dentes impactados, como os terceiros molares inferiores, os casos de DCP rotineiramente têm espaço adequado no arco e o tratamento ortodôntico nesses casos geralmente não envolve nenhum tipo de extração. Além disso, a retenção dos caninos decíduos é uma consequência do DCP e não a sua causa. As diferenças significantes na ocorrência de DCP entre os sexos - maior no sexo feminino - e entre os grupos raciais - maior nos europeus - apoiam a influência da genética no controle poligênico do traço PDC (PECK; PECK; KATAJA, 1994).

De acordo com a “teoria da orientação”, o canino perde a guia de orientação durante o seu percurso de erupção por causa do espaço extra na parte apical da maxila, devido à hipoplasia ou falta do incisivo lateral. Esta teoria sustenta que o DCP é frequentemente encontrado em dentições com desenvolvimento tardio, amplas e com incisivos laterais ausentes. Mesmo que tais anomalias sejam determinadas geneticamente, a “teoria da orientação” afirma que o DCP não tem uma associação genética similar, mas ocorre como o resultado dos distúrbios ambientais locais (BECKER, 1995).

Foi realizado um estudo para testar a hipótese de que o DCP ocorre completamente sob influência genética. Em um grupo controle, foram selecionados 19 pacientes que não apresentavam o incisivo lateral de um lado da arcada, possuíam o incisivo lateral diminuído do outro lado e um canino deslocado por palatino. Os resultados demonstraram que a frequência da impactação não foi igual em ambos os lados, constatando-se que há um fator ambiental local envolvido no deslocamento dos caninos superiores por palatino (BECKER; GILLIS; SHPACK, 1999).

Embora a etiologia do DCP tenha sido associada a um componente genético, a erupção do canino impactado pode ser afetada por fatores locais/mecânicos que se tornaram alvo do tratamento interventivo para permitir a sua erupção fisiológica (BACCETTI, 2010). Alguns estudos têm demonstrado que procedimentos interventivos simples podem influenciar favoravelmente a erupção espontânea do canino permanente. A remoção do canino decíduo retido como uma medida isolada obteve uma taxa de sucesso de 42% no estudo de Smailiené e colaboradores (2011) e 65,2%, no estudo de Baccetti, Leonardi e Armi (2008).

A impactação dos dentes por palatino pode causar a migração dos dentes vizinhos, a perda do comprimento do arco, o surgimento de lesões císticas, tumores e infecções.

Entretanto, a principal seqüela do caminho anormal de erupção dos caninos dentro do processo dentoalveolar é a reabsorção radicular dos dentes vizinhos, colocando em risco a sua longevidade (LITSAS; ACAR, 2011), o que, muitas vezes, permanece assintomático. Assim, uma vez que a reabsorção radicular é clinicamente diagnosticada, o processo pode estar em um nível tão avançado que não permite mais nenhum tipo de tratamento (WESTPHALEN et al, 2004).

Uma das opções de tratamento para o canino superior não-irrompido é a exposição cirúrgica seguida por tração ortodôntica. Várias técnicas cirúrgicas têm sido introduzidas na literatura para a exposição do canino impactado. Chapokas, Almas e Schincaglia (2011) propuseram uma classificação para os caninos não-irrompidos que inclui diretrizes para selecionar a melhor abordagem cirúrgica em cada caso. O canino não-irrompido classe I está localizado por palatino. Para esta categoria, a abordagem cirúrgica com gengivectomia é recomendada, sendo que, imediatamente após a exposição do dente não-irrompido, o aparelho fixo deve ser conectado. O canino não-irrompido classe II está localizado no centro da crista alveolar ou por vestibular à crista, mas sem estar por vestibular à raiz do incisivo lateral adjacente. Neste caso, uma técnica de erupção fechada utilizando um reposicionamento de retalho é recomendada. O canino não-irrompido classe III está localizado por vestibular à raiz do incisivo lateral adjacente. Nesta posição, um retalho posicionado apicalmente é indicado.

2.2 DOS EXAMES DE IMAGEM PARA DENTES NÃO-IRROMPIDOS

Os exames imaginológicos são essenciais para o diagnóstico precoce da ocorrência e da localização de caninos superiores impactados. Existem diversas modalidades de exames imaginológicos que podem ser realizados com este intuito, como as radiografias panorâmicas, periapical e oclusal; a tomografia computadorizada axial; e a tomografia computadorizada de feixe cônico (*cone beam*) (MAVERNA; GRACCO, 2007).

2.2.1 Radiografias convencionais

A radiografia panorâmica é um dos exames de imagem mais solicitados e/ou realizados pelos dentistas, pois além do baixo custo, da grande disponibilidade e relativamente baixa dose de radiação, permite a visualização dos ossos maxilares e dentes em um único exame. Em estudo feito mediante radiografia panorâmica, foram examinados o deslocamento (mesio-distal), a localização (vestibular ou palatina) e a angulação dos caninos

permanentes não-irrompidos em crianças entre 10 e 12 anos, com ausência unilateral da protuberância canina à palpação. Observou-se que a ponta de cúspide dos caninos não-irrompidos estava localizada entre a parede distal e a linha média do incisivo lateral, na maioria dos casos (42,9%). Observaram-se outras localizações, como a área anterior à parede distal do incisivo lateral, após a parede mesial do incisivo lateral e entre a linha média e a parede mesial do incisivo lateral (22,5%, 20,4 e 10,2%, respectivamente). Em relação à sua localização, vestibular ou palatina, com o auxílio de duas radiografias periapicais, verificou-se que 73,5% dos caninos encontravam-se por palatino e 22,5% estavam no mesmo plano vertical do incisivo lateral. Em relação à angulação, a média do ângulo mesial formado, utilizando-se uma linha horizontal traçada pela união do ponto superior dos dois côndilos e a linha do longo eixo do canino, foi de 52.17° em 73,5% dos caninos e de 79.53° em 22,5%, sendo esta diferença estatisticamente significativa (CHALAKKAL; THOMAS; CHOPRA, 2011).

Em uma radiografia panorâmica de rotina é possível detectar ocasionalmente a presença de caninos impactados na maxila. Seria vantajoso se este único exame de imagem pudesse ser utilizado com segurança para a localização de dentes não-irrompidos. Foi conduzido um estudo, com o objetivo de estabelecer um método de localização dos caninos maxilares impactados, a partir de uma única radiografia panorâmica. Do total de 50 casos avaliados, 29 apresentaram impactação unilateral e 21, bilateral, sendo que 3 unidades foram excluídas do trabalho, totalizando 68 caninos impactados. Em relação à localização vestibulo-lingual, 54,4% encontravam-se por vestibular, 38,2% por palatino e 7,4% no centro do rebordo alveolar. Dentre os dentes localizados por vestibular, em relação ao sentido vertical, 83,8%, 13,5 e 2,7% estavam nas porções coronal, média e apical do rebordo, respectivamente. Dos dentes localizados por palatino, 50%, 38,5 e 11,5% estavam nas porções coronal, média e apical, respectivamente. Observou-se que a ponta de cúspide da grande maioria (75,7%) dos caninos impactados por vestibular estava localizada na área anterior à parede distal do incisivo lateral, enquanto apenas 24% dos impactados por palatino encontravam-se nesta mesma posição. Em contraste, a ponta de cúspide da maioria (38,5%) dos caninos impactados por palatino estava localizada após a parede mesial do incisivo lateral, enquanto nenhum dos caninos vestibularizados encontrava-se nessa posição. Concluiu-se que a localização dos caninos impactados não pode ser determinada apenas com a radiografia panorâmica, mas que este é um valioso exame de imagem que deve estar associado a outros para tal objetivo (NAGPAL et al, 2009).

Acreditando-se nas vantagens da baixa dose de exposição e baixo custo da radiografia panorâmica, outro estudo foi realizado para avaliar a confiabilidade desse exame na localização de caninos superiores permanentes impactados. A amostra incluiu 114 pacientes, na faixa etária entre 13 e 30 anos, totalizando 150 caninos impactados. Com base na técnica de Clark, verificou-se que dos 150 caninos superiores permanentes impactados, 56% (84) localizavam-se por vestibular e 44% (66) por palatino. A determinação do posicionamento vestibulo-palatino a partir das radiografias panorâmicas foi possível em 96 dos 102 caninos impactados localizados nas zonas coronal e média. Os outros 6 não puderam ser localizados por conta de sobreposições. Excluindo-os, o índice de concordância entre os métodos foi de 94,11%. Não foi possível determinar o posicionamento vestibulo-palatino de 48 caninos impactados localizados na zona apical. Isto demonstra que uma única radiografia panorâmica pode ser confiável para determinar a localização vestibulo-palatina dos caninos impactados quando eles se encontram nas zonas coronal e média, mas quando localizados na zona apical recomenda-se a utilização de outras modalidades de imagem (SUDHAKAR; PATIL; MAHIMA, 2009).

Com o objetivo de avaliar se é possível encontrar a melhor abordagem cirúrgica para a exposição de caninos superiores impactados a partir de uma única radiografia panorâmica, Katsnelson e colaboradores (2010) analisaram 130 caninos superiores não-irrompidos em 102 radiografias. A angulação dos caninos impactados foi determinada através da interseção entre seus longos eixos e linhas horizontais traçadas, unindo as pontas das cúspides mesio-vestibulares dos primeiros molares superiores direito e esquerdo. Dos 130 caninos, 67 estavam localizados à direita e 63, à esquerda. Em 27,4% dos pacientes, os caninos superiores estavam impactados bilateralmente. Em relação à localização, 45% estavam para a porção vestibular do rebordo e 55% por palatino. A média de angulação para os caninos vestibularizados foi de 75.1° e para os caninos impactados por palatino foi de 51.3°. Em conclusão, os autores sugerem que a angulação dos caninos superiores impactados pode ser obtida de forma confiável, a partir de uma única radiografia panorâmica.

Em relato de caso clínico, Nute (2004) apresenta um caso de reabsorção grave dos 4 incisivos superiores permanentes, decorrente da presença dos caninos impactados bilateralmente, em uma garota de 11 anos. A partir de uma radiografia panorâmica e uma radiografia oclusal, concluiu-se que os caninos estavam impactados por palatino, fato este confirmado após a cirurgia, e que a reabsorção dos incisivos envolvia os terços apicais e médios das raízes. Os caninos foram tracionados para o seu correto posicionamento no arco e

os incisivos permaneceram com um prognóstico incerto, necessitando de acompanhamento. Este caso ilustra a importância do monitoramento da erupção dos caninos.

Três casos de reabsorção incomum de pré-molares foram estudados. Duas meninas e um menino, com idades entre 13 e 16 anos, apresentaram caninos superiores impactados, diagnosticados por meio de radiografia panorâmica, e que estavam causando a reabsorção do primeiro pré-molar esquerdo. Considerando que a prevalência de reabsorção da raiz de incisivo-lateral, associada à presença de caninos ectópicos, tem sido relatada, a prevalência de reabsorção de pré-molares é rara. Esses achados destacam a necessidade de se identificar a localização dos caninos superiores na idade entre 9 e 11 anos, quando estes não são palpáveis por vestibular (COOKE; NUTE, 2005).

As informações diagnósticas obtidas a partir da radiografia panorâmica são valiosas para a observação da erupção dentária e avaliação dos resultados do tratamento. Entretanto, algumas limitações da radiografia panorâmica devem ser consideradas. Ela é imprecisa na visualização de anormalidades da raiz e mudanças na superfície radicular, que por vezes mostram distorção. Além disso, essas radiografias também são inadequadas para a observação das reabsorções radiculares, muitas vezes subestimando-as (HEIMISDOTTIR; BOSSHARDT; RUF, 2005). Portanto, a gravidade das reabsorções radiculares dos dentes adjacentes ao canino impactado não pode ser avaliada precisamente, somente com radiografias bidimensionais (2D) (ALQERBAN et al., 2009b).

As radiografias periapicais, panorâmicas e oclusais podem não revelar a presença de um canino impactado fora do campo de visão, assim a determinação da sua localização não é precisa. Também a sobreposição de imagens nas regiões anterior e palatina da maxila pode comprometer a visualização do canino impactado. Analisando todas estas considerações, os exames de imagem tridimensional (3D) fornecem um volume de informações que pode ser utilizado para avaliar os dentes impactados na maxila, indicando, com mais precisão, suas localizações e impactos em estruturas adjacentes, sem a limitação da visualização com estruturas sobrepostas (MAH; ALEXANDRONI, 2010).

2.2.2 Tomografia computadorizada

Perante as dificuldades ou limitações na obtenção de informações para o diagnóstico com o uso de radiografias convencionais, as imagens tridimensionais começaram a atrair grande interesse dos profissionais de Odontologia. Atualmente, além do exame de TC mostrar-se muito requisitado na área médica, tem se difundido também no cenário

odontológico. Ao discutir este tema tão atual, primeiramente há que se discernir sobre os dois tipos principais de TC: a tomografia computadorizada helicoidal (TCH) (*single* ou *multislice*) e a tomografia computadorizada de feixe cônico (TCFC). Os dois tipos de exames permitem a obtenção de imagens em cortes da região dentomaxilofacial e empregam a radiação X na obtenção das imagens. Contudo, o princípio de aquisição das imagens, as dimensões do aparelho, a dose de radiação e o custo do aparelho são completamente distintos entre as duas modalidades de TC (GARIB et al, 2007).

O advento da TCFC representa o desenvolvimento de um tomógrafo relativamente pequeno e de menor custo, especialmente indicado para a região dentomaxilofacial. O desenvolvimento desta nova tecnologia está possibilitando à Odontologia a reprodução da imagem tridimensional dos tecidos mineralizados maxilofaciais, com mínima distorção e dose de radiação significativamente reduzida em comparação à TCH. Os *softwares* de manipulação de imagens da TCFC, igualmente à TCH, permitem a reconstrução multiplanar do volume escaneado, ou seja, a visualização de imagens axiais, coronais, sagitais e oblíquas, assim como a reconstrução em 3D (KORBMACHER et al, 2007; SCARFE; FARMAN; SUKOVIC, 2006).

A TCFC tem provado ser superior a outros métodos radiográficos para a visualização da região maxilofacial, sendo útil para diagnosticar a posição e as complicações da erupção ectópica dos dentes (CHEN et al, 2006; QUERESHY; SAVELL; PALOMO, 2008).

Nos casos de caninos impactados, a imagem obtida pela TCFC é precisa em determinar a localização vestibular ou palatina, assim como a angulação mais exata destes dentes. Estas imagens são úteis para a determinação da proximidade das raízes dos incisivos e dos pré-molares adjacentes, o que pode ser fundamental no planejamento do tratamento para movimentar o canino no arco, com menor risco de reabsorção dos dentes vizinhos. Os *softwares* associados à TCFC permitem a reconstrução da imagem em vários planos, fornecendo um melhor conhecimento da posição do canino no espaço. Isto colabora para que o ortodontista decida pelo melhor plano de tratamento em cada caso, julgando, por exemplo, a indicação de realizar tracionamento ortodôntico a curto, médio ou longo prazo (HECHLER, 2008).

O dente impactado pode se deslocar, impedir a erupção e/ou causar reabsorção externa dos dentes adjacentes. Um estudo clínico utilizando imagens de TCH demonstrou que a incidência de reabsorção radicular dos dentes adjacentes é maior do que se relatava anteriormente. Isto foi constatado mediante a avaliação da extensão e prevalência de reabsorção dos incisivos superiores, em 107 crianças com idade entre 9 a 15 anos, com um

total de 156 caninos ectópicos, sendo 98 bilateralmente e 58 unilateralmente. Em relação ao posicionamento no arco dental, 50% estavam por palatino, 39% por vestibular e 11% em outras posições. Ocorreu a reabsorção radicular em 38% dos incisivos laterais e 9% dos incisivos centrais, com grande variação na localização e na extensão das reabsorções. Assim, 60% das reabsorções dos incisivos laterais e 43% das reabsorções dos incisivos centrais tinham comprometimento pulpar e se localizaram entre o terço apical e médio, em 64% nos laterais e 57% nos centrais. Finalmente, foi demonstrado que a TC aumentou substancialmente, em torno de 50%, a detecção de reabsorções radiculares em incisivos adjacentes a caninos não-irrompidos (ERICSON; KUROL, 2000).

A introdução da TC na Odontologia fornece imagens mais precisas da área a ser avaliada. Desta forma, com o objetivo de descrever a relação espacial de caninos superiores impactados, utilizando imagem volumétrica de TC, foram avaliados 27 caninos impactados de 19 pacientes (entre 8 e 20 anos), sendo bilaterais em 8 casos e unilaterais em 11. A maioria dos caninos superiores não-irrompidos estava por palatino (92,6%) e somente 7,4% por vestibular. Os 27 casos de caninos impactados provocaram a reabsorção de 21 incisivos, sendo 18 incisivos laterais (66,7%) e 3 incisivos centrais (11,1%). A distância entre o canino e o incisivo lateral foi menor que 0,5mm em 63% dos casos e em 18,5% dos casos, entre o canino e o incisivo central. Com relação ao tamanho do folículo pericoronário, em 53,8% foi considerado dentro dos limites da normalidade (menor que 2mm) e em 46,2% estava aumentado. Este resultado sugere que o tamanho do folículo não desempenha um papel influente no posicionamento do canino impactado. Em 48,1% dos pacientes, o canino decíduo estava presente. O referido trabalho demonstra que a utilização da TC fornece informações valiosas sobre os caninos impactados para melhor entender e tratar estes casos cirúrgica e ortodonticamente (WALKER; ENCISO; MAH, 2005).

Com o objetivo de investigar com a TCFC a localização de caninos superiores impactados e determinar a reabsorção dos incisivos vizinhos, Liu e colaboradores (2008) realizaram um estudo retrospectivo, analisando as imagens de 175 pacientes, com um total de 210 caninos impactados ou com erupção ectópica, sendo 55 homens e 120 mulheres, com idades entre 10 e 59 anos (média de 16,9 anos). Deste total, 140 pacientes apresentaram impactação unilateral, sendo 87 do lado direito e 53 do lado esquerdo, e em 20% (35) dos pacientes os caninos estavam impactados bilateralmente. A presença de supranumerários foi constatada em dois casos, sendo que em um caso registrou-se a presença de odontoma. Dos 210 caninos, 184 estavam posicionados na posição vertical; destes, 67 méso-vestibularizados, 74 para mesial e palatino, 31 posicionados corretamente e 12 estavam para distal.

Adicionalmente, 18 caninos estavam na posição horizontal e 8 invertidos. No sentido vestibulo-palatino, 45,2% (95) estavam impactados por vestibular, 40,5% (85), por palatino e 14,3% (30), no centro do rebordo alveolar. Em apenas 12,8% dos casos, o fóliculo encontrouse maior que 3 mm. A reabsorção dos incisivos laterais ocorreu em 27,2% dos casos e a dos incisivos centrais em 23,4%. Na classificação das reabsorções, 49 foram brandas, 33 moderadas e 23 graves. A reabsorção foi associada a 40,5% dos casos de caninos impactados.

Em outro estudo com objetivo semelhante, foram analisados 29 pacientes, sendo 22 mulheres (76%) e 7 homens (24%). Os caninos estavam impactados unilateralmente em 16 pacientes e bilateralmente em 13, totalizando 42 caninos impactados. Em 60% dos casos, o canino estava impactado por palatino e em 38% havia a presença de caninos decíduos retidos. Com relação à reabsorção dos dentes adjacentes, em 40,4% não houve reabsorção da raiz, 35,7% apresentaram reabsorção leve, 14,2% reabsorção moderada e 4% apresentaram reabsorção grave (OBEROI; KNUEPPEL, 2011).

A precisão do diagnóstico imaginológico na detecção de lesões de reabsorção externa em incisivos laterais, induzidas por caninos, foi comparada entre seis sistemas de TCFC *in vitro*. As imagens de TCFC foram adquiridas pelos aparelhos 3D Accuitomo-XYZ Slice View Tomograph (J. Morita, Kyoto, Japan), Scanora 3D CBCT (Soredex, Tuusula, Finland), Galileos 3D Comfort (Sirona Dental Systems, Bensheim, Germany), Picasso Trio (E-WOO Technology, Giheung-gu, Republic of Korea), ProMax 3D (Planmeca OY, Helsinki, Finland), e Kodak 9000 3D (Trophy, Croissy-Beaubourg, France). Os graus de reabsorção radicular entre os sistemas de TCFC demonstraram uma acurácia significativamente superior para o ProMax, quando comparado com o Galileos e o Kodak. No entanto, não houve diferença estatisticamente significativa entre os diferentes sistemas de TCFC, quando analisada a concordância no diagnóstico da severidade da reabsorção radicular (ALQERBAN et al., 2011a).

Geralmente, a ocorrência dos caninos impactados é maior por palatino do que por vestibular. Um estudo recente (KIM; HYUN; JANG, 2011) teve como objetivo investigar os diferentes aspectos clínicos dos caninos superiores impactados na população coreana, comparando-os com os resultados em estudos com caucasianos. Além disso, a relação entre as características dos caninos impactados e a reabsorção do incisivo lateral adjacente foi analisada, revelando os fatores diretamente envolvidos na reabsorção radicular. Por meio da TC, foram analisadas as imagens de 148 pacientes, sendo 39,9% (59) homens e 60,1% (89) mulheres, com idade entre 8-19 anos. Em 110 pacientes, a ocorrência foi unilateral e bilateral em 38, totalizando 186 caninos impactados (95 no lado direito e 91 no lado esquerdo). Destes,

140 estavam impactados por vestibular e 46 por palatino, demonstrando uma prevalência três vezes maior para a impactação por vestibular. A reabsorção radicular estava presente em 49,5% dos casos e era mais severa quando os caninos estavam impactados por vestibular e quando a coroa do canino ultrapassava o incisivo lateral no sentido mesio-distal.

Estudo semelhante foi realizado em população chinesa (ZHONG et al, 2006), com o objetivo de investigar a frequência, a diferença entre os sexos e a localização dos caninos superiores impactados. As imagens de TC de 215 pacientes, sendo 77 homens e 138 mulheres, foram analisadas e a prevalência da impactação do canino superior entre os pacientes ortodônticos foi de 2,05%, a relação entre o sexo feminino e masculino foi de 1.8:1 e a relação entre a localização vestibular ou palatina foi de 2.1:1. Concluíram os autores que os caninos estavam mais impactados por vestibular, principalmente entre as mulheres.

2.2.3 Radiografia panorâmica X Tomografia computadorizada

O correto posicionamento do dente nos três planos (sagital, coronal e axial) é o maior objetivo do tratamento ortodôntico. O diagnóstico clínico de contato entre as raízes dos dentes é baseado principalmente em exames radiográficos de rotina, como a radiografia panorâmica. Em um estudo para determinar se a radiografia panorâmica fornece uma avaliação fiel da relação mesio-distal, entre as raízes dos dentes adjacentes e que teve como padrão-ouro a TCFC, demonstrou-se que somente 11% dos diagnósticos baseados nas radiografias panorâmicas foram corretos, enquanto houve 89% de resultados falso-positivos. Portanto, os contatos entre as raízes podem ser superestimados quando avaliados por radiografias panorâmicas (LEUZINGER et al., 2010).

A correta localização de um dente impactado é necessária para se fazer um diagnóstico preciso, determinar o melhor acesso cirúrgico e planejar a direção das forças ortodônticas. Assim, foi realizado um estudo com o objetivo de determinar se a utilização de dois tipos de imagens - radiografias planas e imagens 3D - resultaria em diferentes diagnósticos e planos de tratamento para caninos superiores impactados. Selecionaram-se 18 pacientes (12 mulheres e 6 homens), com idades entre 12 e 34 anos (média de 16,9 anos), totalizando 25 caninos impactados, sendo que, destes, 7 estavam bilateralmente impactados (38,9%), 6, unilateralmente à direita e 5, à esquerda. Para o posicionamento mesiodistal da ponta da cúspide, houve 79% de concordância entre os dois métodos; em relação ao posicionamento vestibulo-lingual, 84% de concordância, não existindo diferença estatística entre os dois métodos; no diagnóstico de reabsorção da raiz, obtiveram-se 64% de concordância entre os

examinadores, demonstrando que a modalidade da imagem influenciou significativamente neste ponto; em relação ao plano de tratamento ortodôntico também houve diferença estatisticamente significativa, com 73% de concordância entre os examinadores. Estes resultados demonstraram que as imagens em 2D e 3D de caninos superiores impactados podem produzir diferentes diagnósticos e planos de tratamento (HANEY et al., 2010).

Com objetivo semelhante de investigar se as informações adicionais fornecidas pela TC mudariam o plano de tratamento ortodôntico, foi realizado um estudo com 80 crianças, totalizando 113 caninos superiores impactados. Através de exames radiográficos convencionais, observou-se que 39 crianças apresentavam reabsorção dos incisivos adjacentes com diferentes intensidades e em 41 crianças não foi detectado nenhum tipo de reabsorção. Os planos de tratamento de 43,7% (n=35) das crianças foram modificados a partir da análise da CT. Dos 39 pacientes com reabsorção dos dentes vizinhos, o plano de tratamento foi alterado em 53,8% (n=21), principalmente devido ao grau de severidade das reabsorções. Dos 41 pacientes sem reabsorção, o plano de tratamento foi modificado em 34,1% (n=14). Desta maneira, a investigação com a TC mostrou-se uma ferramenta importante na elaboração de um adequado plano de tratamento em crianças com caninos superiores retidos ou com erupção ectópica (BJERKLIN; ERICSON, 2006).

Outro estudo similar foi realizado com o objetivo de avaliar a diferença no diagnóstico e no tratamento de caninos superiores não-irrompidos com base em imagens 2D convencionais (radiografia panorâmica, radiografia periapical e radiografia cefalométrica) e imagens 3D obtidas por TCFC. O grupo experimental foi composto por 27 pacientes (17 mulheres e 10 homens), sendo que em 15 ocorreu unilateralmente e em 12, bilateralmente, totalizando 39 caninos não-irrompidos. Ao avaliar a localização mesio-distal do ápice do canino não-irrompido, uma diferença significativa foi encontrada entre os dois métodos, assim como quando avaliado o nível vertical da coroa clínica. Houve 70% de concordância entre os métodos, quando analisada a sobreposição do canino em relação ao incisivo lateral. A discordância estatisticamente significativa reflete uma maior sobreposição quando avaliada pela TCFC. Com relação à localização vestibulo-palatina da coroa e do ápice, houve diferença estatística entre os métodos, sendo a localização maior por vestibular com o método 3D. Houve diferença estatística na avaliação da reabsorção radicular dos dentes adjacentes, sendo maior quando analisadas pela TCFC. Com relação ao tratamento de escolha, a discordância foi estatisticamente significativa entre os métodos: com as imagens em 2D a abordagem era mais observacional e com as imagens em 3D o plano de tratamento tinha um enfoque na expansão e manutenção do espaço. Portanto, a TCFC fornece uma maior percepção da

posição intraóssea do dente impactado, o que auxilia no diagnóstico e na escolha do plano de tratamento (BOTTICELLI et al., 2011).

Uma das sequelas provocadas pelo atraso na erupção ou no tratamento de caninos superiores impactados pode ser uma reabsorção severa dos incisivos central e lateral adjacentes. Desta forma, o objetivo de um estudo *in vitro* (ALQERBAN et al., 2009a) foi comparar a acurácia diagnóstica na detecção de simulações de reabsorções externas da raiz entre a radiografia panorâmica convencional e dois sistemas de TCFC, o Accuitomo-XYZ Slice View Tomograph® e o Scanora®. A presença da reabsorção foi corretamente diagnosticada em 70% dos casos pelas radiografias panorâmicas, 91%, pelo sistema Accuitomo, e 90%, pelo Scanora, sendo a diferença entre os sistemas 2D e 3D estatisticamente significativa. O grau de profundidade da reabsorção foi diagnosticado corretamente em 21% dos casos nas radiografias panorâmicas, 40% no sistema Accuitomo e 41% no Scanora, tendo diferença estatisticamente significativa entre a panorâmica e as tomografias na definição das reabsorções brandas e graves. A sensibilidade foi de 78%, 95% e 94%, para panorâmica, Accuitomo e Scanora; a especificidade foi 38%, 75% e 75%; erros falso-positivos em 63%, 25% e 25%; e erros falso-negativos em 22%, 5% e 6%, respectivamente. Esses resultados sugerem que os sistemas de tomografia computadorizada são mais sensíveis que as radiografias convencionais na detecção das cavidades, simulando reabsorção externa da raiz.

Um estudo *in vivo* foi realizado com o objetivo de avaliar a precisão no diagnóstico da localização dos caninos impactados e da detecção da reabsorção dos incisivos adjacentes, comparando os procedimentos radiográficos convencionais, usando a radiografia panorâmica, e dois sistemas de TCFC (Accuitomo e Scanora). Os registros clínicos de 60 pacientes foram identificados (37 mulheres e 23 homens), com idades entre 6 e 28 anos (média de 13 anos), totalizando 89 caninos impactados, sendo 13 unilateralmente à direita, 18 unilateralmente à esquerda e 29 bilateralmente. Com base na análise dos resultados, foi possível constatar diferença estatisticamente significativa na localização dos caninos entre as imagens planas e em 3D nos dois grupos. A detecção da presença ou ausência de reabsorção do incisivo lateral também foi diferente estatisticamente entre os dois grupos. Já na detecção da presença de reabsorção do incisivo central houve diferença estatisticamente significativa apenas entre as imagens do grupo A. Também existiu diferença estatística na observação da severidade da reabsorção dos incisivos laterais entre a panorâmica e a tomografia nos dois grupos. Os resultados desse estudo demonstram *in vivo* que a TCFC é mais sensível que a radiografia

convencional, tanto na localização dos caninos impactados, quanto na identificação da reabsorção radicular do dente adjacente (ALQERBAN et al., 2011b).

Uma vez demonstrada a superioridade dos exames por imagens 3D, particularmente a TCFC, para a avaliação dos caninos superiores inclusos, e levando em consideração a importância do correto diagnóstico por meio desses exames imaginológicos para uma abordagem terapêutica mais segura, novos estudos clínicos, visando a caracterizar estas condições em relação à apresentação desses dentes inclusos e seus impactos em estruturas adjacentes, podem contribuir na tomada de decisões quanto aos planos de tratamento dos pacientes acometidos pelo problema.

3 PROPOSIÇÃO

Avaliar imagens de tomografia computadorizada de feixe cônico de caninos superiores não-irrompidos, buscando caracterizar:

- distribuição por sexo;
- tipo de ocorrência: unilateral ou bilateral;
- localização: vestibular, palatina ou central;
- relação com as raízes dos dentes vizinhos: presença ou ausência e grau de reabsorção radicular (leve, moderada ou severa);
- anatomia radicular: presença ou ausência de dilaceração;
- espaço do folículo pericoronário: espessura normal ou aumentada;
- possíveis condições associadas: retenção do canino decíduo, transposição do canino permanente, presença de dente supranumerário, odontoma ou defeito em esmalte e dentina.

4 METODOLOGIA

O trabalho foi submetido para apreciação do Comitê de Ética em Pesquisa da Faculdade de Odontologia da Universidade Federal da Bahia (CAAE 05297712.0.0000.5024).

Foram utilizados exames de tomografia computadorizada oriundas do banco de imagens do laboratório de tomografia computadorizada de feixe cônico (LAB TCFC 3D) da Faculdade de Odontologia da Universidade Federal da Bahia, realizados entre agosto de 2009 e setembro de 2011. O tomógrafo utilizado foi o K9000 3D (Kodak Dental Systems, Carestream Health, Rochester, NY, USA).

As imagens foram avaliadas em ambiente com iluminação adequada, em monitor de tela plana de 22" (Dell Precision 390™, Dell Inc, Round Rock, Texas, USA) por um único radiologista, com experiência em TCFC e conhecimento do programa de manipulação de imagem do equipamento Kodak Dental Systems (KDIS), Carestream Health, Rochester, NY, USA.

Por meio da análise das imagens axiais, sagitais, coronais e oblíquas (parassagitais), os seguintes parâmetros foram registrados para cada caso avaliado:

- distribuição por sexo;
- ocorrência unilateral ou bilateral;
- localização em relação ao dente incisivo lateral adjacente: vestibular, palatino ou central;
- relação com raízes dos dentes adjacentes, incisivos central (contralateral) e lateral (ipsilateral) e primeiro pré-molar, determinada pela classificação proposta por Ericson e Kurol (2000), graduada em 4 categorias: ausência de reabsorção: superfície radicular intacta, a camada de cimento pode estar comprometida; leve: até a metade da espessura da dentina para a polpa; moderada: bem próximo à polpa, sem exposição; severa: a polpa foi exposta pela reabsorção;
- anatomia radicular: presença ou ausência de dilaceração;
- espessura do espaço do folículo pericoronário: normal (<2mm) ou aumentada;
- possíveis condições locais associadas: retenção (permanência prolongada) do canino decíduo correspondente, transposição do canino permanente, dente supranumerário, odontoma e defeito em esmalte e dentina.

Os dados registrados foram analisados no *software* R (versão 2.13.2). Foi feita uma

análise descritiva (frequências absoluta e relativa), com a finalidade de identificar as características gerais e específicas da amostra estudada.

Para testar a hipótese de igualdade de proporção ($p=0,5$ vs $p \neq 0,5$), assim como para verificar a existência de associações significativas entre variáveis nominais, utilizou-se o teste Qui-Quadrado ou teste Exato Fisher. Também foi calculado o Intervalo de Confiança (IC) de 95% para as proporções dos parâmetros estudados. O nível de significância estabelecido para este trabalho é de 5% ($p<0,05$).

5 RESULTADOS

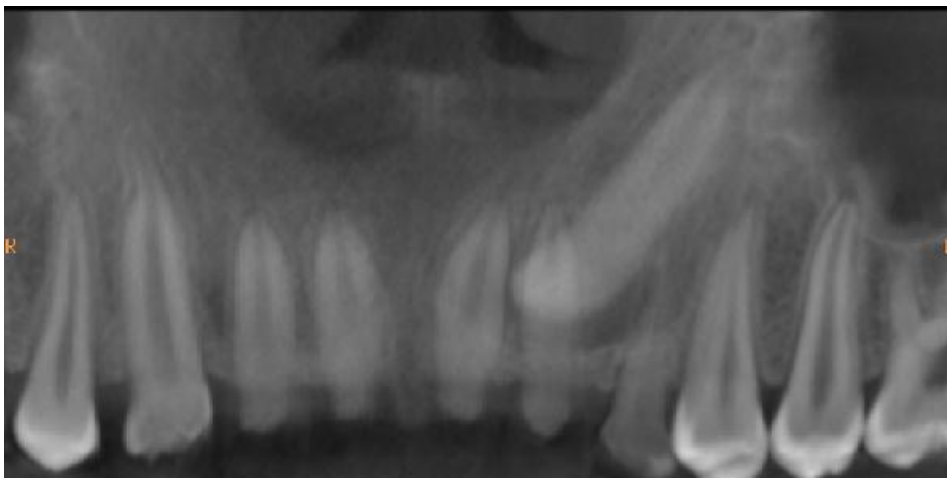
As imagens de tomografia computadorizada de feixe cônico de 65 pacientes foram analisadas. Destes, 70,8% (n=46) eram do sexo feminino e 29,2% (n=19), do sexo masculino. Este resultado foi estatisticamente significativo ($p < 0,001$). Em 20 pacientes, os caninos encontravam-se impactados unilateralmente do lado direito, em 31 unilateralmente do lado esquerdo e em 14 bilateralmente, totalizando 79 caninos não-irrompidos. Esta diferença também foi estatisticamente significativa ($p < 0,000$).

Tabela 1 - Pacientes apresentando caninos inclusos na amostra estudada, de acordo com sexo e tipo de ocorrência (unilateral ou bilateral)

Variáveis	n=65	%	Valor de p
Sexo			0,001
Feminino	46	70,8	
Masculino	19	29,2	
Tipo de Ocorrência			0,000
Unilateral	51	78,5	
Bilateral	14	21,5	

Fonte: Dados da pesquisa

Figura 1 - Canino não-irrompido unilateralmente



Fonte: LAB TCFC 3D da Faculdade de Odontologia da Universidade Federal da Bahia

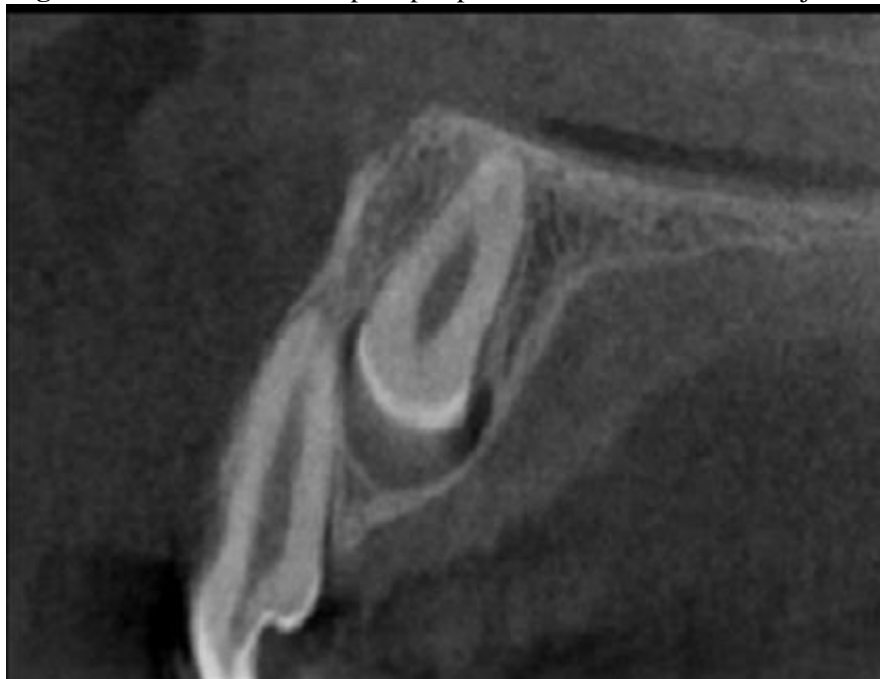Dos 79 caninos avaliados, os dados obtidos sobre a distribuição por sexo, tipo de ocorrência, o lado da arcada e a localização são apresentados na Tabela 2.

Tabela 2 - Ocorrência de caninos inclusos na amostra estudada, de acordo com sexo, tipo de ocorrência (unilateral ou bilateral) e localização

Variáveis	n=79	%	Valor de p
Sexo			0,000
Feminino	56	70,9	
Masculino	23	29,1	
Tipo de Ocorrência			0,013
Unilateral	51	64,6	
Bilateral	28	35,4	
Lado			0,260
Direito	34	43	
Esquerdo	45	57	
Localização			
Vestibular	17	21,5	
Palatina	53	67,1	
Central	9	11,4	

Fonte: Dados da pesquisa

Figura 2 - Canino não-irrompido por palatino ao incisivo lateral adjacente



Fonte: LAB TCFC 3D da Faculdade de Odontologia da Universidade Federal da Bahia

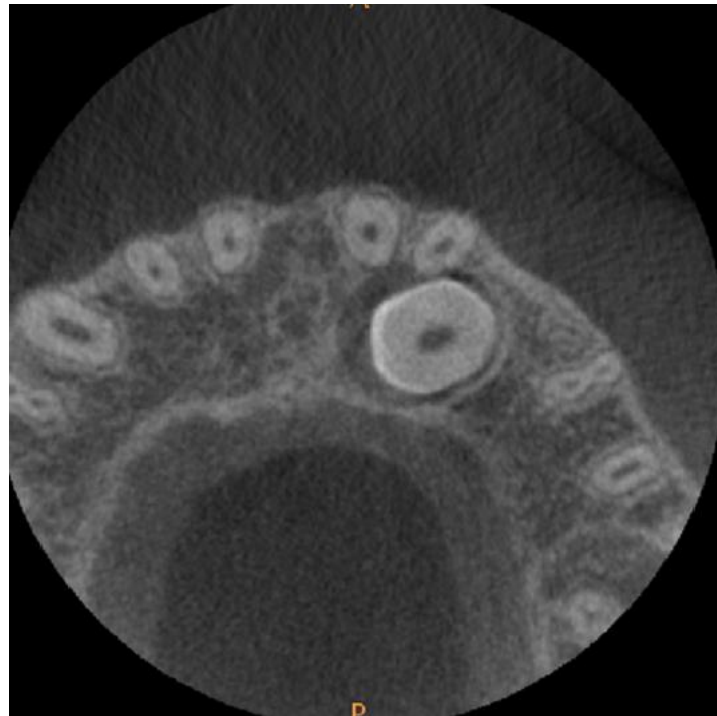
A Tabela 3 mostra a ocorrência de reabsorção radicular dos dentes adjacentes e o seu grau de severidade provocada pelos caninos superiores não-irrompidos.

Tabela 3 - Ocorrência de reabsorção radicular nos dentes adjacentes e grau de severidade

Dentes	n=79	%	Valor de p
Total de caninos que provocaram reabsorção	55	69,6	0,001
Incisivo central	19	24,1	0,000
Leve	13	16,5	
Moderada	6	7,6	
Grave	0	0	
Incisivo lateral	48	60,8	0,071
Leve	33	41,8	
Moderada	6	7,6	
Grave	9	11,4	
Pré-molar	4	5,1	0,000
Leve	3	3,8	
Moderada	1	1,3	
Grave	0	0	

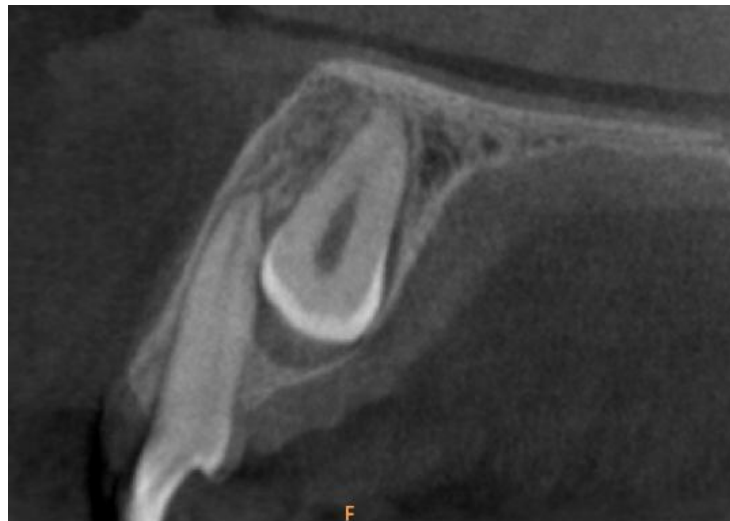Fonte: Dados da pesquisa

Figura 3 - Reabsorção radicular leve, vista axial



Fonte: LAB TCFC 3D da Faculdade de Odontologia da Universidade Federal da Bahia

Figura 4 - Reabsorção radicular leve, vista parassagital



Fonte: LAB TCFC 3D da Faculdade de Odontologia da Universidade Federal da Bahia

Os dados referentes à anatomia radicular dos caninos impactados e à espessura do folículo pericoronário encontraram-se na Tabela 4.

Tabela 4 - Ocorrência de dilaceração radicular e do aumento do folículo pericoronário do canino incluído

Variáveis	n=79	%	Valor de p
Dilaceração			0,115
Presença	47	59,5	
Ausência	32	40,5	
Folículo coronário			0,000
Normal	59	74,7	
Aumentado	20	25,3	

Fonte: Dados da pesquisa

A Tabela 5 apresenta os dados relativos às possíveis condições associadas: os caninos decíduos retidos, presença de transposição entre o canino e o pré-molar, dentes supranumerários, presença de odontoma e defeito em esmalte e dentina nos caninos não-irrompidos.

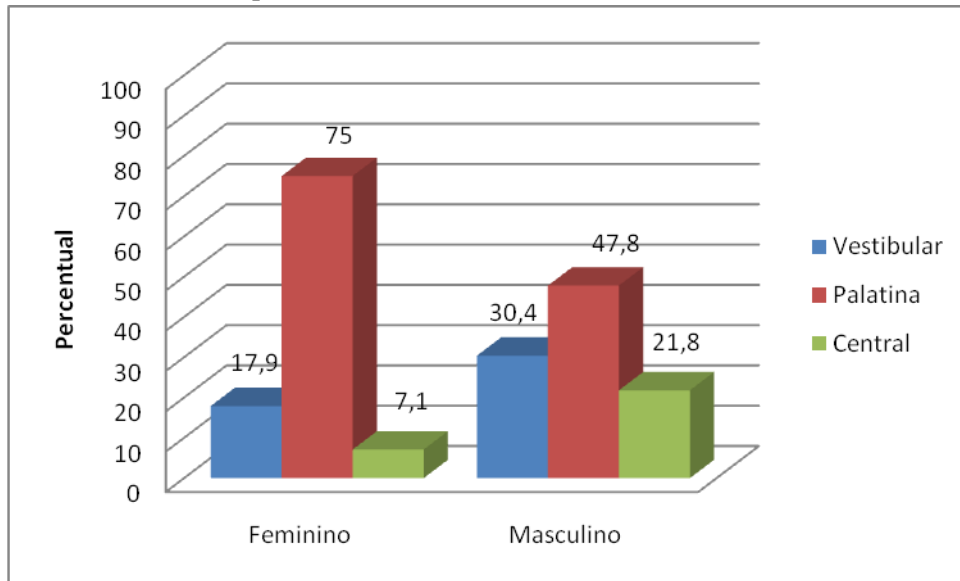
Tabela 5 - Distribuição dos caninos não-irrompidos quanto ao fatores associados

Variáveis	n=79	%	Valor de p
Caninos decíduos retidos	27	34,2	0,007
Transposição entre canino e pré-molar	2	2,5	0,000
Supranumerários	2	2,5	0,000
Odontoma	1	1,3	0,000
Defeito em esmalte e dentina	7	8,9	0,000

Fonte: Dados da pesquisa

Ao associar a distribuição por sexo, com a localização do canino não-irrompido, verifica-se uma diferença estatisticamente significativa (Pearson Chi-Square $p= 0,049$) (Gráfico 1).

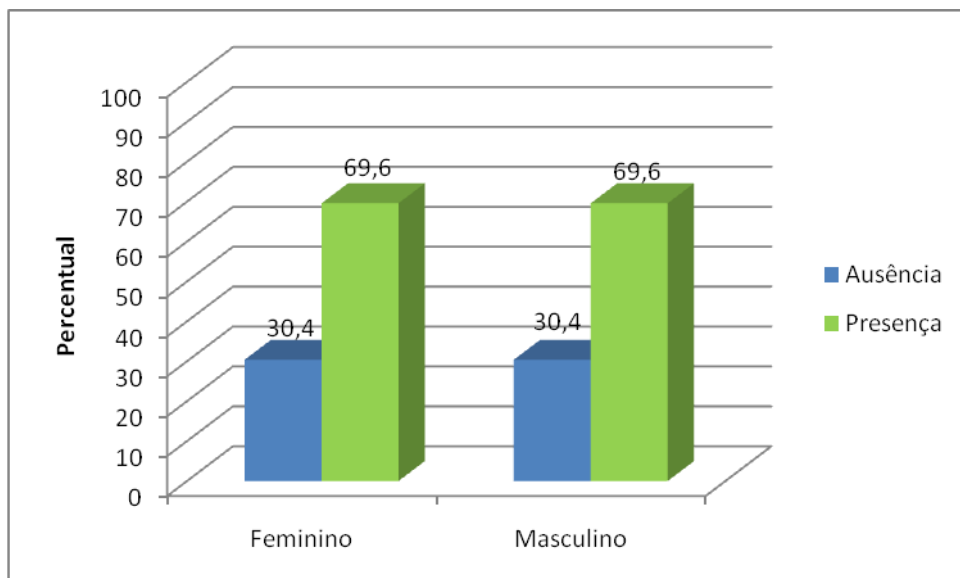
Gráfico 1 - Percentagens da distribuição por sexo com a localização do canino não-irrompido



Fonte: Dados da pesquisa

Quando foi associada a distribuição por sexo e a presença ou ausência de reabsorção radicular, não houve diferença estatisticamente significativa (Pearson Chi-Square $p= 0,995$) (Gráfico 2).

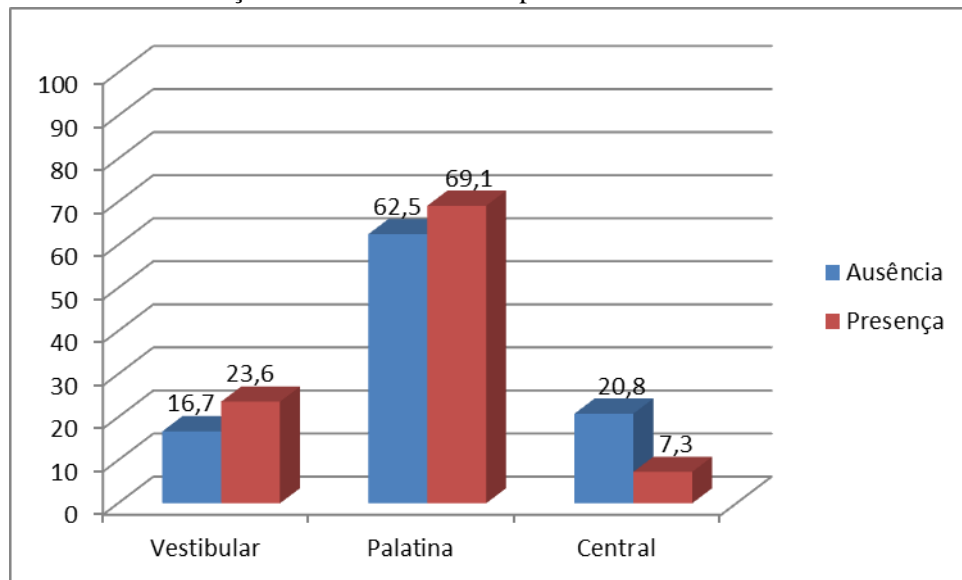
Gráfico 2 - Percentagens da distribuição por sexo em relação à presença ou ausência de reabsorção



Fonte: Dados da pesquisa

Quando foram associadas a presença ou ausência de reabsorção radicular e a localização do canino não-irrompido, não houve diferença estatisticamente significativa (Pearson Chi-Square $p = 0,204$) (Gráfico 3).

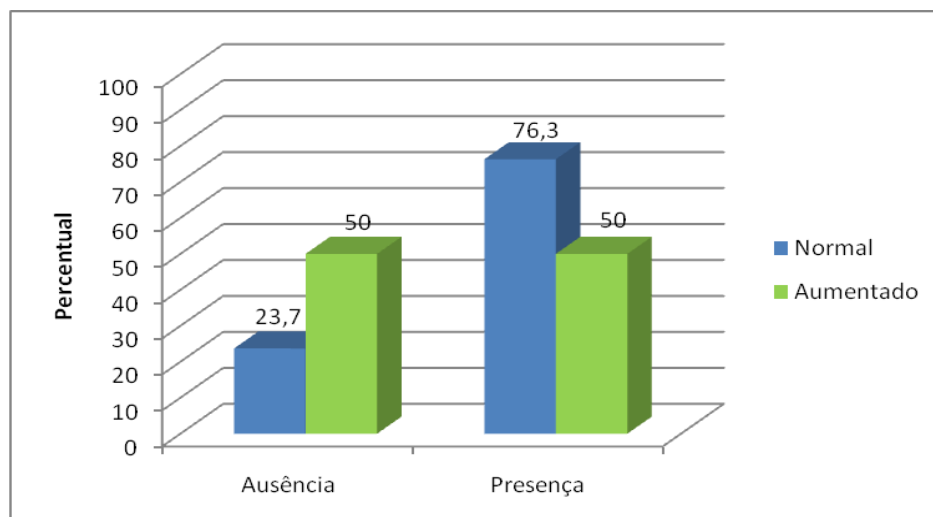
Gráfico 3 - Porcentagens da associação entre a presença ou ausência de reabsorção e a localização do canino não-irrompido



Fonte: Dados da pesquisa

Quando foram associadas a presença ou ausência de reabsorção radicular e a espessura do fólculo pericoronário a diferença foi estatisticamente significativa (Pearson Chi-Square $p = 0,027$) (Gráfico 4).

Gráfico 4 - Porcentagens da associação entre a presença ou ausência de reabsorção e a espessura do fólculo pericoronário



Fonte: Dados da pesquisa

6 DISCUSSÃO DOS DADOS

Estudos comparativos entre imagens planas e tridimensionais (BJERKLIN; ERICSON, 2006; BOTTICELLI et al., 2011; HANEY et al., 2010) têm demonstrado a sua superioridade na identificação de aspectos relacionados aos caninos superiores não-irrompidos, sobretudo quanto à sua localização e à reabsorção da raiz de dentes permanentes da região, o que é determinante na elaboração do correto plano de tratamento para o paciente. Os resultados a seguir discutidos apontam na mesma direção.

Com relação à distribuição por sexo, a amostra foi composta por mais casos de caninos não-irrompidos no sexo feminino do que no sexo masculino, sendo 70,8% e 29,2%, respectivamente. Encontram-se na literatura diversos trabalhos com distribuições similares, dentre eles Liu e colaboradores (2008), com 68,6% e 31,4%; Anic-Milosevic e colaboradores (2009), com 72% e 28%; Haney e colaboradores (2010), com 66,7% e 33,3%; Oberoi e Knueppel (2011), com 76% e 24%; Rozylo-Kalinowska, Kolasa-Raczka e Kalinowski (2011), com 69% e 31%; Botticelli e colaboradores (2011), com 63% e 37%; Alqerban e colaboradores (2011b), com 61,7% e 38,3%; Kim, Hyun e Jang (2011), com 60,1% e 39,9%, demonstrando uma maior predisposição da ocorrência de caninos não-irrompidos no sexo feminino.

Com relação ao tipo de ocorrência, a amostra foi composta por 53 pacientes(70,7%) com ocorrência unilateral e 22 (29,3%) pacientes com ocorrência bilateral dos caninos não-irrompidos. Ao comparar estes resultados com os encontrados na literatura, observa-se que, embora a proporção varie, a prevalência de casos unilaterais é superior aos bilaterais: 57,9% unilateral e 42,1% bilateral (WALKER; ENCISO; MAH, 2005), 80% e 20%, respectivamente (LIU et al., 2008), 58% e 42%, respectivamente (NAGPAL et al., 2009), 72,6% e 27,4%, respectivamente (KATNELSON et al., 2010), 61,1% e 38,9%, respectivamente (HANEY et al., 2010), 55,6% e 44,4%, respectivamente (BOTTICELLI et al., 2011) 55,2% e 44,8%, respectivamente (OBEROI; KNUEPPEL, 2011), 51,7% e 48,3%, respectivamente (ALQERBAN et al., 2011b).

Do total de caninos não-irrompidos, 21,5% estavam localizados por vestibular, 61,7% por palatino e 11,4% no centro do rebordo alveolar. Estes achados encontram-se em concordância com o estudo de Szarmach, Szarmach e Waszkiel (2006) em que 67,6% dos caninos estavam por palatino, 19,6% por vestibular e 12,8% no centro do rebordo alveolar; com o estudo de Katnelson e colaboradores (2010), em que 55% estavam por palatino e 45% por vestibular; e com o estudo de Oberoi e Knueppel (2011), com 60% por palatino e 40% por

vestibular. Em dois estudos houve uma predominância considerável dos caninos não-irrompidos por palatino: 92,6% (WALKER; ENCISO; MAH, 2005) e 95,9% (CHUNG; WEISBERG; PAGALA, 2011). Já nos estudos de Liu e colaboradores (2008), 45,2% estavam não-irrompidos por vestibular, 40,5% por palatino e 14,3% no centro do rebordo alveolar; e no de Nagpal e colaboradores (2009) 54,4% encontravam-se por vestibular, 38,2% por palatino e 7,4% no centro do rebordo alveolar, demonstrando uma leve tendência à impactação por vestibular. Em dois estudos, esta predileção pela localização vestibular foi mais evidente: 67,4% (ZHONG et al., 2006) e 75,3% (KIM; HYUN; JANG, 2011).

Desta forma, observa-se que a localização do canino não-irrompidos é variável e parece estar relacionada a fatores genéticos e geográficos das populações estudadas. Alguns estudos relatam a tendência dos caninos estarem impactados por palatino (COOKE; WANG, 2006; TAMINI; ELSAID, 2009). Os casos publicados de deslocamento do canino por palatino (DCP) têm um predomínio de indivíduos com origem europeia (caucasianos) (PECK; PECK; KATAJA, 1994). Tomando os resultados dos estudos de Zhong e colaboradores (2006) e Kim, Hyun e Jang (2011), percebe-se uma tendência oposta na localização dos caninos impactados, demonstrando que chineses e coreanos tiveram a maioria dos seus caninos impactados por vestibular. A principal razão é a diferença na estrutura óssea dos maxilares em diferentes grupos étnicos. Os fatores que influenciam esta diferença são fatores associados com a forma da maxila e aqueles que podem variar a posição do germe dental no arco, como a forma do arco maxilar, a altura da abóbada palatina e a largura da cavidade nasal. Com relação aos resultados de Nagpal e colaboradores (2009), deve-se ressaltar que os autores usaram radiografias panorâmicas no seu estudo, o que pode implicar viés de observação, aspecto inclusive ressaltado pelos próprios autores e por Sudhakar, Patil e Mahima (2009) e Leuzinger e colaboradores (2010).

Os caninos não-irrompidos provocaram reabsorção em 69,6% dos casos. Em estudos prévios, a reabsorção foi associada a 40,5% dos casos de caninos impactados (LIU et al., 2008) e a 49,5% dos casos (KIM; HYUN; JANG, 2011). Estes resultados demonstram que mais lesões de reabsorção radicular podem ser detectadas usando a TC, porque as imagens fornecem informações em três planos diferentes. As radiografias convencionais são limitadas na detecção de lesões por vestibular e por palatino. Estudos *ex vivo* (DA SILVEIRA et al., 2007; ALQERBAN et al., 2009a) foram realizados para avaliar a habilidade diagnóstica da TC em detectar lesões de reabsorção externa. Ambos concluíram que a TC é uma ferramenta de diagnóstico adequada, mais sensível que a radiografia convencional na detecção de lesões

simuladas de reabsorção radicular externa. Esta é uma das razões pelas quais os caninos não-irrompidos foram avaliados pela TCFC no presente estudo.

O dente mais comumente afetado pela reabsorção radicular é o incisivo lateral adjacente ao canino não-irrompido. Neste estudo, ocorreu a reabsorção radicular em 60,8% dos incisivos laterais. Nestes, a reabsorção radicular foi leve em 68,75%, moderada em 12,5% e grave em 18,75%. No estudo de Ericson e Kurol (2000), ocorreu a reabsorção radicular do incisivo lateral em 38% dos casos, dos quais já havia comprometimento pulpar em 60%. Outros estudos encontraram reabsorção do incisivo lateral em 66,7% (WALKER; ENCISO; MAH, 2005) e em 27,2% dos casos (LIU et al., 2008). No estudo de Siegel e colaboradores (2010), a reabsorção radicular do incisivo lateral esteve presente em 64,6% dos casos; de grau leve, em 41,9%; e de moderada a grave, em 58,1%.

O incisivo central apresentou reabsorção radicular em 24,1% dos casos. Destes, reabsorção leve foi registrada em 68,4% e moderada em 31,6%. Ericson e Kurol (2000) encontraram reabsorção radicular em 9% dos incisivos centrais, com comprometimento pulpar em 43% destas reabsorções. A reabsorção radicular de incisivo central esteve presente em 11,1% no estudo de Walker, Enciso e Mah (2005) e em 23,4 % dos casos no estudo de Liu e colaboradores (2008).

A reabsorção radicular do primeiro pré-molar ocorreu em 5,1% dos casos. Destes, 75% de grau leve e 25% de grau moderado. Isto representa um achado incomum e importante, uma vez que poucos são os trabalhos que apresentam casos de reabsorção de pré-molar associado à impactação de caninos superiores. O primeiro a relatar esta condição foi Postlethwaite (1989), que observou que os caninos produziram uma reabsorção extensa dos pré-molares, resultando na sua extração. Outro trabalho apresentou três casos de reabsorção de pré-molares, que também culminou com a indicação para extração das unidades comprometidas (COOKE; NUTE, 2005).

A dilaceração radicular esteve presente em 59,5% dos casos de caninos não-irrompidos. O formato da raiz, particularmente nos casos onde a dilaceração radicular é de forma acentuada, pode ter impacto na abordagem indicada para os casos de dentes impactados. Este elevado percentual de dilaceração, mais precisamente diagnosticada por imagens tridimensionais, alerta para a dificuldade de tracionamento de caninos permanentes não-irrompidos. A correta avaliação da anatomia radicular do canino não-irrompido pode constituir uma vantagem adicional da TCFC, no plano de tratamento destes casos.

A espessura do folículo pericoronário foi considerada normal em 74,7% dos casos e aumentada em 25,3%. No estudo de Walker, Enciso e Mah (2005), o tamanho do folículo

pericoronário foi considerado dentro dos limites da normalidade (2mm) em 53,8% e aumentado, em 46,2%. No estudo de Liu e colaboradores (2008), a espessura do folículo pericoronário estava normal (3mm) em 87,2% e aumentada em 12,8%. De acordo com o estudo de Ericson e Bjerklin (2001), os folículos pericoronários dos caninos maxilares ectópicos foram, em média, maiores que os folículos dos caninos que erupcionaram normalmente. Formas assimétricas do folículo pericoronário são mais comuns em caninos ectópicos e a sua largura é maior do que naqueles com a forma mais simétrica.

As formas assimétricas de expansão do folículo pericoronário são mais precisamente identificadas por meio da TCFC e o alto percentual de folículos aumentados torna a avaliação anatomo-patológica imperativa, desde quando lesões císticas e mesmo neoplásicas podem estar associadas ao canino não-irrompido.

Em relação às condições associadas, os caninos decíduos estavam retidos em 34,2% dos casos. Em outro estudo, em 48,1% dos pacientes o canino decíduo estava presente (WALKER; ENCISO; MAH, 2005). Os caninos decíduos estavam retidos em 38% dos pacientes, no estudo de Oberoi e Knueppel (2011). É importante ressaltar que a retenção prolongada dos caninos decíduos dificulta a erupção do canino permanente. Assim sendo, para estimular a erupção do canino incluso poderia ser realizada a extração do canino decíduo. Entretanto, observa-se uma baixa taxa de sucesso para a erupção espontânea quando o paciente encontra-se em uma idade avançada no começo do tratamento (SMALIENE et al, 2011).

Ocorreu a transposição entre o canino não-irrompido e o primeiro pré-molar, em 2,5% dos casos. A prevalência da transposição entre canino e pré-molar superior está na faixa entre 0,3% e 0,5% e acentua a relativa raridade desta anomalia na maioria das populações (BURNETT, 1999). Em estudo sobre as transposições dentárias, a mais comum envolvia o canino e o primeiro pré-molar (58%) (ELY; SHERRIFF; COBOURNE, 2006); a este fato atribui-se o longo caminho de erupção do canino superior. A transposição ocorre nos casos em que a via de erupção dos caninos superiores é perturbada por fatores genéticos e/ou ambientais (SYNODINOS; POLYZOIS, 2010). O tratamento da transposição entre o canino e o primeiro pré-molar superior depende do estágio do desenvolvimento dos dentes no momento do diagnóstico da anomalia. Os dentes devem permanecer transpostos, quando as raízes estiverem completamente desenvolvidas (HALAZONETIS, 2009).

Foi possível verificar a presença de supranumerários associados aos caninos não-irrompidos em 2,5% dos casos. Em verdade, a ocorrência de dentes supranumerários na região de incisivo lateral e de caninos superiores não é de todo rara e deve-se sempre

considerar essa possibilidade. Liu e colaboradores (2007), por exemplo, constataram que os dentes supranumerários são mais frequentemente localizados na área anterior da maxila (92%).

A presença de odontoma foi observada em apenas 1,3% dos casos. Nagaraj, Upadhyay e Yadav (2009) apresentaram um caso clínico com a presença de um dente supranumerário e um odontoma associado ao canino direito permanente impactado. Embora sejam geralmente assintomáticos, os sinais e sintomas associados às suas presenças podem ser dentes inclusos ou impactados, por isso a extração do supranumerário e do odontoma foi o tratamento escolhido para o caso apresentado. McSherry (1998) relatou que lesões patológicas, anquiloses, odontomas e dentes supranumerários são possíveis causas de impactação de caninos.

Defeitos em esmalte e dentina nos caninos não-irrompidos foram constatados em 8,9% dos casos. Imagens convencionais nem sempre proporcionam a identificação e extensão de tais defeitos. Caso o defeito se localize por palatino, poderá não ser revelado na imagem bidimensional; enquanto o envolvimento da dentina é insuspeito em defeitos de menor tamanho.

A associação entre a distribuição por sexo e a localização do canino não-irrompido revelou que para a maioria das mulheres (75%) o canino apresentou-se incluso por palatino (diferença estatisticamente significativa). Já para os homens, não houve diferença estatisticamente significativa, no que se refere à localização do canino não-irrompido. Embriologicamente é de se esperar que a maioria das inclusões dentárias ocorra pela face palatina/lingual dos arcos dentais. Devemos considerar, entretanto, as diferenças relacionadas ao crescimento e desenvolvimento craniofacial entre os sexos e à genética (WALKER; ENCISO; MAH, 2005), assim como a falta de espaço no arco dental (JACOBS, 1996).

Ao relacionar as informações da distribuição por sexo e o fenômeno da reabsorção radicular dos dentes adjacentes, foi possível verificar que não existe uma predileção entre os sexos para ocorrer a reabsorção. A presença de reabsorção radicular, provocada pelo canino impactado a quaisquer dos dentes adjacentes, foi encontrada tanto na maioria das mulheres quanto dos homens.

O que de fato parece estar associado à reabsorção radicular é a localização do canino não-irrompido no rebordo alveolar. Embora este resultado não tenha sido estatisticamente significativo (Pearson Chi-Square = 0,204), observou-se que a presença de reabsorção radicular está relacionada com a localização do canino por palatino (69,1%). Quando o canino estava impactado em uma posição mais central do rebordo alveolar ou por vestibular, na

maioria dos casos não houve reabsorção radicular de nenhum dos dentes adjacentes. Em estudo cujo foco foi encontrar as características dos caninos impactados que influenciam a reabsorção dos dentes adjacentes, o posicionamento do canino no sentido vestibulo-palatino revelou-se um fator significativo. (KIM; HYUN; JANG, 2011)

A associação entre a ocorrência de reabsorção radicular e a espessura do folículo pericoronário foi estatisticamente significativa (Pearson Chi-Square = 0,027). A reabsorção radicular ocorreu em 76,3% dos caninos com espessura de folículo normal e em 50% dos caninos com folículo pericoronário aumentado. Isto demonstra que, independentemente do tamanho do folículo pericoronário, a reabsorção ocorre, como já referiram Walker, Enciso e Mah (2005). Os mesmos autores (ERICSON; BJERKLIN; FALAHAT, 2002), em outro estudo, também concluíram que o folículo pericoronário não causa reabsorção da raiz de dentes permanentes. A reabsorção de dentes permanentes vizinhos, durante a erupção do canino superior, foi mais provavelmente um efeito do contato físico entre o canino em erupção e os dentes adjacentes, pressão ativa durante a erupção e atividades celulares nos tecidos nos pontos de contato, os quais fazem parte dos mecanismos eruptivos.

Em finalizando, os resultados deste trabalho revelam que as imagens tridimensionais 3D são indispensáveis à precisa avaliação de caninos superiores não-irrompidos e ao adequado plano de tratamento para o paciente.

7 CONCLUSÕES

1. A inclusão de dentes caninos é mais comum em pacientes do sexo feminino. Há maior prevalência de inclusão unilateral e com topografia palatina.
2. Os caninos causam reabsorção de dentes incisivos laterais em mais da metade dos casos, predominantemente de grau leve. Já os incisivos centrais, em mais de 1/5 dos casos, enquanto que mais raramente nos primeiros pré-molares.
3. Caninos não-irrompidos apresentam dilaceração radicular em mais da metade dos casos.
4. A espessura do folículo pericoronário não interfere na presença de reabsorção radicular externa.
5. O fator mais associado à inclusão de dentes caninos foi a permanência dos caninos decíduos, com uma prevalência de 34,2%.
6. A TCFC demonstrou ser uma ferramenta de imagem adequada para a avaliação dos caninos superiores não-irrompidos.

REFERÊNCIAS

ALQERBAN, A. et al. In-vitro comparison of 2 cone-beam computed tomography systems and panoramic imaging for detecting simulated canine impaction-induced external root resorption in maxillary lateral incisors. **Am J Orthod Dentofacial Orthop**, St. Louis, v. 136, n. 6, p. 764.e1-764. e11, Dec. 2009a.

_____. Root resorption of the maxillary lateral incisor caused by impacted canine: a literature review. **Clin Oral Invest**, New York, v.13, n. 3, p. 247–255, Sept. 2009b.

ALQERBAN, A. et al. Comparison of 6 cone-beam computed tomography systems for image quality and detection of simulated canine impaction-induced external root resorption in maxillary lateral incisors. **Am J Orthod Dentofacial Orthop**, St. Louis, v. 140, n.3, p. 129-139, Sept. 2011a.

_____. Comparison of two cone beam computed tomographic systems versus panoramic imaging for localization of impacted maxillary canines and detection of root resorption. **European Journal of Orthodontics**, Oxford, v.33, n.1, p. 93-102, 2011b.

ANIC-MILOSEVIC, S. et al. Dental and occlusal features in patients with palatally displaced maxillary canines. **European J Orthod**, Oxford, v. 31, n. 4, p. 367-373, Aug. 2009

BACCETTI, T. Risk indicators and interceptive treatment alternatives for palatally displaced canines. **Sem Orthod**, [S.l.], v. 16, n. 3, p. 186-192, Sept. 2010.

BACCETTI, T.; LEONARDI, M.; ARMI, P. A randomized clinical study of two interceptive approaches to palatally displaced canines. **European J Orthod**, Oxford, v. 30, n. 4, p. 381-385, 2008.

BECKER, A. In defense of guidance theory of palatal canine displacement. **Angle Orthod**, Appleton, v. 65, n. 2, p. 95-98, 1995.

BECKER, A.; GILLIS, I.; SHPACK, N. The etiology of palatal displacement of maxillary canines. **Clin Orthod Res**, Copenhagen, v. 2, n. 2, p. 62-66, May 1999.

BEDOYA, M. M.; PARK, J. H. A review of the diagnosis and management of impacted maxillary canines. **J Am Dent Assoc**, Chicago, v. 140, n. 12, p. 1485-1493, Dec. 2009.

BJERKLIN, K.; ERICSON, S. How a computerized tomography examination changed the treatment plans of 80 children with retained and ectopically positioned maxillary canines. **Angle Orthod**, Appleton, v. 76, n. 1, p. 43-51, 2006.

BOTTICELLI, S. et al. Two-versus three-dimensional imaging in subjects with unerupted maxillary canines. **European J Orthod**, Oxford, v. 33, n. 4, p. 344-349, Aug. 2011.

BURNETT, S. E. Prevalence of maxillary canine-first premolar transposition in a composite African sample. **Angle Orthod**, Appleton, v. 69, n. 2, p. 187-189, Apr. 1999.

CHALAKKAL, P.; THOMAS, A. M.; CHOPRA, S. Displacement, location, and angulation of unerupted permanent maxillary canines and absence of canine bulge in children. **Am J Orthod Dentofacial Orthop**, St. Louis, v. 139, n. 3, p. 345-350, Mar. 2011.

CHAPOKAS, A. R.; ALMAS, K.; SCHINCAGLIA, G. P. The impacted maxillary canine: a proposed classification for surgical exposure. **Oral Surg Oral Med Oral Pathol Oral Radiol Endod**, St. Louis, p. 1-7, 20 May 2011.

CHEN, Y. et al. Three-dimensional spiral computed tomographic imaging: a new approach to the diagnosis and treatment planning of impacted teeth. **Am J Orthod Dentofacial Orthop**, St. Louis, v. 130, n. 1, p. 112-116, Jul. 2006.

CHUNG, D. D.; WEISBERG, M.; PAGALA, M. Incidence and effects of genetic factors on canine impaction in an isolated Jewish population. **Am J Orthod Dentofacial Orthop**, St. Louis, v. 139, n. 4, p. 331-335, Apr. 2011.

COOKE, M. E.; NUTE, S. J. Maxillary premolar resorption by canines: three case reports. **Intern J Paediatr Dentistry**, Oxford, v. 15, n. 3, p. 210-212, May 2005.

COOKE, J.; WANG, H.L. Canine impactions: incidence and management. **Int J Period Restorative Dent**, Chicago, v. 26, n. 5, p. 483-491, Oct. 2006.

ELY, N. J.; SHERRIFF, M.; COBOURNE, M. T. Dental transposition as a disorder of genetic origin. **European J Orthod**, Oxford, v. 28, n. 2, p. 145-151, Apr. 2006.

ERICSON, S.; KUROL, J. Resorption of incisors after ectopic eruption of maxillary canines: a CT study. **Angle Orthodontist**, Appleton, v. 70, n. 6, p. 415-423, Dec. 2000.

ERICSON, S.; BJERKLIN, K. The dental follicle in normally and ectopically erupting maxillary canines: a computed tomography study. **Angle Orthodontist**, Appleton, v.71, n.5, p. 333-342, 2001.

ERICSON, S.; BJERKLIN, K.; FALAHAT, B. Does the canine dental follicle cause resorption of permanent incisor roots? a computed tomographic study of erupting maxillary canines. **Angle Orthodontist**, Appleton, v.72, n.2, p. 95-104, Apr. 2002.

GARIB, D. G. et al. Tomografia computadorizada de feixe cônico (Cone beam): entendendo este novo método de diagnóstico por imagem com promissora aplicabilidade na Ortodontia. **Rev Dent Press Ortodon Ortop Facial**, Maringá, v.12, n. 2, p. 139-156, mar./abr. 2007.

HALAZONETIS, D. J. Horizontally impacted maxillary premolar and bilateral canine transposition. **Am J Orthod Dentofacial Orthop**, St. Louis, v. 135, n. 3, p. 380-389, Mar. 2009.

HANEY, E. et al. Comparative analysis of traditional radiographs and cone-beam computed tomography volumetric images in the diagnosis and treatment planning of maxillary impacted canines. **Am J Orthod Dentofacial Orthop**, St. Louis, v. 137, n. 5, p. 590-597, May 2010.

HECHLER, S. L. Cone-Beam CT: applications in orthodontics. **Dent Clin N Am**, [S.l.], v. 52, n. 4, p. 809-823, Oct. 2008.

HEIMISDOTTIR, K.; BOSSHARDT, D.; RUF, S. Can the severity of root resorption be accurately judged by means of radiographs? A case report with histology. **Am J Orthod Dentofacial Orthop**, St. Louis, v. 128, n. 1, p. 106-109, Jul. 2005.

JACOBS, S. G. The impacted maxillary canine: further observations on aetiology, radiographic localization, prevention/interception of impaction, and when to suspect impaction. **Aust Dent J**, Sydney, v. 41, n. 5, p. 310-316, Oct. 1996.

KATSNELSON, A. et al. Use of Panoramic X-Ray to Determine position of impacted maxillary canines. **J Oral Maxillofac Surg**, Philadelphia, v. 68, n. 5, p. 996-1000, May 2010.

KIM, Y.; HYUN, H. K.; JANG, K. T. The position of maxillary canine impactions and the influenced factors to adjacent root resorption in the Korean population. **European J Orthodontics**, Oxford, v. 34, n. 3, p. 302-306, June 2011.

KORBMACHER, H. et al. Value of two cone-beam computed tomography systems from an orthodontic point of view. **J Orofac Orthop**, Munich, v. 68, n. 4, p. 278-289, 2007.

LEUZINGER, M. et al. Root-contact evaluation by panoramic radiography and cone-beam computed tomography of super-high resolution **Am J Orthod Dentofacial Orthop**, St. Louis, v. 137, n. 3, p. 389-392, Mar. 2010.

LITSAS, G.; ACAR, A. A review of early displaced maxillary canines: etiology, diagnosis and interceptive treatment. **The Open Dentistry Journal**, [S.l.], v.5, p. 39-47, Mar. 2011.

LIU, D. G. et al. Localization of impacted maxillary canines and observation of adjacent incisor resorption with cone-beam computed tomography. **Oral Surg Oral Med Oral Pathol Oral Radiol Endod**, St. Louis, v. 105, n. 1, p. 91-98, Jan. 2008.

_____. Three-dimensional evaluations of supernumerary teeth using cone-beam computed tomography for 487 cases. **Oral Surg Oral Med Oral Pathol Oral Radiol Endod**, St. Louis, v. 103, n. 3, p. 403-411, Mar. 2007.

MAH, J. K.; ALEXANDRONI, S. Cone-beam computed tomography in the management of impacted canines. **Semin Orthod**, Philadelphia, v. 16, n. 3, p. 199-204, Sept. 2010.

MAVERNA, R.; GRACCO, A. Different diagnostic tools for the localization of impacted maxillary canines: clinical considerations. **Prog Orthod**, Copenhagen, v. 8, n. 1, p. 28-44, 2007.

MCSHERRY, P. F. The ectopic maxillary canine: a review. **Br J Orthod**, London, v. 25, n. 3, p. 209-216, Aug. 1998.

NAGARAJ, K.; UPADHYAY, M.; YADAV, S. Impacted maxillary central incisor, canine, and second molar with 2 supernumerary teeth and an odontoma. **Am J Orthod Dentofacial Orthop**, St. Louis, v. 135, n. 3, p. 390-399, Mar. 2009.

NAGPAL, A. et al. Localization of impacted maxillary canines using panoramic radiography. **J Oral Sci**, Tokyo, v. 51, n. 1, p. 37-45, 2009.

NUTE, S. J. Severe incisor resorption by impacted maxillary canines: case report and literature review. **Internat J Paed Dentistry**, Oxford, v. 14, n. 6, p. 451-454, Nov. 2004.

OBEROI, S.; KNUEPPEL, S. Three-dimensional assessment of impacted canines and root resorption using cone beam computed tomography. **Oral Surg Oral Med Oral Pathol Oral Radiol Endod**, St. Louis, 25 Jun. 2011.

PECK, S.; PECK, L.; KATAJA, M. The palatally displaced canine as a dental anomaly of genetic origin. **Angle Orthodontist**, Appleton, v. 64, n. 4, p. 249-256, 1994.

POSTLETHWAITE, K. M. Resorption of premolar roots by ectopic canines. **British Dental J**, London, v. 167, n. 11, p. 397,398, 9-23, Dec. 1989.

QUERESHY, F. A; SAVELL, T. A; PALOMO, J. M. Applications of cone beam computed tomography in the practice of oral and maxillofacial surgery. **J Oral Maxillofac Surg**, Philadelphia, v. 66, n. 4, p. 791-796, Apr. 2008.

ROZYLO-KALINOWSKA, I.; KOLASA-RACZKA, A.; KALINOWSKI, P. Dental age in patients with impacted maxillary canines related to the position of the impacted teeth. **European J Orthod**, Oxford, v. 33, n. 5, p. 492-497, Oct. 2011.

SCARFE, W. C.; FARMAN, A. G.; SUKOVIC, P. Clinical applications of cone-beam computed tomography in dental practice. **J Can Dent Assoc**, Ottawa, v.72, v.1, p. 75-80, Feb. 2006.

SIEGEL, R. et al. Assessment of degree and extent of resorption of incisor roots adjacent to impacted maxillary canines. **Przeegl Lek**, [S.l.], v. 67, n. 4, p. 268-274, 2010.

SILVEIRA, H. L. da et al. Diagnostic ability of computed tomography to evaluate external root resorption in vitro. **Dentomaxillofac Radiol**, Tokyo, v. 36, n. 7, p. 393-396, Oct. 2007.

SMAILIENÉ, D. et al. Factors affecting self-eruption of displaced permanent maxillary canines. **Medicina**, Kaunas, v. 47, n. 3, p. 163-169, 2011.

SUDHAKAR, S.; PATIL, K.; MAHIMA, V. G. Localization of impacted permanent maxillary canine using single panoramic radiograph. **Indian J Dent Res**, Ahmedabad, v. 20, n. 3, p. 340-345, 2009.

SUNIL, S. et al. A modified double pedicle graft technique and other mucogingival interceptive surgeries for the management of impacted teeth: a case series. **Indian J Dent Res**, Ahmedabad, v. 17, p. 35-39, 2006.

SYNODINOS, P. N.; POLYZOIS, I. Maxillary canine-first premolar transposition in the permanent dentition: treatment considerations and a case report. **J Ir Dent Assoc**, Dublin, v. 56, n. 6, p. 264-267, Dec. 2010-Jan. 2011.

SZARMACH, I. J.; SZARMACH, J.; WASZKIEL, D. Complications in the course of surgical-orthodontic treatment of impacted maxillary canines. **Adv Med Sci**, Bialystok, v.51, p. 217-220, 2006. Suppl 1.

TAMINI, D.; ELSAID, K. Cone Beam computed tomography in the assessment of dental impactions. **Semin Orthod**, Philadelphia, v. 15, n. 1, p. 57-62, Mar. 2009.

WALKER, L; ENCISO, R; MAH, J. Three-dimensional localization of maxillary canines with cone-beam computed tomography. **Am J Orthod Dentofacial Orthop**, St. Louis, v. 128, n. 4, p. 418-423, Oct. 2005.

WESTPHALEN, V. P. et al. Conventional and digital radiographic methods in the detection of simulated external root resorptions: a comparative study. **Dentomaxillofac Radiol**, Tokyo, v. 33, n. 4, p. 233-235, July 2004.

ZHONG, Y. L. et al. Clinical investigation of impacted maxillary canine. **Zhonghua Kou Qing Yi Xue Za Zhi**, Cambridge, v. 41, n. 8, p. 483-485, Aug. 2006.



Instituto de Ciências da Saúde
Programa de Pós Graduação
Processos Interativos dos Órgãos e Sistemas
Avenida Reitor Miguel Calmon s/n - Vale do Canela. CEP: 40110-100
Salvador, Bahia, Brasil

<http://www.ppgorgsistem.ics.ufba.br>