

Angiomyolipoma of the Nasal Cavity

Angiomioliopoma de cavidade nasal

Mariana Dória Moreira¹, Marcus Miranda Lessa², Clara Mônica Figueiredo de Lima³, Hélio Andrade Lessa⁴, Luciano Espinheira Fonseca Júnior⁵

Keywords: angiomyolipoma, nasal cavity, video-assisted surgery.

Palavras-chave: angiomioliopoma, cavidade nasal, cirurgia videoassistida.

INTRODUÇÃO

Angiomioliopoma (AML) é um tumor hamartomatoso de origem renal na maioria das vezes, tendo o fígado como segundo sítio mais comum e sendo muitas vezes associado à esclerose tuberosa. Angiomioliopomas com origem em outros locais são bem mais raros, havendo descrições de poucos casos em mediastino, coração, cordão espermático, parede vaginal, trompa de Falópio, cavidade oral, faringe, fossas nasais e pele^{1,2}. Porém, há diferenças importantes entre estes e o angiomioliopoma originário dos rins ou fígado que serão discutidas adiante.

Foram encontradas na literatura apenas sete descrições deste tumor originando-se em fossas nasais, sendo este o oitavo.

APRESENTAÇÃO DO CASO

Paciente do sexo masculino, 54 anos, compareceu ao serviço de Otorrinolaringologia em 2006 com história de epistaxes espontâneas, recorrentes, sempre à esquerda, há 20 anos. Estas eram de pequeno volume, autolimitadas e se repetiam de uma a duas vezes por mês, com piora no último ano. Negava obstrução nasal, hiposmia, rinorreia ou trauma local.

A endoscopia nasal foi visualizada lesão arredondada, de superfície regular e de coloração avermelhada em região anterior de meato inferior esquerdo. A fossa nasal direita e o restante do exame físico eram normais. Foi realizada tomografia computadorizada (TC) de seios paranasais que evidenciou lesão com densidade de partes moles em meato inferior esquerdo e que deslocava medialmente à concha inferior em direção ao septo nasal, sem sinais de erosão óssea. (Figura 1) O paciente não apresentava comorbidades, incluindo esclerose tuberosa ou diabetes melito (DM).

Foi submetido à cirurgia endoscópica nasal em outubro do mesmo ano onde se observou macroscopicamente lesão arredondada de contornos regulares em meato inferior esquerdo, topografia da saída do ducto nasolacrimal, sendo realizada a ressecção da lesão, sem intercorrências.

O estudo anatomopatológico revelou tumoração constituída por leiomiócitos típicos bem diferenciados, entremeados por vasos proliferados com paredes espessadas e tortuosas, além de áreas focais de tecido adiposo bem diferenciado, sugerindo angiomioliopoma (Figura 1). A imunistoquímica para HMB-45 foi negativa.

O paciente continua em acompanhamento periódico no serviço, assintomático e com endoscopia nasal sem alterações.

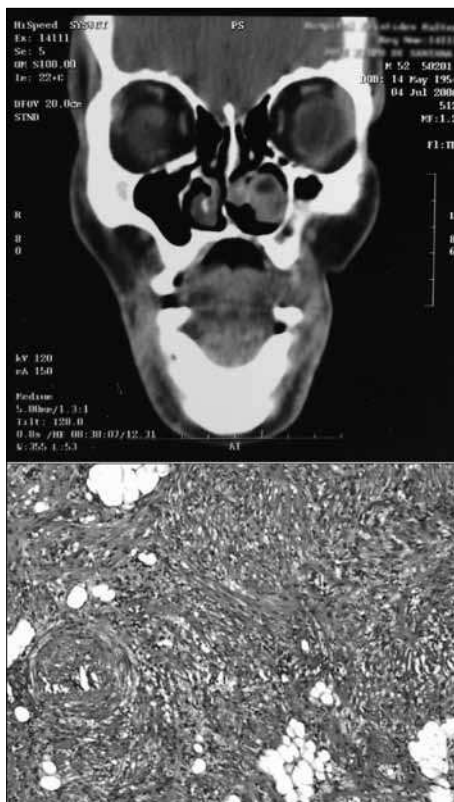


Figura 1. ACIMA: Tomografia Computadorizada evidenciando tumoração em meato inferior esquerdo sem sinais de destruição óssea.

ABAIXO: Fibras musculares lisas, tecido adiposo sem atipias vasos com paredes espessadas. H&E 40X.

DISCUSSÃO

O angiomioliopoma renal (AML) é um tumor hamartomatoso composto por músculo liso, vasos e tecido adiposo em variáveis proporções. Está intimamente relacionado com a ocorrência de esclerose tuberosa (ET), sendo aproximadamente 80% dos pacientes com ET portadores de AML e metade dos pacientes com AML renal são portadores de ET^{3,4}. Ocasionalmente o AML pode ocorrer no fígado, sendo o segundo sítio mais comum desta doença e não havendo relação com a esclerose tuberosa aparentemente³⁻⁵.

De todos os AML descritos em locais que não rim ou fígado, os cutâneos são os mais encontrados. AML cutâneo foi descrito

em pênis, cabeça e pescoço e extremidades. Histopatologicamente, o AML cutâneo e o nasal são idênticos, assim como o de cavidade oral e faringe. Porém, estes guardam diferenças histopatológicas importantes do AML renal e hepático, tendo Watanabe & Suzuki³ proposto a denominação conjunta de AML mucocutâneo para este segundo grupo de tumores.

Os AML mucocutâneos diferem em vários aspectos dos originários dos rins ou fígado. Primeiro, eles não são associados à ET, normalmente afetam homens mais velhos e costumam ser pequenos, ao contrário dos tumores renais e hepáticos que muitas vezes são bastante volumosos. A maior diferença, porém, é que os AML da cavidade nasal e pele são compostos apenas de células musculares lisas maduras e negativas para o antígeno melanoma específico HMB-45, ao contrário dos não mucocutâneos.

Dos 7 pacientes com AML em cavidade nasal encontrados na literatura, 5 eram homens e 2 mulheres. A média de idade foi de 45 a 88 anos e três em sete (42%) apresentavam DM associada. Nosso paciente acompanha esta incidência, sendo homem, adulto jovem e sem história de DM.

COMENTÁRIOS FINAIS

O AML é um tumor bastante raro, principalmente os que acometem cavidade nasal. Porém, é preciso estar atento para o possível diagnóstico diferencial em tumores da cavidade nasal, principalmente em se considerando tumoração nasal unilateral.

REFERÊNCIAS BIBLIOGRÁFICAS

1. Dawlaty EE, Anim JT, El-Hassan AY. Angiomyolipoma of the nasal cavity. J Laryngol Otol.1988;102:1156-8.
2. Gatalica Z, Lowry LD, Petersen RO. Angiomyolipoma of the nasal cavity: case report and review of the literature. Head Neck.1994;16:278-81.
3. Watanabe K, Suzuki T. Mucocutaneous angiomyolipoma. A report of 2 cases arising in the nasal cavity. Arch Pathol Lab Med.1999;123:789-82.
4. Erkiç S, Koçer NE, Mumbuç S, Kanlikama M. Nasal angiomyolipoma. Acta Oto-Laryngologica.2005;125:446-8.
5. Tardio JC, Martin-Fragueiro LM. Angiomyolipoma of the nasal cavity. Histopathology.2002;41:174-5.

¹ Médica Residente do Hospital Universitário Prof. Edgard Santos (HUPES)-UFBA.

² Doutor em Ciências pela Disciplina de Otorrinolaringologia da Faculdade de Medicina da Universidade de São Paulo, Pesquisador Associado aos Serviços de Otorrinolaringologia e Imunologia do HUPES-UFBA.

³ Mestranda em Ciências da Saúde pela UFBA, Fellow de Cirurgia Endoscópica Nasal pelo HUPES-UFBA.

⁴ Doutor em Cirurgia pela Faculdade de Medicina da Universidade Federal da Bahia, Chefe do Serviço de Otorrinolaringologia do HUPES-UFBA.

⁵ Doutor em Patologia Humana - UFBA - FIOCRUZ, Professor Adjunto do Serviço de Anatomia Patológica do HUPES-UFBA.

Hospital Universitário Prof. Edgard Santos - Universidade Federal da Bahia.

E-mail: marianadoria@terra.com.br

Este artigo foi submetido no SGP (Sistema de Gestão de Publicações) da BJORL em 4 de janeiro de 2010. cod. 6864

Artigo aceito em 23 de março de 2010.