

# MINICRANIOTOMIA SUPRAORBITAL PARA ABORDAGEM DA REGIÃO SELAR E PARASSELAR

José Marcos Pondé<sup>1</sup>, Mirto N Prandini<sup>2</sup>

**RESUMO** - Relatamos nossa experiência com a minicraniotomia supraorbital em uma série de 36 pacientes operados, com resultados satisfatórios. Foram operados 31 aneurismas 4 adenomas hipofisários, um astrocitoma anaplásico e um cisto aracnóide. Houve um óbito na série. A técnica foi descrita em detalhes. Concluímos que a minicraniotomia é um método seguro para o tratamento de várias patologias paraselares, devendo ser avaliada a sua eficácia em estudos comparativos com as técnicas tradicionais.

**PALAVRAS-CHAVE:** craniotomia supraorbital, cirurgia minimamente invasiva, aneurismas intracranianos, tumores cerebrais.

## **Supraorbital craniotomy to approach the sellar and the parasellar regions**

**ABSTRACT** - We report on the experience with supraorbital minicraniotomy in a series of 36 operated cases with good results: 31 aneurysms, 4 pituitary adenomas, 1 anaplastic astrocytoma and 1 arachnoid cyst. One death occurred in this series. The technique is detailed. We conclude that the minicraniotomy is a safe method for the treatment of several parasellar pathologies. The efficacy must be evaluated in clinical trials concerning other approaches.

**KEY WORDS:** supraorbital craniotomy, minimally invasive surgery, intracranial aneurysms, brain tumors.

Diferentes abordagens para lesões da base do crânio têm sido descritas nos últimos anos, existindo de comum nestas abordagens as exposições relativamente grandes do encéfalo. Embora as ressecções ósseas extensas minimizem a retração sobre o tecido cerebral<sup>1-3</sup>, certos autores têm relatado abordagens menores causando menor morbidade<sup>4-8</sup>.

O objetivo deste estudo é descrever a técnica cirúrgica de minicraniotomia supraorbital e mostrar uma série de casos em que foram abordadas lesões vasculares e tumorais com resultados equivalentes aos obtidos com as abordagens tradicionais.

## **MÉTODO**

Foram operados 36 pacientes por via subfrontal utilizando-se a minicraniotomia supraorbital, sendo 30 pacientes portadores de aneurismas intracranianos e 6 portadores de lesões expansivas intracranianas assim distribuídas: 4 pacientes com tumores de hipófise, 1 com cisto aracnóide da fissura inter-hemisférica e 1 com astrocitoma anaplásico.

O total de aneurismas clipados foi 31, tendo as seguintes localizações: 8 de artéria carótida direita, 7 de

artéria carótida esquerda, 14 de artéria comunicante anterior, 2 de bifurcação de carótida, tendo um 1 caso sido de aneurisma múltiplo envolvendo as artérias carótida e comunicante anterior. A média de idade nesta série foi 42,5 anos, variando de 17 a 73 anos.

## *Técnica cirúrgica*

Os pacientes foram colocados em posição supina, com a cabeça girada lateralmente para o lado oposto ao da craniotomia, cerca de 10 a 30 graus dependendo da localização da lesão, com leve retroflexão, mantendo o zigoma em posição mais elevada em relação ao campo operatório. Desta forma, a posição favorecia o descolamento do lobo frontal da base do crânio por ação da força da gravidade.

A incisão seguia o contorno do supercílio, evitando-se aproximação da linha média, estendendo-se cerca de 1cm para fora da margem superior da reborda orbital (Fig 1). O músculo frontal, e a aponeurose e o músculo temporal eram seccionados paralelamente à reborda orbital e processo zigomático do frontal. O periósteo, aberto e rebatido em forma triangular, tendo como base deste triângulo o arco superciliar, era utilizado posteriormente caso houvesse abertura do seio frontal, para isolamento do mesmo. Em seguida, a fásia e o músculo temporal eram dissecados do osso e retraídos cerca de 1,5cm posteriormente.

<sup>1</sup>Professor Assistente da Faculdade de Medicina da Universidade Federal da Bahia, Salvador BA, Brasil; <sup>2</sup>Professor Adjunto Doutor da Escola Paulista de Medicina da Universidade Federal de São Paulo (EPM/UNIFESP), São Paulo SP, Brasil.

Recebido 13 Dezembro 2001, recebido na forma final 31 Janeiro 2002. Aceito 8 Março 2002.

Dr. José Marcos Pondé - Rua Piauí 439 - 41830270 Salvador BA - Brasil.

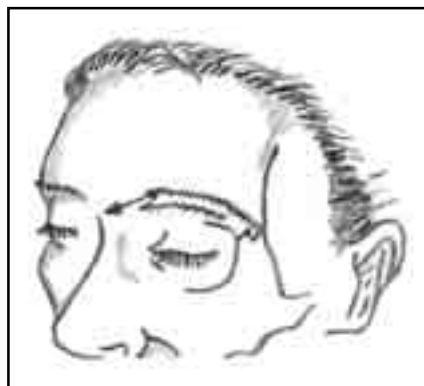

Fig 1. Incisão superciliar.

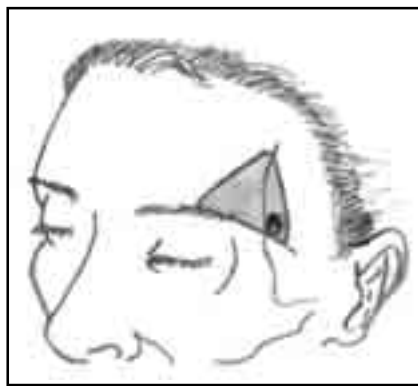


Fig 2. minicraniotomia.

Fazia-se o primeiro orifício de trépano na linha temporal superior, acima e atrás do processo zigomático frontal, após o que era realizada, com o craniótomo, abertura em forma triangular medindo a base do triângulo cerca de 35 mm e a altura cerca de 25 mm (Fig 2). Nos casos em que o seio frontal era aberto procedia-se à retirada da mucosa, caso ela estivesse rota, com posterior rebatimento do periósteo anteriormente descolado e fixação dele à dura-máter com prolene 4-0 cardiovascular.

Neste ponto introduzia-se o microscópio cirúrgico para abertura da dura-máter e subsequente tempo cirúrgico principal. A aracnóide das cisternas silviana e optoquiasmática era aberta para permitir a saída de líquor facilitando a retração cerebral. Caso se tornassem ineficazes as medidas de retirada de líquor e dissecação da aracnóide cisternal, em produzir relaxamento cerebral suficiente, o acesso às lesões era empreendido com a utilização de espátulas. O afastamento era feito de forma intermitente evitando isquemia pelo uso prolongado das espátulas e estas eram usadas para levantar o parênquima cerebral da base do crânio e

não para afastá-lo posteriormente. A cirurgia foi feita na maioria dos pacientes sem a utilização de espátulas, em particular os casos de aneurismas que foram todos operados tardiamente em relação ao dia de sangramento.

Os pacientes foram operados após 8 dias do sangramento. Nestes pacientes, a cirurgia baseou-se na técnica microcirúrgica convencional e a clipagem provisória foi utilizada em todos os casos (Fig 3). Não foram incluídos nesta amostragem aneurismas de artéria cerebral média, aneurismas complexos, aneurismas gigantes ou aneurismas de artéria basilar, que foram operados por outras técnicas. Nos aneurismas do complexo da artéria comunicante anterior, a abordagem sempre se fazia pelo lado em que havia o enchimento do aneurisma. Todos os pacientes foram submetidos a angiografia cerebral de controle pós operatório.

No caso do astrocitoma anaplásico, foi feito esvaziamento intratumoral, com retirada total da lesão macroscopicamente. No caso do cisto aracnóideo localizado na fissura inter-hemisférica, foi utilizada técnica de aborda-

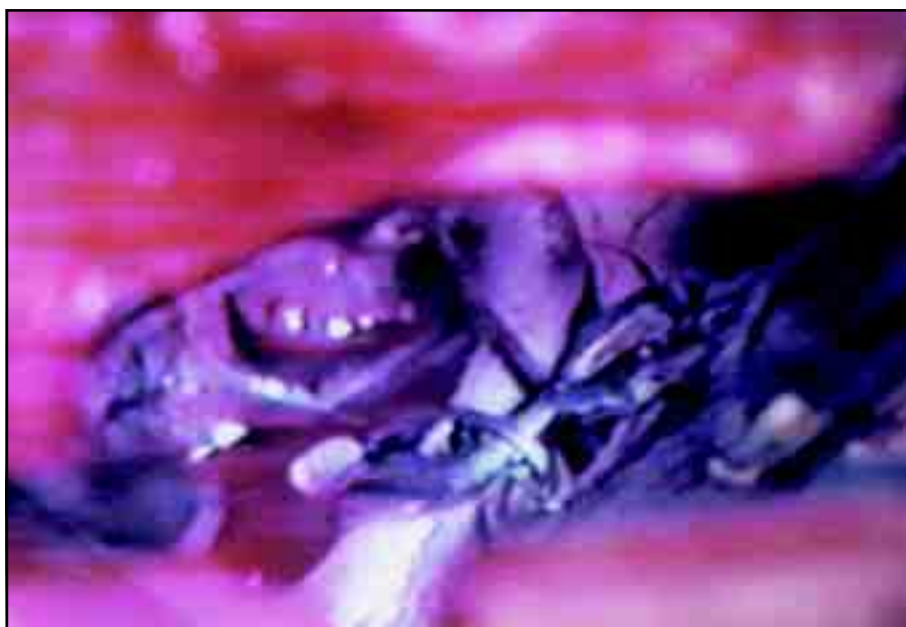

Fig 3. Aneurisma de carótida clipado visualizando-se a clipagem provisória acima.

gem direta e comunicação do cisto com as cisternas silviana, interpeduncular e optoquiasmática. Nos tumores de hipófise, adenomas não secretantes, foi feita a exérese total das lesões com técnica microcirúrgica, optando pela abordagem através do lado em que existia a maior perda visual.

Ao final da cirurgia a dura-máter era fechada e o retalho ósseo fixado com suturas. O periósteo, caso não tivesse sido utilizado para recobrimento do seio, era recolocado sobre o osso e fechada a incisão em duas camadas envolvendo subcutâneo e pele.

## RESULTADOS

Não houve qualquer complicação decorrente de ter sido a craniotomia de pequenas dimensões, bem como nenhum acréscimo em dificuldade técnica pela utilização desta abordagem. Em apenas um dos nossos pacientes não foi possível utilizar o periósteo para isolamento do seio, tendo sido feita a cranialização do seio com exenteração da mucosa e fechamento hermético da dura-máter, não ocorrendo complicação de fistula neste paciente.

Três pacientes desenvolveram hematoma intracerebral, sendo necessária reintervenção e drenagem em dois deles; o outro evoluiu bem com a conduta conservadora.

Foi feita clipagem provisória em todos os pacientes operados de aneurisma com duração média de 3 a 5 minutos não tendo havido complicação isquêmica em decorrência desta oclusão.

Foi observado nos aneurismas de artéria carótida que, quando a angiografia em incidência ântero-posterior evidenciava sobreposição da imagem do aneurisma com a artéria, isto traduzia seu direcionamento posterior, implicando em dificuldade maior na visualização dos vasos perfurantes e, também, da artéria comunicante posterior.

A média de tempo cirúrgico nos aneurismas foi 88,29 minutos. Houve duas roturas intraoperatórias durante a fase de clipagem que foram controladas sem dificuldade. A angiografia de controle evidenciou exclusão dos aneurismas em todos os casos. Dois pacientes necessitaram da colocação de derivação ventrículo peritoneal por terem desenvolvido hidrocefalia na evolução tardia. Não houve nesse grupo nenhum caso de bilateralidade e não ocorreu nenhum óbito nesta série.

Dos 5 pacientes submetidos a minicraniotomia para lesões tumorais, 4 eram adenomas não secretantes da hipófise e 1 astrocitoma anaplásico lobar frontal. O tamanho dos tumores hipofisários variou de 3 a 6 cm. Feita exérese total em todos os tumores.

Um paciente com adenoma hipofisário desenvolveu

síndrome hipotalâmica no pós-operatório com diabetes insipidus e hipertermia seguidos de coma e óbito.

Os outros três pacientes tiveram uma boa evolução e no acompanhamento médio de 18 meses não existe evidência de recidiva tumoral. Os 3 pacientes estão fazendo reposição hormonal. O paciente com astrocitoma anaplásico foi submetido a radioterapia complementar, tendo sobrevivido de 10 meses. O paciente do cisto aracnóideo teve uma evolução pós-operatória satisfatória e retornou às atividades laborativas.

## DISCUSSÃO

O conceito de cirurgia minimamente invasiva de acordo com van Lindert et al.<sup>7</sup> é baseado em dois princípios: a) o campo de visão ótica alarga-se com o aumento da distância para a abertura; b) as estruturas contralaterais podem ser visualizadas. Portanto, lesões próximas do córtex cerebral requerem abordagem que, no mínimo, deve ser maior que a lesão, ao passo que as lesões da base do crânio são facilmente visualizadas através de pequenos orifícios.

Não é a visualização que determina o tamanho normal da craniotomia e, sim, os instrumentos que devam ser introduzidos através dela.

A anatomia da região supraselar oferece vantagens para a cirurgia minimamente invasiva: ela é limitada pelo mesencéfalo posteriormente e pelos lobos temporais lateralmente; portanto, a abordagem por uma destas localizações implica necessariamente em afastamento destas estruturas como ocorre na abordagem pterional, por exemplo. Por outro lado, uma abordagem anterior por via subfrontal em condições de relaxamento cerebral adequado, possível graças às modernas técnicas anestésicas, permite acesso a esta região com o mínimo de retração cerebral.

A incisão procurava sempre respeitar a distância mínima de 10 mm em relação à linha média. Na literatura, alguns autores preconizam a distância mínima de 22 mm para evitar lesão do nervo supraorbital<sup>7,9</sup>.

A dificuldade encontrada nos aneurismas de carótida voltados para trás pode ser suplantada através da utilização de endoscópios na cirurgia, conforme preconizam alguns autores<sup>7,10</sup>, embora não tenham sido utilizados na nossa casuística. De acordo com van-Lindert e et al.<sup>7</sup>, o ponto chave na indicação da minicraniotomia é o planejamento pré-operatório, que deve necessariamente passar por uma análise judiciosa dos exames de imagem. Com relação à incisão cirúrgica no contorno do supercílio, existe me-

nor risco de paralisia facial quando comparada com as abordagens pterionais, embora hajam relatos na literatura de lesão transitória após esta abordagem<sup>9</sup>. Alguns autores propõem alternativas para minimizar esta ocorrência nos casos submetidos a abordagem pterional clássica, como técnicas de dissecação retrógrada do músculo ou dissecação sistemática do nervo<sup>11-13</sup>.

Nos casos operados através de incisões superciliares, pode-se reduzir a chance de lesões do nervo facial seccionando-se o músculo orbicular dos olhos rente à reborda orbital, evitando-se o descolamento excessivo no sentido ântero-posterior do músculo temporal, o que pode acarretar problemas de oclusão mandibular durante a mastigação nesses pacientes<sup>7,9</sup>.

Brock e Dietz<sup>4</sup> descreveram uma craniotomia frontolateral com reduzida exposição do cérebro para acesso aos aneurismas cerebrais. O que difere desta técnica é que a abordagem é mais lateral e a incisão cirúrgica é a clássica frontotemporal, começando no tragus.

Delashaw et al.<sup>2</sup> descreveram uma abordagem que consideraram ideal para a região parasselar, através de craniotomia frontal seguida de fratura do teto orbitário. A desvantagem deste acesso é o fato de ser mais trabalhoso, nem sempre se fazendo necessária a retirada do teto orbitário para visualização das patologias parasselares.

Al Mefty<sup>14</sup> descreveu uma abordagem supraorbital-pterional para lesões da base do crânio na qual reforça a necessidade de grandes remoções ósseas no intuito de reduzir a tração sobre o cérebro. Foi descrita também uma técnica minimamente invasiva para abordagem dos aneurismas de comunicante anterior, através de craniotomia transorbito-craniana em que a retirada de parte do teto orbitário minimiza a necessidade de retração cerebral, com a vantagem de ser dispensável a retirada do giro reto<sup>15</sup>.

A craniotomia supraorbital foi descrita como um método em que existe menor retração e exposição do cérebro, sendo proposta também por alguns autores a utilização do neuroendoscópio de forma a facilitar a visualização das estruturas, com maior ângulo de visão<sup>7,9,16,17</sup>. A abordagem dos aneurismas, pelo lado em que havia o enchimento na angiografia, foi adotada em todos os pacientes, como forma de pronto acesso ao vaso principal em caso de ruptura precoce.

A angiografia de controle foi feita a exemplo do estudo de van Lindert et al.<sup>7</sup> que encontraram 4 casos de aneurismas parcialmente clipados que resultaram em reintervenção. Esta conduta tem encontrado adeptos na literatura<sup>18</sup>.

No caso de astrocitoma anaplásico, as cirurgias minimamente invasivas podem ser utilizadas até mesmo em locais de difícil acesso, conforme relatos que mostram essas abordagens sendo utilizadas para acesso à região do clivus<sup>19</sup>. No caso em apreço, por se tratar de uma lesão do polo frontal facilmente acessível, optamos por esta técnica, numa patologia para a qual o objetivo primordial é a redução volumétrica com a técnica de remoção intratumoral, de acordo com o preconizado por Stávale<sup>20</sup>. Nos casos de tumores hipofisários o lado escolhido para a abordagem foi sempre aquele em que havia a maior perda visual para não haver risco de piora visual no lado sã.

Devemos salientar que a cirurgia por esta técnica deve utilizar instrumentos longos e que tenham formato preferencial em baioneta para não reduzir o campo de visão.

A técnica tem se mostrado eficaz e segura, sendo também possível sua utilização em situações como aneurismas de artéria basilar, meningiomas gigantes ou aneurismas de cerebral média, conforme comprovam alguns autores.

Não pode deixar de ser referido o resultado estético nestas cirurgias, que é satisfatório, em local onde existe menor risco de lesão do nervo facial. Steiger et al.<sup>15</sup> observaram, na técnica orbitocraniana através de incisão superciliar, efeito estético igual quando analisados os pacientes pouco tempo após a cirurgia, porém, notaram diferença significativa após dois meses da cirurgia, quando comparados com os resultados obtidos nos pacientes operados por abordagens pterionais em que a atrofia do músculo temporal, que costuma ocorrer nesses casos, desfavorece o aspecto estético.

Em conclusão, observamos ser a abordagem subfrontal por minicraniotomia uma técnica cirúrgica segura e eficaz. Podem ser colocadas como vantagens desta abordagem: a utilização de menores incisões, conseqüentemente levando a menor dano tecidual; a redução do tempo cirúrgico, pela necessidade de menor afastamento da musculatura e de menores remoções ósseas; a menor área de exposição do parênquima cerebral, reduzindo a chance de lesões possíveis a ele, como sói ocorrer na manipulação de uma grande área cirúrgica; e, finalmente, o resultado estético bastante satisfatório. Deve-se também, através de estudos prospectivos com grupos controle, avaliar melhor esta técnica visando observar relação custo-eficácia do procedimento em relação aos procedimentos tradicionais.

## REFERÊNCIAS

1. Al-Mefty O, Fox JL .Suprolateral orbital exposure and reconstruction Surg Neurol 1985; 23:609-613.
2. Delashaw JR, Jane J, Luce C . Supraorbital craniotomy by fracture of the anterior orbital roof. J Neurosurg 1993;79:615-618.
3. Smith RR, Al-Mefty O, Middleton TH .An orbitocranial approach to complex aneurysms of the anterior circulation. Neurosurgery 1989;24:385-391.
4. Brock M, Dietz H. The small frontolateral approach for the microsurgical treatment of aneurysms. Neurochirurgia(Stuttg) 1978;21:185-191.
5. Czirják S, Szeifert GT. Surgical experience with frontolateral keyhole craniotomy through a superciliary skin incision. Neurosurgery 2001;48:145-149.
6. Fukushima T, Miyasaki S, Takusagawa Y, Reichman M. Unilateral interhemispheric keyhole approach for anterior cerebral artery aneurysms. Acta Neurochir (Wien) 1991;53(Suppl):42-47.
7. van Lindert E, Perneckzy A, Fries G, Pierangeli E. The supraorbital keyhole approach to supratentorial aneurysm : concept and technique. Surg Neurol 1998;49:481-489.
8. Wilson DH. Limited exposure in intracerebral surgery: technical note. J Neurosurg 1971;34:102-106.
9. Fernandes Y, Maitrot D, Kehrl P. Supraorbital minicraniotomy. Skull Base Surg 1997;2:65-68.
10. Perneckzy A, Tschaitcher M, Resch K. Endoscopic anatomy for neurosurgery. Stuttgart :Thieme, 1993.
11. Miyazawa T. Less invasive reconstruction of the temporalis muscle for pterional craniotomy: modified procedures. Surg Neurol 1998;50:347-351.
12. Oikawa S, Mizuno M , Muraoka S, Kobayashi S. Retrograde dissection of the temporalis muscle preventing muscle atrophy for pterional craniotomy: technical note. J Neurosurg 1996;84:297-299.
13. Yasargil MG, Reichman MV, Kubik S. Preservation of the frontotemporal branch of the facial nerve using the interfascial temporalis flap for pterional craniotomy: technical article. J Neurosurg 1987;67:463-466.
14. Al-Mefty O. Supraorbital-pterional approach to skull base lesions. Neurosurgery 1987;21:474-477.
15. Steiger HJ, Schmid-Elsaesser R, Stummer W, Uhl E .Transorbital keyhole approach to anterior communicating artery aneurysms. Neurosurgery 2001;48:347-352.
16. Cohen AR, Perneckzy A, Rodziewicz G, Gingold SI . Endoscope-assisted craniotomy: approach to the rostral brain stem. Neurosurgery 1995;36:1128 -1129.
17. Menovsky T, Grotenhuis JA, de Vries J, Bartles RH. Endoscope-assisted supraorbital craniotomy for lesions of the interpeduncular fossa. Neurosurgery 1999;44:106-110.
18. Macdonald RL, Wallace MC, Kestle JR. Role of angiography following aneurysm surgery. J Neurosurg 1993;79:826-832.
19. Taniguchi M, Perneckzy A. Subtemporal keyhole approach to the suprasellar and petroclival region: microanatomic considerations and clinical application. Neurosurgery 1997;41:592-601.
20. Stávale MA. Bases das cirurgias dos tumores supratentoriais. In Siqueira MG, Novaes V. Tumores intracranianos: biologia, diagnóstico e tratamento. 2.Ed. São Paulo: Revinte, 1999;128-167.