UNIVERSIDADE FEDERAL DA BAHIA
FACULDADE DE ODONTOLOGIA
PROGRAMA DE PÓS-GRADUAÇÃO EM ODONTOLOGIA E SAÚDE

REGINA LUCIA SEIXAS PINTO

AVALIAÇÃO DAS VARIAÇÕES ANATÔMICAS DO CANAL MANDIBULAR EM TOMOGRAFIA COMPUTADORIZADA

Salvador
2018

REGINA LUCIA SEIXAS PINTO

AVALIAÇÃO DAS VARIAÇÕES ANATÔMICAS DO CANAL MANDIBULAR EM TOMOGRAFIA COMPUTADORIZADA

Tese apresentada ao Programa de Pós-Graduação em Odontologia e Saúde, Faculdade de Odontologia da Universidade Federal da Bahia, como requisito parcial para a obtenção do grau de Doutora.

Orientadora: Prof.ª Dr.ª Viviane de Almeida Sarmento

Salvador
2018

Ficha catalográfica elaborada pelo Sistema Universitário de Bibliotecas (SIBI/UFBA), com os dados fornecidos pelo(a) autor(a).

Seixas Pinto, Regina Lucia
AVALIAÇÃO DAS VARIAÇÕES ANATÔMICAS DO CANAL MANDIBULAR EM TOMOGRAFIA COMPUTADORIZADA / Regina Lucia Seixas Pinto. -- Salvador, 2018.
61 f. : il

Orientadora: Viviane de Almeida Sarmento.
Tese (Doutorado - Programa de Pos-Graduação Odontologia e Saúde) -- Universidade Federal da Bahia, Faculdade de Odontologia, 2018.

1. Canal mandibular. 2. Tomografia computadorizada . 3. Anatomia . I. Sarmento, Viviane de Almeida. II. Título.

UNIVERSIDADE FEDERAL DA BAHIA
FACULDADE DE ODONTOLOGIA
PROGRAMA DE PÓS-GRADUAÇÃO EM ODONTOLOGIA E SAÚDE

TERMO DE APROVAÇÃO

C.D. REGINA LUCIA SEIXAS PINTO

"AVALIAÇÃO DAS VARIAÇÕES ANATÔMICAS DO CANAL MANDIBULAR EM TOMOGRAFIA COMPUTADORIZADA"

BANCA EXAMINADORA:

Profa. Dra. Viviane Almeida Sarmento (Orientadora)
Professora da Universidade Federal da Bahia – Faculdade de Odontologia

Prof. Dr. Paulo Sergio Flores Campos (Examinador Interno)
Professor da Universidade Federal da Bahia – Faculdade de Odontologia

Thais Feitosa L. de Oliveira

Profa. Dra. Thais Feitosa Leitão de Oliveira (Examinador Externo)
Professora da Faculdade Ruy Barbosa

Profa. Dra. Liliane Elze Falcão Lins Kusterer (Examinador Externo)
Professora da Faculdade de Medicina (UFBA)

Profa. Dra. Izabel Regina Fischer Rubira-Bullen(Por Videoconferência)
Professora da Faculdade de Odontologia de Bauru da Universidade de São Paulo

Dedico este trabalho à minha família,

Marco Antônio; Marcus; Ricardo, Melina, Rafael e Mila; Maurício e Fabiana; Rodrigo.

AGRADECIMENTOS

À luz divina que sempre fulgurou a minha vida.

Aos meus avós, pais e tios, meu eterno carinho.

À Prof.ª Drª. Viviane Almeida Sarmento, pela confiança e orientação durante e para a elaboração deste trabalho.

À Prof.ª Drª. Liliane Lins Kusterer, pela disponibilidade em realizar a estatística e pelo auxílio na execução deste estudo.

À Prof.ª Drª. Jane Luzia Freire Matos, por me incentivar a ministrar Radiologia desde a monitoria na graduação.

Ao Prof. Dr. Paulo Sérgio Flores Campos, pelas palavras de estímulo.

A todos os meus professores, por todo o conhecimento transmitido para minha formação.

Aos colegas, professores de Radiologia Odontológica da Universidade Federal da Bahia.

Aos funcionários do Ambulatório de Radiologia da Faculdade de Odontologia, pela partilha diária.

Ao Serviço de Assistência Odontológica do Complexo Hospitalar Universitário Professor Edgard Santos da Universidade Federal da Bahia (UFBA).

À Universidade Federal da Bahia, Faculdade de Odontologia e ao Programa de Pós-Graduação Odontologia e Saúde.

E, principalmente, aos pacientes com os quais, através das imagens tomográficas, pude efetivar este trabalho.

“A coisa mais indispensável a um homem é reconhecer o uso que deve fazer do seu próprio conhecimento”

Platão

RESUMO

O uso das técnicas para obtenção de imagens tridimensionais, como os exames de tomografia computadorizada (TC), tem contribuído significativamente para a visualização das condições de normalidade e alterações das estruturas do complexo dentomaxilofacial, minimizando riscos potenciais diante de procedimentos cirúrgicos que possam envolver a integridade dessas estruturas. Este estudo teve como objetivo avaliar a presença de variações anatômicas do canal mandibular, as quais foram relacionadas ao sexo e lado afetado do indivíduo. A amostra foi constituída por 302 exames de TC multidetectores de mandíbula, de alta resolução, com janela óssea. Foram obtidas reconstruções panorâmicas e transversais da mandíbula, a partir dos cortes axiais obtidos, que foram avaliados duas vezes por um único observador. Os resultados mostraram que 85 (28,1%) TC eram de homens e 217 (71,9%) de mulheres. Do total de exames, 209 (69,2%) apresentaram trajeto único, sendo 44 (14,9%) CMd únicos, bilaterais e altos; 66 (21,9%) CMd únicos, bilaterais e intermediários, e 98 (32,5%) CMd únicos, bilaterais e baixos. As demais TC (93 exames – 30,8%) apresentaram outras variações, sendo 66 (21,9%) com ramificações do CMd, com o tipo 1 de duplicação o padrão mais frequente, e 27 (8,9%) com ausência de simetria. A presença de forames mentual e mandibular acessórios e *loop* anterior foi pequena; em contrapartida, houve uma grande prevalência de canais na região anterior da mandíbula. Já o canal incisivo mostrou-se presente em 238 (78,8%) TC, mais frequente no sexo feminino. Não foram encontradas associações significantes entre as variações encontradas e o sexo do indivíduo ($p > 0,05$).

Unitermos: Canal Mandibular. Tomografia Computadorizada. Anatomia.

ABSTRACT

The use of techniques to obtain three-dimensional images, such as computed tomography (CT) scans, has significantly contributed to the visualization of normal conditions and alterations of structures from the dentomaxillofacial complex, minimizing potential risks from surgical procedures that may involve integrity structures. This study aimed to evaluate the presence of anatomical variations of the mandibular canal, which were related to the sex and affected side. The sample consisted of 302 high resolution multidetector mandible CT scans with a bone window. Panoramic and transverse reconstructions of the mandible were obtained from the axial sections, which were evaluated twice by a single observer. The results showed that, 85 (28.1%) CT were men and 217 (71.9%) were women; of the total number of exams, 209 (69.2%) had a single course, of which 45 (14.9%) were bilateral single high MC; 66 (21.9%) bilateral single intermediate MC and 98 (32.5%) bilateral single low MC. The others CT (93 – 30.8%) CT had other variations, 66 (21.9%) were branches of MC and type 1 was the most frequent duplication pattern, and 27 (8.9%) lack of symmetry. As for the presence of accessory mental and mandibular foramina, and anterior loop was small; in contrast there was a high prevalence of canals in the anterior region of the mandible. The mandibular incisive canal was present in 238 (78.8%) CT, more frequent in females. No significant associations were observed between the variations found and the gender of the individual ($p > 0.05$).

Uniterms: Mandibular Canal. Computed Tomography. Anatomy.

LISTA DE FIGURAS

Figura 1 Corte axial e reformatações de TC no software DentalSlice 29
Figura 2 Canal mandibular simples (únicos), bilaterais e superiores 32
Figura 3 Canal mandibular simples (únicos), bilaterais e intermediários 32
Figura 4 Canal mandibular simples (únicos), bilaterais e inferiores 32
Figura 5 Padrão de duplicação do canal mandibular, tipo 1, bilateralmente, de acordo com a classificação de Nortjè et al. (1977) 33
Figura 6 Padrão de duplicação do canal mandibular, tipo 2, no lado esquerdo, de acordo com a classificação de Nortjè et al. (1977) 33
Figura 7 Padrão de duplicação do canal mandibular, tipo 3, no lado direito, de acordo com a classificação de Nortjè et al. (1977) 34
Figura 8 Padrão de duplicação do canal mandibular, tipo 4, lado esquerdo, de acordo com a classificação de Nortjè et al. (1977) 34
Figura 9 Canal acessório no terço médio do corpo da mandíbula e cortical lingual 36
Figura 10 Canais acessórios, terço anterior do corpo da mandíbula e cortical lingual 36
Figura 11 Canal acessório, terço anterior do corpo da mandíbula e cortical vestibular 36
Figura 12 Canal acessório, terço anterior do corpo da mandíbula e cortical lingual 36
Figura 13 Forame mentual acessório em corte axial de TC de mandíbula, lado direito ... 38
Figura 14 Forame mentual acessório em corte axial de TC de mandíbula, lado esquerdo 38
Figura 15 Forames mentuais acessórios em corte transversal de TC de mandíbula 38
Figura 16 Forame mentual acessório em corte transversal de TC de mandíbula 38
Figura 17 Forames mandibulares acessórios em cortes transversais de TC de mandíbula 39
Figura 18 Forame mandibular acessório lado direito e FMd acessório duplo lado esquerdo em cortes transversais de TC de mandíbula 39
Figura 19 Imagem clássica do *loop* anterior em reconstrução panorâmica TC, bilateral 40
Figura 20 *Loops* em cortes transversais de TC de mandíbula 40
Figura 21 Corte axial e transversal do loop anterior em TC de mandíbula 40
Figura 22 Canal incisivo bilateralmente em reconstrução panorâmica de TC de mandíbula 41
Figura 23 Canais medianos em cortes transversais de TC de mandíbula 41

LISTA DE TABELAS

Tabela 1 Distribuição e frequência de exames de TC com trajeto único ou presença de ramificações do canal mandibular, em relação ao sexo 31

Tabela 2 Distribuição e frequência do CM quanto à posição em relação à base da mandíbula e ápices radiculares, de acordo com Nortjè, Farman e Grotepass (1977) em relação ao lado afetado 31

Tabela 3 Distribuição e frequência de duplicação dos CM, de acordo com a classificação de Nortjè, Farman e Grotepass (1977), quanto ao lado afetado e sexo 33

Tabela 4 Tipo, quantidade, frequencia e lado afetado das ramificações do CM 34

Tabela 5 Configuração e frequência dos canais acessórios, de acordo com o lado afetado 35

Tabela 6 Configuração, quantidade e frequência dos FM acessórios 37

Tabela 7 Configuração, quantidade e frequência dos FMA acessórios 37

Tabela 8 Quantidade e frequência da presença do loop anterior do NAI 39

Tabela 9 Quantidade, frequência e presença de CI 41

Tabela 10 Frequência, % e presença de canais na linha media da mandíbula 41

LISTA DE ABREVIATURAS, SIGLAS E SÍMBOLOS

AAI	Artéria alveolar inferior
CAAE	Certificado de Apresentação para Apreciação Ética
CI	Canal incisivo
CMd	Canal mandibular
CMe	Canal mentual
CRM	Canal retromolar
FMe	Forame mentual
FMd	Forame mandibular
NAI	Nervo alveolar Inferior
TC	Tomografia computadorizada
TCFC	Tomografia computadorizada de feixe cônico
TRM	Trígono retromolar
2D	Bidimensional(is)
3D	Tridimensional(is)

SUMÁRIO

1 INTRODUÇÃO ……. 12
2 REVISÃO DA LITERATURA ……. 14
2.1 EMBRIOLOGIA DA MANDÍBULA …… 14
2.2 ANATOMIA DA MANDIBULA ……. 15
2.2.1 Canal mandibular ……. 16
2.2.2 Forame mandibular …….. 17
2.2.3 Forame mentual ……..... 17
2.2.4 Feixe Neurovascular Alveolar Inferior ……..... 19
2.3 VARIAÇÕES ANATÔMICAS 20
2.3.1 Ramificações do canal mandibular ……..… 20
2.3.2 Classificações das ramificações …… 22
2.3.3 Forames e canais acessórios ……...……...… 25
3 PROPOSIÇÃO ……..... 27
3.1 OBJETIVO GERAL…… 27
3.2 OBJETIVOS ESPECÍFICOS ……. 27
4 METODOLOGIA ……... 28
4.1 ASPECTOS ÉTICOS …… 28
4.2 POPULAÇÃO E AMOSTRA …… 28
4.3 COLETA E INSTRUMENTOS DE COLETA DE DADOS …… 28
4.4 ANÁLISE DOS DADOS ……... 30
5 RESULTADOS ……..... 31
6 DISCUSSÃO ……..... 43
6.1 ASPECTOS METODOLÓGICOS DO ESTUDO 43
6.2 RAMIFICAÇÕES DO CM E SUA TOPOGRAFIA 46
6.4 6.2 RAMIFICAÇÕES DO CM E SUA TOPOGRAFIA 48
CONCLUSÕES ……..... 49
REFERÊNCIAS ……..... 50
APÊNDICEA ……..... 56
ANEXO A ……..... 59

1 INTRODUÇÃO

O canal mandibular (CMd) é referido comumente na literatura como um conduto único que transpõe todo o interior do corpo da mandíbula, com início no forame mandibular (FMd), abaixo da língula. Dirige-se obliquamente para baixo e para a frente, dividindo-se próximo aos pré-molares em um ramo externo, canal mentual (CMe), que termina no forame mentual (FMe), e um ramo interno, canal incisivo (CI), que finaliza sob os incisivos inferiores. O CMd transmite a artéria alveolar inferior (AAI), veia, vasos e nervo alveolar inferior (NAI), formando o feixe neurovascular inferior, rodeado por uma bainha de tecido conjuntivo espessa (BAVITZ et al., 1993; MADEIRA, 2004; POGREL et al., 2009; NAITOH et al., 2010; YAGHMAEI et al., 2011; KQIKU et al., 2011; YU et al., 2016; KOIVISTO et al., 2016).

Uma vez que o feixe neurovascular inferior é encontrado em diferentes locais e possui variações influenciadas pelo sexo, idade, etnia, técnica de avaliação usada e grau de atrofia óssea em edêntulos, é de suma importância para os profissionais envolvidos na avaliação e tratamento de doenças do complexo maxilofacial o conhecimento da anatomia e aspectos detalhados relacionados ao CMd e às estruturas vitais mandibulares (JUODZBALYS et al., 2010a). Desse modo, existe a necessidade de conhecer a configuração anatômica dessas estruturas, a fim de atribuir maior segurança no planejamento e melhor conduta durante os procedimentos realizados na mandíbula (SIMÕES, 2011), especialmente na área de feixes neurovasculares (JUODZBALYS et al., 2010b).

Por se tratar de estruturas anatômicas intraósseas, os exames por imagem são reconhecidos como o principal recurso para avaliação e localização de estruturas anatômicas e obtenção de dados da morfologia óssea (CASTRO et al., 2015). Dessa forma, o curso, as variações anatômicas e a visibilidade do CMd, em regiões dentadas e edêntulas, têm sido avaliados por diferentes exames, notadamente a radiografia panorâmica, e, mais recentemente, a tomografia computadorizada (TC).

Com o desenvolvimento e uso da TC, seja a multidetectores ou de feixe cônico, progressivas transformações sobrevieram no campo do diagnóstico, no qual técnicas aliadas ao método gráfico habilitam a reconstrução das estruturas em imagens tridimensionais (3D), possibilitando uma observação acurada da posição e relações do CMd com estruturas adjacentes ao longo de todo percurso na mandíbula (ARITA, VAROLI, 1993; NEVES et al., 2009).

Relatos de variações anatômicas do CMd têm sido reportados em exames radiográficos bidimensionais (2D) e em exames 3D, nos quais ramificações neurovasculares são relacionadas

com má-formação derivada de falha na fusão de canais ósseos primitivos no período pré-natal (CHAVEZ-LOMELI et al., 1996). Estudos têm demonstrado que exames 2D não proporcionam imagens aceitáveis para a identificação de ramificações do CMd e indicam não haver concordância entre os dois tipos de exames (SANCHIS et al., 2003; KIESER, et al., 2005; CORRER et al., 2013), ampliando o risco de lesões neurovasculares e alterações sensitivas em mandíbulas (KHORSHIDI et al., 2017).

Considerando ainda as possíveis variabilidades em grupos populacionais específicos, o presente estudo teve por objetivo avaliar possíveis variações anatômicas do CMd por meio de exames de TC multidetectores na população da Bahia.

2 REVISÃO DA LITERATURA

2.1 EMBRIOLOGIA DA MANDÍBULA

O CMd é formado a partir do primeiro arco branquial que aparece entre a quarta e a quinta semana de desenvolvimento intrauterino. A cartilagem desse primeiro arco é formada por uma parte dorsal chamada processo maxilar, que se estende para a frente sob a região correspondente ao olho, e uma porção ventral, o processo mandibular ou cartilagem de Meckel (RADLANSKI et al., 2013; RADLANSKI et al., 2016).

No curso do desenvolvimento, ambos os processos, maxilar e mandibular, regridem e desaparecem. O mesênquima do processo maxilar dará origem a premaxila, maxilar, osso zigomático e parte do osso temporal por ossificação membranosa. A mandíbula é formada semelhantemente por ossificação intramembranosa do tecido mesenquimático que circunda a cartilagem de Meckel (LÓPEZ-VIDELA et al., 2010).

A mandíbula inicia sua ossificação como o segundo osso, após a clavícula (ICHIM et al., 2006). Em cada metade da mandíbula, desenvolve-se um centro de ossificação, entre a sexta e sétima semana de desenvolvimento intrauterino, base para o crescimento da parte principal do corpo e ramo da mandíbula. Em seguida, os conjuntos de cartilagem começam a se formar no tecido conjuntivo, que vão se ossificando independentemente da cartilagem de Meckel (LEE et. al., 2001; DELAIRE, 2007; LIPSKI et al., 2013). Tais aglomerados de cartilagem se formam no topo do processo coronoide e processo condilar, no ângulo da mandíbula, nas extremidades anteriores das hemimandíbulas (ICHIM et al., 2006) e no arco dentário (DELAIRE, 2007) constituindo logo um osso unificado.

Pouco antes do nascimento, no tecido conjuntivo entre as duas hemimandíbulas, formam-se um ou dois pequenos ossos mentuais (*ossicula mentalia*), que se unem com a mandíbula logo após o nascimento (ICHIM et al., 2006), compondo a protuberância mentual (LIPSKI et al., 2013). No período neonatal, a mandíbula se forma a partir de duas metades, conectadas pela sínfise mandibular, que ossifica no primeiro ano após o nascimento (RADLANSKI et al., 2016).

O NAI se forma na mandíbula a partir de três canais e nervos individuais que se originam em diferentes fases do desenvolvimento. Foi observado e concluído que o crescimento pré-natal rápido e o remodelamento na região do ramo resultam na coalescência gradual dos forames e dos canais que se encontram geralmente ao nascimento (CHAVEZ-LOMELI et al., 1996).

Após o nascimento, a forma da mandíbula se modifica constantemente. Nos recém-nascidos, o corpo da mandíbula mantém bilateralmente os alvéolos para os dentes decíduos, ainda não completamente separados um do outro (RADLANSKI et al., 2003). Nesse período, o CMd é relativamente largo, perto da borda inferior do corpo da mandíbula, contendo o NAI e vasos. Essa forma de inervação existe no período pré-natal para originar o FMd (LIPSKI et al., 2013).

Sequencialmente, ambas as metades das mandíbulas se fundem na sínfise mandibular e de baixo para cima. O corpo alonga a partir dos FMe, devido ao desenvolvimento dos dentes permanentes (LEE et al., 2001; DELAIRE, 2007). Juntamente com a formação do processo alveolar, a altura do corpo da mandíbula aumenta para criar espaço para as raízes dos dentes. No início do irrompimento dos dentes permanentes, o CMd está localizado logo acima do sulco milohioideo e o FMe move-se para a frente, atingindo seu lugar final ao nível do segundo pré-molar (JUODZBALYS et al., 2010a; 2010b).

2.2 ANATOMIA DA MANDÍBULA

A mandíbula consiste em ossos planos. O corpo da mandíbula é mais espesso que o ramo, e os pontos de espessura máxima estão localizados ao nível da linha oblíqua e da linha milohioidea (DELAIRE, 2007). A construção do osso compacto é extremamente densa, e as lâminas externa e interna são especialmente grossas na base da mandíbula (RADLANSKI et al., 2003; ICHIM et al., 2006; LIPSKI, et al., 2013).

O ramo da mandíbula tem a forma de uma lâmina óssea quadrangular, com duas superfícies e dois côndilos. O lado mediano do ramo contém o FMd e às vezes forame acessório (AULUCK et al., 2007; NAITOH et al., 2009b). A borda anterior do ramo da mandíbula começa como uma extensão da linha oblíqua. Medialmente a essa borda, encontra-se o trígono retromolar (TRM), que se posiciona posteriormente ao último molar (RADLANSKI et al., 2003). A borda posterior da mandíbula é larga, redonda e recoberta pela glândula parótida. O bordo superior do ramo tem o processo coronoide e o processo condilar, separados pelo entalhe, a incisura mandibular (KACZKOWSKI et al., 2012).

As proporções mandibulares são diferentes em adultos; a parte alveolar bem como a base da mandíbula são de altura similar. O FMd move-se cranialmente e posiciona-se no centro do corpo (JUODZBALYS et al., 2010a; 2010b) e a parte alveolar sofre atrofia. Devido a essas

alterações, a parte principal do corpo é localizada abaixo da linha oblíqua, e o CMd, junto com o FMe, move-se relativamente para cima, próximo ao arco dental. O ramo mandibular inclina-se posteriormente, assim o ângulo mandibular aumenta, e o pescoço do processo condilar se inclina posteriormente (RADLANSKI et al., 2003).

2.2.1 Canal mandibular

É consenso que o CMd é uma estrutura anatômica de extrema importância para a prática clínica. Seu reconhecimento, conhecimento da morfologia e da composição interna, a estimativa da posição e sua relação com os marcos anatômicos mandibulares podem ser essenciais para minimizar o risco de danos nervosos e incidentes hemorrágicos, sendo, portanto, responsáveis pela determinação do sucesso dos procedimentos cirúrgicos invasivos envolvendo a mandíbula (NORTJÈ et al., 1977; LANGLAIS et al., 1985; YLIKONTIOLA et al., 2002; JUODZBALYS et al., 2010b; KHORSHIDI et al., 2017).

CMd são geralmente, mas não invariavelmente, bilateralmente simétricos, e a maioria das hemimandíbulas contém apenas um canal principal (NORTJÈ et al., 1977; JUODZBALYS et al., 2010a). CMd são canais intraósseos, normalmente únicos em cada hemimandíbula, que iniciam no FMd, na superfície medial do ramo mandibular ascendente. Ele corre obliquamente para baixo e para a frente no ramo, próximo à placa cortical lingual no terço inferior do corpo da mandíbula e, em seguida, horizontalmente para a frente, até emergir no FMe, em direção vestibular na região dos pré-molares. Anteriormente ao FMe, o CMd é referido como CI (MARDINGER et al., 2000; MRAIWA et al., 2003; JUODZBALYS et al., 2010a; KACZKOWSKI et al., 2012; CASTRO et al., 2015; YU et al., 2016).

Esse ducto é o principal responsável pela inervação e suprimento sanguíneo das estruturas mandibulares. Quando único, corre arqueando anteriormente, através do osso trabecular, até o nível do alvéolo do incisivo mediano. Perto do FMe o canal é largo, estreitando-se em direção à região mediana (JUODZBALYS et al., 2010b; LIPSKI, et al., 2013). Caminha próximo à cortical lingual no terço inferior do corpo da mandíbula e, finalmente, divide-se em CMe e CI. O CMe se curva nas direções posterior, superior e lateral para sair através do FMe, e o CI prossegue para os dentes incisivos (KIM et al., 2009; YU et al., 2016).

As características anatômicas do CMd têm sido amplamente estudadas. Há diferentes configurações relatadas no plano vertical, como ir mais baixo quando prossegue anteriormente,

ter um declínio acentuado ou fazer uma curva catenária (JUODZBALYS et al., 2010a). Assim também ocorre no plano horizontal – normalmente atravessa a mandíbula do lado lingual para o lado bucal e, na maioria dos casos, o meio caminho entre as placas corticais bucal e lingual do osso é pelo primeiro molar (YU et al., 2016).

Embora o CMd tenha sido descrito como uma zona radiolúcida limitada por margens radiopacas em radiografias, canais de paredes ósseas distintas com limites definidos não parecem ser uma característica regular. Suas corticais, em vez de osso compacto, geralmente são compostas de uma coalescência de osso trabecular, que vão desde estruturas densas a muito delicadas. Do mesmo modo, a quantidade das trabéculas varia entre indivíduos e entre diferentes locais da mandíbula (JUODZBALYS, WANG, 2010; OLIVEIRA-SANTOS et al., 2011). A espessura do osso mandibular, localização do nervo e dados de dimensão contribuem para uma base de conhecimento útil aos profissionais (KOIVISTO et al., 2016).

2.2.2 Forame mandibular

O CMd inicia com o FMd, uma abertura na superfície interna do ramo para passagem dos vasos e nervos mandibulares. É limitado do lado anterior por uma placa óssea chamada língula da mandíbula, que é o local de fixação para o ligamento esfenomandibular (LIPSKI et al., 2013). Esse forame está ligeiramente acima do meio do ramo mandibular, e sua configuração irregular possibilita a existência de canais adicionais (DAS, SURI, 2004).

Estudo realizado sobre o FMd em brasileiros relata que a posição muda com a perda dos dentes, e essa variabilidade pode ser responsável por falha do NAI. Os resultados nas medidas verticais, principalmente a distância entre o forame e a incisura não mostraram diferenças relacionadas ao lado na amostra examinada. Os autores evidenciaram também a alta variabilidade da prevalência do FMd na população estudada (PRADO et al., 2010).

2.2.3 Forame mentual

O FMe aparece como uma estrutura única, com simetria bilateral e maior incidência entre os pré-molares. A anatomia desse forame tem sido pesquisada em diferentes populações,

por meio de distintas metodologias. Todavia, inúmeros relatos mostram variações em relacão ao sexo, idade e etnia (JUODZBALIS, WANG, 2010; NAITOH et al., 2009a), forma, posição e dimensão (AMORIM et al., 2008; GUEDES et al., 2011; UDHAYA et al., 2013; VOLJEVICA et al., 2015; YU et al., 2015; WONG, PATIL, 2018), ausência (DE FREITAS et al., 1979), presença de forame acessório (NAITOH et al., 2009a; NEVES et al., 2010; VASCONCELOS et al., 2013; TORRES et al., 2015) e reconhecimento da alça anterior (MARDINGER et al., 2000; APOSTOLAKIS, BROWN, 2012; LI et al., 2013; VUJANOVIC-ESKENAZI, et al., 2015; PRADOS-FRUTOS et al., 2017; VELASCO-TORRES et al., 2017).

O CMd contém o feixe neurovascular inferior, que atravessa o FMe anteriormente e forma a alça anterior na região onde se divide em CMe e CI (YU et al., 2016). Descrito como a extensão do CMd anterior ao FMe, o *loop* anterior é formado antes da ramificação do CMd para o CI e pode ser identificado pela presença dos dois canais separados durante o processo de dupla volta quando o CMe sai para o FMe (BAVITZ et al., 1993; YU et al., 2015). Inclui os nervos mentual e incisivo, simultaneamente (LI et al., 2013). Sua prevalência tem sido relatada em uma variação de 0 a 88%, dependendo da etnia, sexo e métodos de medição usados. Porquanto, a medida direta em espécimes ósseos conduz a uma maior prevalência do que em exames radiográficos, como também a TC ou TCFC, que fornecem imagens de alta resolução, mostram maior incidência de visualização (JUODZBALYS et al., 2010a; LI et al., 2013; YANG et al., 2013).

Em exames de 26 hemimandíbulas para identificar onde ramifica o curso intraósseo, os autores observaram que o diâmetro do CMd diminuiu significativamente na área posterior do *loop* anterior para a área anterior, havendo diferença significativa entre os diâmetros do CMd e CI (YU et al., 2015).

O reconhecimento anatômico do *loop* anterior do nervo mentual, variação anatômica que pode estar presente em alguns indivíduos, ocorre na parte final do NAI que, por vezes, passa abaixo da borda inferior e pela parede anterior do FMe, depois curva-se de volta para entrar no forame e emergir para os tecidos moles, tornando-se o nervo mentual (VUJANOVIC-ESKENAZI et al., 2015).

Tendo em conta a insuficiência dos métodos radiográficos convencionais para fornecer informações precisas sobre o *loop* anterior, em seu estudo observacional de dados 3D, Apostolakis e Brown (2012) sugerem a observação de uma distância segura de, pelo menos, 6 mm da borda anterior do FMe.

Com base na interpretação feita em seu estudo, Chen (et al., 2015) concluíram que não há diferença significativa na precisão das medições 2D e 3D. No entanto, o *loop* anterior não é

completamente exibido pela análise 2D e 3D, mas a reconstrução pode exibir completamente o curso do *loop* anterior do NAI.

Em estudo retrospectivo, para investigar a trajetória do NAI através do corpo da mandíbula na região posterior e sua relação com os dentes posteriores, utilizando dados da TCFC de uma grande população caucasiana, Velasco-Torres (et al., 2017) encontraram presença do *loop* em 60.23% no lado direito e 55.94% lado esquerdo.

Com o escopo de avaliar a prevalência e estimar as variações relacionadas ao sexo e à etnia na dimensão do *loop* anterior do NAI, em estudo observacional, Wong e Patil (2018) evidenciaram sua presença em 94% dos 100 participantes entre os 3 principais grupos étnicos analisados.

2.2.4 Feixe neurovascular alveolar inferior

O nervo mandibular é o ramo inferior do quinto nervo craniano, também conhecido como nervo trigêmeo. Tem um curso complexo, origina-se no gânglio trigeminal e se ramifica para o NAI na fossa infratemporal. Esse nervo sensitivo acessa a mandíbula pelo FMd que, após passar por esse forame, é chamado de NAI (MARDINGER et al., 2000; KIESER et al., 2005).

No interior do CMd, o NAI corre ao lado da AAI, veia e vasos, rodeado por uma bainha de tecido conjuntivo espessa. Consiste em um grande tronco nervoso e uma artéria solitária, e sua área transversal é similar em toda a mandíbula, com tecido conjuntivo circundante mais solto e mais abundante em direção à região anterior da mandíbula (POGREL et al., 2009; YAGHMAEI et al., 2011).

Esse feixe verticalmente oval em sua forma foi localizado próximo à placa cortical lingual, na região dos dentes antes de passar pelo CMe. Imediatamente após, estava situado bastante próximo da placa cortical bucal, depois mais ainda para o meio, em direção à região dos dentes anteriores (YU et al., 2016). É responsável pela inervação dos dentes posteriores, da estrutura óssea circundante e da mucosa do revestimento lingual do rebordo posterior (NORTJÈ et al., 1977).

O NAI compreende dois ramos que são envoltos pelo epineuro[1], antes de atingir o

[1] Externamente aos nervos, existe uma capa de tecido conjuntivo propriamente dito, do tipo denso não modelado, denominada epineuro. Se o nervo percorre seu trajeto isolado em uma cavidade, o epineuro é mais espesso e se assemelha à cápsula de um órgão (MOL, s.d.).

FMe; o ramo mentual fornece o tecido mole do lábio inferior, do queixo e da região mentual, e o ramo dental inerva a mandíbula, dentes, gengiva e periodonto associados (HU et al., 2007; YU et al., 2016).

Além de serem envolvidos separadamente em bainhas perineurais, também se encontram torcidos em espiral um em torno do outro. O nervo mentual sai através do FMe e o nervo dentário continua dessa região como nervo incisivo no CI (KQIKU et al., 2011).

A AAI surge da artéria maxilar, supre a mandíbula, juntamente com as artérias facial e lingual, e se divide nos ramos mentuais e incisivos; corre acima do NAI e anastomosa com as artérias submentual e sublingual através de vários forames acessórios (YU et al., 2016).

Dois terços do feixe neurovascular do NAI emergem no FMe. O terço restante continua através do CI e anastomosa com sua contraparte oposta, bem como com outras estruturas vasculares do forame lingual, que abriga a artéria lingual. Além disso, a artéria submentual, que é um ramo da artéria facial, anastomosa com o CI em ou adjacente à linha média na sínfise mandibular (JACOBS et al., 2002).

2.3 VARIAÇÕES ANATÔMICAS

Resultados de estudos que avaliaram o CMd através de imagens de TC e TCFC demonstraram uma variação significativa (YLIKONTIOLA, et al., 2002; CLAYES, WACKENS, 2005; NAITOH et al., 2007; ROUAS et al., 2007; NAITOH et al., 2009; KURIBAYASHI et al., 2010; OLIVEIRA-SANTOS et al., 2011; DE OLIVEIRA-SANTOS et al., 2012; CORRER et al., 2013; KANH et al., 2014; RASHSUREN, et al., 2014; HAAS et al., 2015; BRAHMANKAR et al., 2016; KOIVISTO et al., 2016; KHORSHIDI et al., 2017). O reconhecimento da presença e configuração dessas variações é fundamental, pois sua ocorrência constitui um fator de complicação durante procedimentos cirúrgicos, o que requer cuidado para o planejamento adequado desses casos (MOTAMEDI et al., 2016).

2.3.1 Ramificações do Canal Mandibular

CM bífidos e trífidos são variações na anatomia normal, com incidências variando de

0,08% a 65,0%. Tais alterações têm um impacto clínico importante – um CMd extra pode esclarecer o porquê de uma anestesia inadequada, especialmente quando dois FMd estão envolvidos. Além disso, um segundo ou mesmo terceiro feixe neurovascular pode ser danificado durante a realização de cirurgias na mandíbula (AULUCK et al., 2007; MIZBAH et al., 2012).

Os CMd bífidos originam-se do FMd, e cada um deles pode conter um feixe neurovascular. Os vários tipos foram classificados de acordo com a localização e configuração anatômicas. Canais acessórios menores podem ser vistos em associação com CMd ou com CMd bífidos (CLAEYS, WACKENS, 2005; BRAHMANKAR et al., 2016).

O CMd pode bifurcar mesmo que inicie com um único FMd e essa bifurcação pode ocorrer tanto no plano transversal quanto no plano coronal. Portanto, sugere-se sempre realizar uma TC da mandíbula, para avaliar a variabilidade do NAI antes de procedimentos cirúrgicos (JUODZBALYS et al., 2010b).

A possível etiologia para a ocorrência dessas variações é que, durante o desenvolvimento embriológico, os três nervos dentários inferiores que inervam três grupos de dentes inferiores se fundem e formam um único nervo unificado em um canal. Essa teoria explicaria a existência de CMd acessórios resultantes da fusão incompleta desses canais (CHAVEZ-LOMELI et al., 1996).

A presença de uma ramificação do CMd foi visualizada primeiramente em uma radiografia panorâmica e ocorreu unilateralmente (KIERSCH, JORDAN, 1973).

Radiografias panorâmicas podem sugerir a presença de CMd bífidos (ROUAS et al., 2007). Todavia, apenas um exame 3D pode mostrar precisamente a presença e a morfologia do trajeto de bifurcação. Falhas no diagnóstico podem ser atribuídas à superposição de estruturas, ao posicionamento inadequado do paciente, à condensação óssea produzida pelo músculo milohioideo no assoalho da boca, à distorção da radiografia e à ampliação do dispositivo (SANCHIS et al., 2003; CORRER et al., 2013).

Em relato de três indivíduos japoneses, através de radiografias panorâmicas e imagens de TC de múltiplos cortes, em dois de cinco lados, foi sugerida a presença de CMd bífido na radiografia panorâmica. Conforme revelado nas imagens reconstruídas da TC, o CMd bífido tinha um canal superior curto e estreito em direção a área distal do segundo molar em quatro lados, e um canal inferior curto e estreito em direção à área distal do segundo molar em um lado (NAITOH et al., 2007).

Kuribayashi (et al., 2010), investigando a prevalência e configuração de CMd bífidos em TCFC e analisando o padrão de ramificação conforme a classificação de Nortjè (et al., 1977), localizaram canais do Tipo I em dois (0,7%) casos; tipo II em 40 (13,2%); e tipo IV em cinco (1,7%) casos.

Em uma revisão sistemática realizada em bases de dados eletrônicas, usando crânios secos, radiografia panorâmica e TC, TCFC ou TC, os autores concluíram que existem basicamente dois tipos de variações do CMd: CMd bífido e CRM. A frequência através da avaliação *in situ* foi 6.46%; usando radiografia panorâmica foi 4.2%; e TC ou TCFC foi 16.25% (HAAS et al., 2015).

Descrito como uma estrutura anatômica rara e uma variação anatômica incomum que bifurca do CMd, o CRM é uma estrutura anatômica normal, observada frequentemente, que trajeta superiormente para trás do terceiro molar e abre para o forame retromolar (RASHSUREN et al., 2014). Localizado na fossa retromolar ou TRM, que é uma pequena região triangular, limitada pela borda anterior do ramo mandibular e crista temporal, o CRM também apresenta vasos sanguíneos e nervos em seu interior, indicando que a possibilidade de danos às estruturas vasculares e nervosas deve ser considerada durante procedimentos cirúrgicos (KIM et al., 2017).

CMd bífidos e trífidos foram encontrados em 22,6% do total de 500 pacientes e 16,2% dos 755 lados examinados. Não houve diferença significativa entre os sexos e entre os grupos etários. O CRM representou 71,3% dos canais identificados; o tipo canal dental, 18,8%; canal anterior, 4,1%; e sete (5,8%) casos de CMd trífidos. O CRM apresentou variações, sendo o curso vertical o mais prevalente, com 27 (71%) casos, seguido do curso oblíquo, com nove (23.7%) casos, e o curso horizontal com dois (5.32%) casos. Também ocorreu unilateralmente na maioria. A posição de abertura do canal retromolar (CRM) na área retromolar foi classificada em três porções: no meio do TRM em 22 (57,9%); na lingual em 12 (31,6%); e na buca em quatro (10,5%) dos casos (RASHSUREN et al., 2014).

2.3.2 Classificações das Ramificações

Em estudo radiográfico realizado em mandíbulas fetais humanas, Chavez-Lomeli (et al., 1996) concluíram que canais bífidos e trífidos são a principal ramificação anatômica dos CMd. Por tal motivo, as classificações foram desenvolvidas de acordo com os exames convencionais, as quais consideraram a origem, localização, aspecto e direção como critérios básicos.

Com base em estudo anatômico, através de dissecação de oito mandíbulas e avaliação de 80 radiografias laterais convencionais de mandíbulas secas, Carter e Keen (1971) propuseram uma classificação conforme os tipos de arranjos do curso intramandibular do NAI: Tipo I,

o NAI é uma única estrutura grande situada em um canal ósseo (canal único); Tipo II, o nervo está situado substancialmente mais baixo na mandíbula (canal inferior); Tipo III, o NAI se separa posteriormente em dois grandes ramos (canal duplicado), tipo que corresponde ao CMd bífido.

A relação de proximidade do CMd com os ápices dos dentes inferiores foi analisada, e os autores mostraram que a posição vertical no interior da mandíbula possuía quatro categorias: 1) CMd únicos, bilaterais, superiores – canais únicos tocando os ápices ou a 2 mm dos ápices do primeiro e segundo molares permanentes ou sua posição aproximada por extrapolação de ápices existentes onde esses dentes foram extraídos; 2) CMd únicos, bilaterais, intermediários – canais que não preenchem os critérios para altos ou baixos; 3) CMd únicos, bilaterais, inferiores – canais que tocam ou estão dentro de 2 mm da placa cortical da borda inferior da mandíbula, o mais frequente; d) Demais variações – incluem duplicação ou divisão do canal, ausência aparente parcial ou total do canal e assimetria (NORTJÈ et al., 1977).

Nesse mesmo estudo retrospectivo, foram localizados os seguintes tipos de padrão de duplicação: Tipo 1 – dois canais originários de um único forame; Tipo 2 – um canal curto suplementar que se prolonga para o segundo ou terceiro molar; Tipo 3 – dois CMd de dimensões iguais que aparentemente surgem de forames separados no ramo mandibular e se unem na região molar; Tipo 4 – uma ramificação superior, mais estreita que o ramo inferior, que emerge do CMd, na região retromolar.

Estudando CMd bífidos, em 6000 radiografias panorâmicas, Langlais (et al., 1985) encontraram 57 (0,95%) com quatro tipos de ramificações originadas dos ramos mandibulares, as quais foram classificadas de acordo com a configuração anatômica e a localização: Tipo 0 – canais sem bifurcação; Tipo 1 – canais bífidos unilaterais ou bilaterais, originados de um único FMd, que se estendem à região de terceiros molares; Tipo 2 – canais bífidos uni ou bilaterais que tornam a se unir nos ramos ou corpos mandibulares; Tipo 3 – combinação dos tipos I e II, com cada um dos lados apresentando um tipo de canal bífido; Tipo 4 – canais duplos originados a partir de FMd separados. O Tipo 2 (54,4% dos canais bífidos) foi considerado o mais comum. Os autores ressaltaram a possibilidade de haver variações dos CMd que não foram descritas.

O posicionamento vertical e os padrões de ramificação intraóssea do NAI vistos em mandíbulas humanas edêntulas pela microdissecção bucal foram classificadas com base na altura dentro do corpo da mandíbula e no padrão de ramificação. O tipo 1 foi definido como um tronco único sem ramificações óbvias; o tipo 2 como tronco único e uma série de ramos simples direcionados para a borda superior da mandíbula; o tipo 3 mostrou um plexo molar da metade

proximal do nervo; e o tipo 4 apresentou dois plexos, um na metade proximal do nervo e um na metade distal. Mais da metade das mandíbulas examinadas continha um único tronco nervoso com uma série de ramos separados direcionados para a linha superior da mandíbula. O segundo padrão mais comum foi o de um pequeno plexo molar de nervos da metade proximal da IAN (KIESER et al., 2005).

Através da reconstrução de 122 imagens bidimensionais em vários planos, na região do ramo mandibular, para um programa de computador usando software de visualização e medida tridimensional, Naitoh (et al., 2009c) observaram CMd bífidos em 65% dos indivíduos e 43% dos lados. Com as diferentes ramificações encontradas, classificaram os canais em quatro tipos, de acordo com a localização e a configuração anatômica: Tipo 1 (CRM) – ramificação do CM na região do ramo mandibular, unida ao forame na região retromolar; Tipo 2 (canal dentário) – ramificação do CMd na região do ramo mandibular, em direção aos ápices dos molares; Tipo 3 (canal para anterior) – A (sem confluência) ramificação do canal na região do ramo mandibular, seguindo em direção à linha média, na região do segundo molar; B (com confluência), ramificação do canal na região do ramo mandibular, seguindo em direção à linha média e, em seguida, juntando-se ao canal principal; Tipo 4 (canal buco-lingual) – ramificações que surgem da cortical bucal ou lingual do CMd. As ramificações do Tipo 3 para anterior e sem confluência foram as mais encontradas (44,3% dos indivíduos), seguidas por CRM Tipo 1 (25,4%), canais dentais (7,4%) e canais buco-linguais (1,6%).

Ao estudar CMd bífidos na região posterior da mandíbula, a classificação de Naitoh (et al., 2009c) foi complementada com mais um tipo, o canal trífido: Tipo 5 – A - dois canais acessórios do tipo CRM; B - dois canais acessórios, um CRM e um dentário; C - dois canais acessórios do tipo canal dentário; D - dois canais acessórios, um dentário e um para anterior; E - dois canais acessórios do tipo CRM com dois FMd (RASHSUREN et al., 2014).

Através de revisão de literatura sistemática, em seis classificações pesquisadas, quatro foram definidas pela avaliação do CMd e suas ramificações em exames radiográficos bidimensionais, e duas realizadas em exames tridimensionais. A prevalência da ramificação apresentou variabilidade quando baseada em exames 2D, relacionada ao uso de diferentes métodos, incluindo TC (CASTRO et al., 2015).

2.3.3 Forames e Canais Acessórios

A presença e a significância clínica do FMd, FMe e forame lingual na mandíbula estão bem estabelecidas. Além desses, vários diversos forames são notados e referidos como forames acessórios, através dos quais, ramos das artérias e nervos entram ou saem da mandíbula (PATIL et al., 2013).

Esses forames, quando localizados no aspecto bucal posterior da mandíbula e na proximidade do FMe é conhecido por vários nomes, como duplo, plural, múltiplo ou acessório de FMe (PATIL et al., 2013), sendo usado o termo FMe acessório exclusivamente para aqueles que, em imagens, mostram continuidade com o CMd (NAITOH et al., 2009a). Entretanto, foi sugerido que a simples presença de comunicação com o CMd com base na imagem era inadequada para caracterizar um FMe acessório, pois notaram que o forame no qual um ramo do nervo mentual entrou na mandíbula não tinha comunicação com o CMd (PATIL et al., 2013).

Em estudo projetado para avaliar a distribuição dos forames acessórios no corpo da mandíbula com TC e comparar os resultados com a literatura existente, dos 300 indivíduos em que foram avaliadas as imagens, 200 (66,7%) demonstraram 432 forames acessórios. Desses, 79 (39,5%) apresentaram um forame único, 68 (34%) apresentaram dois forames, e 24 (12%) apresentaram 3 forames. Somente um (0,5%) demonstrou 11 forames (PATIL et al., 2013).

A descrição de numerosos canais acessórios, especialmente no aspecto lingual e linha média da mandíbula, vem sendo amplamente publicada. Conforme esses relatos, a compreensão da frequência, morfologia e distribuição é clinicamente essencial, devido à realização de procedimentos envolvendo áreas edêntulas.

De 4051 exames, foram identificados canais acessórios (42,9%, 1004 mulheres e 733 homens) em 1737 varreduras. Desses, 1205 (29,8%, 708 mulheres e 497 homens) estavam na mandíbula, e a presença mais comum foi de dois (12,6%) canais linguais na linha média da mandíbula (ESHAK et al., 2014).

Os forames genianos superiores e inferiores, os forames espinhais e seus canais ósseos são marcos anatômicos encontrados na região interforaminal. Combinados, esses forames são reportados em 85-99% de mandíbulas e são corticalizados (VANDEWALLE et al., 2006).

A inervação dos dentes inferiores é reportada como derivada do NAI e seus ramos, nervos incisivos. Todavia, inervação secundária por ramos do nervo facial e milohioídeo é geralmente encontrada, além de inervação provinda dos nervos, transverso cutâneo, bucal, lingual,

auriculotemporal, auricular maior e alveolar superior posterior (PATIL et al., 2013). Essas informações são de grande relevância, uma vez que tais ramos podem penetrar na mandíbula por meio dos forames e canais acessórios.

Babiuc (et al., 2011) observaram forames linguais na região mediana em 36 (100%) indivíduos, acompanhados por canais no osso com distintas paredes radiopacas. Uma média de 1,5 forames/indivíduo foi identificada na linha média. Em 28,1% dos casos, mais de um forame e canal puderam ser notados. O número de canais encontrados variou de um a quatro, distribuídos desta forma: um canal em 71,9% casos; dois canais em 9,4%; três canais em 15,6; e quatro canais em 3,1% do total dos casos.

3 PROPOSIÇÃO

3.1 OBJETIVO GERAL

Este estudo tem por objetivo avaliar, por meio da tomografia computadorizada (TC), a presença de variações anatômicas no percurso do canal mandibular (CMd).

3. 2 OBJETIVOS ESPECÍFICOS

- Identificar a presença e o tipo de ramificação do CM, na amostra estudada;
- Avaliar a topografia e em que porção do trajeto do CM ocorreu a variação anatômica (terço posterior, médio ou anterior);
- Determinar a frequência de forames e canais acessórios na mandíbula, além da presença do *loop* e do canal incisivo;
- Relacionar as variações encontradas com sexo do indivíduo e lado afetado.

4 METODOLOGIA

4.1 ASPECTOS ÉTICOS

Esta pesquisa de natureza observacional foi aprovada pelo Comitê de Ética em Pesquisa da Faculdade de Medicina da Universidade Federal da Bahia – CAAE 42975415.8.0000.5577 (ANEXO A).

4.2 POPULAÇÃO E AMOSTRA

A amostra de conveniência foi composta por 314 exames de TC multidetectores de mandíbula, provenientes do acervo do Serviço de Odontologia do Complexo Hospitalar Universitário Professor Edgard Santos da Universidade Federal da Bahia (UFBA), realizadas no período de 2014 a 2018.

Os exames foram escolhidos sequencialmente, independentemente do sexo e da idade do paciente. Como critérios de inclusão foram definidos: o exame ter sido realizado com filtro para osso, a partir de cortes axiais paralelos à base da mandíbula de no máximo 1mm de espessura, FOV de no máximo 0,5 mm, sem inclinação do *gantry*. Foram excluídos os exames que apresentavam patologias na região a ser avaliada; que não mostravam toda a extensão do CMd; ou quando artefatos metálicos impediam a correta avaliação das imagens.

4.3 COLETA E PROCEDIMENTOS DE COLETA DE DADOS

Os exames selecionados foram arquivados em mídia eletrônica no formato *Digital Imaging and Communications in Medicine* (DICOM), abertos no Programa DentalConverter® (BioParts, Brasília, Brasil), convertidos no formato BPT e novamente arquivados. Em seguida, usando o Programa DentalSlice® (BioParts, Brasília, Brasil), a curva panorâmica foi editada, a fim de localizar a região central do osso mandibular, tendo como referência a sua porção basilar

(FIGURA 1).

Foi adotada a formatação *default* do *software*, a saber: dezessete curvas panorâmicas com 1 mm de espessura. Em seguida, o exame foi renomeado sob um código específico e novamente salvo.

Figura 1 - Corte axial e reformatações de TC no software DentalSlice

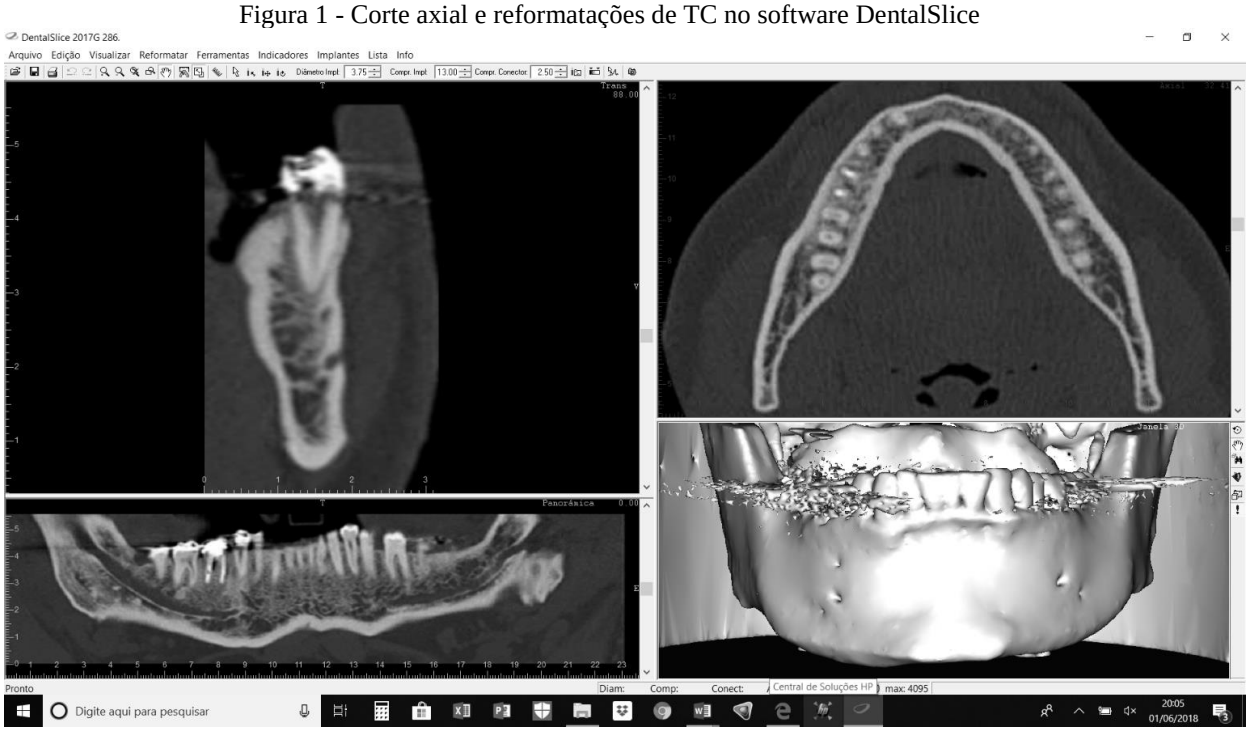

As imagens foram avaliadas por um único examinador, duas vezes, com um intervalo de, pelo menos, uma semana entre as avaliações do mesmo exame; foram realizadas em um *notebook* com tela de 15 polegadas e resolução *SuperVGA*, em ambiente escurecido e silencioso.

A cada exame, o avaliador percorreu os cortes axiais e reformatações panorâmicas e transversais obtidas, de ambos os lados da mandíbula, e observou a presença ou não de ramificações do CMd, a posição do CMd em relação à base da mandíbula e aos ápices radiculares dos dentes inferiores, canais altos, intermediários e baixos (NORTJÈ et al., 1977), presença de canais acessórios, FMe e FMd acessórios, além do *loop* anterior do NAI, a extensão do CMd para anterior (CI), e canais na linha mediana da sínfise mandibular. As ramificações encontradas foram classificadas de acordo com a localização do canal principal, a porção do CMd na qual ocorreram (terço posterior, médio ou anterior), a extensão e a presença de FMd único ou múltiplos. Já a presença de canais acessórios foi registrada de acordo com a porção do CMd na qual ocorreram e o sentido (cortical vestibular ou lingual, rebordo alveolar, dente), com anotação em ficha específica (APÊNDICE A).

Para essa avaliação, foram utilizados recursos eletrônicos de magnificação, alteração de brilho e contraste da imagem.

4.4 ANÁLISE DOS DADOS

As frequências das variáveis avaliadas foram calculadas e relacionadas ao sexo e lado afetado do paciente. A associação entre a presença ou não da variação anatômica do CMd e o sexo foi verificada pelo teste do Qui-quadrado, para uma probabilidade de erro de 5%.

5 RESULTADOS

Da amostra de conveniência de 314 exames de TC multidetectores de mandíbula, selecionados sequencialmente, após observação dos critérios de inclusão/exclusão, foram avaliados 302 exames, sendo 85 (28,8%) do sexo masculino e 217 (71,2%) do sexo feminino, com idade média de 44,2 anos. Desse total, 209 (69,2%) TC possuíam trajeto único, em que 45 (14,9%) foram CMd únicos, bilaterais, altos (FIGURA 2), oito pessoas do sexo masculino e 37 do feminino; 66 (21,9%) tinham CMd únicos, bilaterais intermediários (FIGURA 3), sendo 18 pessoas do sexo masculino e 48 do feminino; e 98 (32,5%) possuíam CMd únicos, bilaterais, baixos (FIGURA 4), sendo 27 pessoas do sexo masculino e 71 do sexo feminino. As demais TC, 93 (30,8%), tinham outras variações, sendo que 66 (21,9%) foram ramificações do CMd, 23 no sexo masculino e 43 no feminino, e em 27 (8,9%) havia assimetrias, nove no sexo masculino e 18 no feminino, como indicado nas Tabelas 1 e 2. Entre as assimetrias, em um caso o CMd não estava visível. Aplicado o teste do Qui-quadrado, observou-se que não existe associação entre a presença de ramificação no CMd e o sexo ($p > 0,05$).

Tabela 1 - Distribuição e frequência de exames de TC com trajeto único ou demais variações do canal mandibular, em relação ao sexo

	Masculino	Feminino	Total
Trajeto único	53 (17,5%)	156 (51,7%)	209 (69,2%)
Demais variações do CMd	32 (10,6%)	61 (20,2%)	93 (30,8%)
Total	85 (28,1%)	217 (71,9%)	302 (100%)

Tabela 2 - Distribuição e frequência do CMd quanto à posição em relação à base da mandíbula e ápices radiculares, de acordo com Nortjè (et al., 1977), em relação ao sexo

	Sexo masculino	Sexo feminino	Total
CMd únicos, bilaterais e altos	7 (2,3%)	37 (12,3%)	45 (14,9%)
CMd únicos, bilaterais e intermediários	18 (6,0%)	48 (15,9%)	66 (21,9%)
CMd únicos, bilaterais e baixos	27 (8,9%)	71 (23,5%)	98 (32,5%)
Presença de ramificações	23 (7,6%)	43 (14,2%)	66 (21,9%)
Assimetrias	9 (3,0%)	18 (6,0%)	27 (8,9%)
Total	85 (28,1%)	217 (71,9%)	302 (100%)

Figura 2 - CMd simples (únicos), bilaterais e superiores

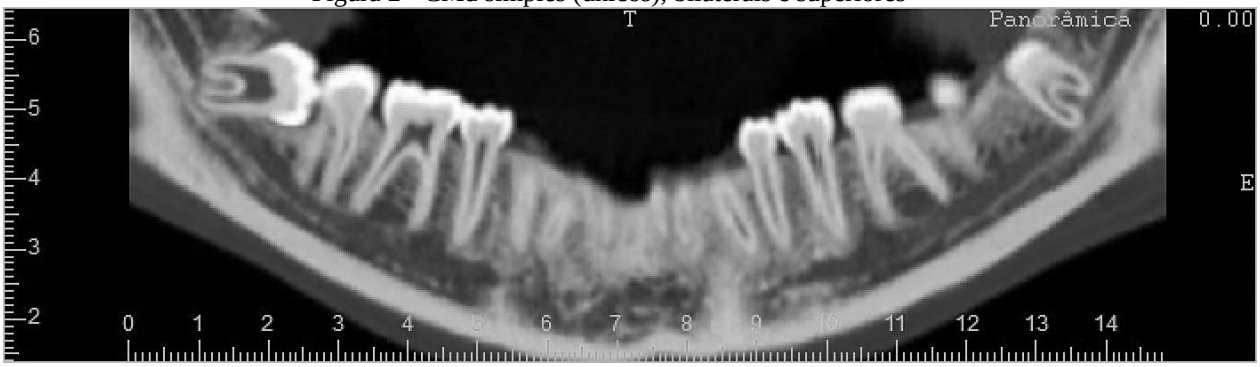

Figura 3 - CMd simples (únicos), bilaterais e intermediários

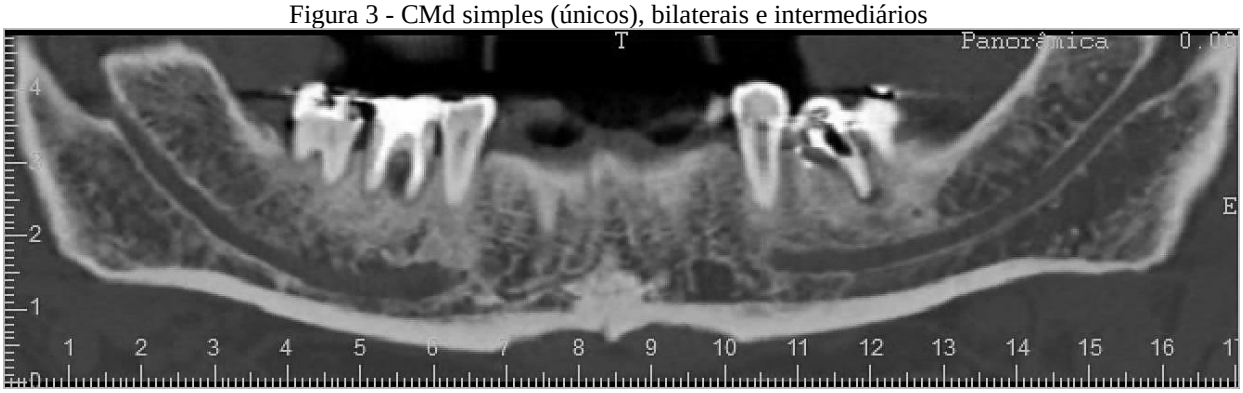

Figura 4 - CMd simples (únicos), bilaterais e inferiores

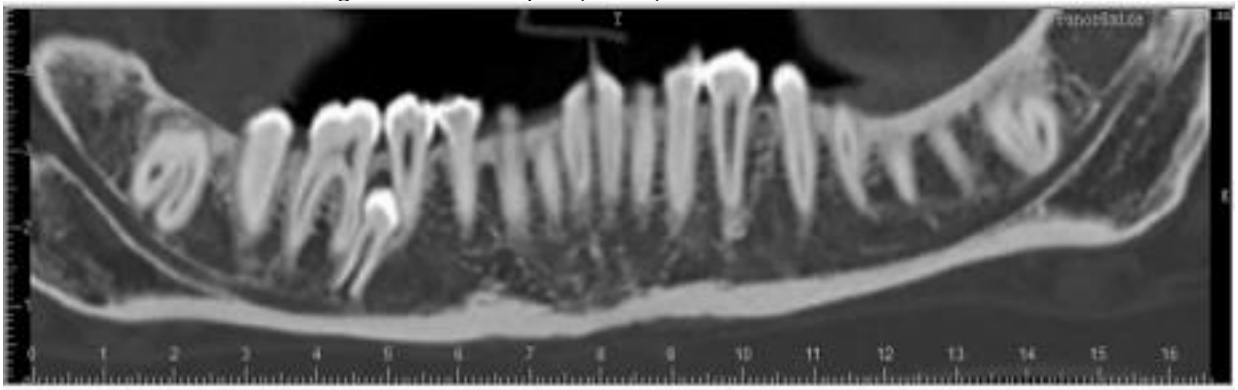

Ao avaliar o padrão de duplicação do CMd proposto por Nortjè (et al., 1977), observou-se que 66 (21,9%) TC possuíam ramificações, 23 no sexo masculino e 43 no sexo feminino. Dessas ramificações, foram observadas 23 (7,6%) casos no lado direito e 33 (10,9%) do lado esquerdo, com o padrão tipo 1 – dois CMd originários de um mesmo forame (FIGURA 5). Para o padrão 2, um canal curto que se estende para o segundo ou terceiro molar (FIGURA 6), foram encontrados um caso (0,3%) no lado direito e um (0,3%) no lado esquerdo. Para o padrão 3,

dois CMd que surgem aparentemente de forames separados (FIGURA 7), foram vistos 19 (6,3%) casos do lado direito e 21 (7,0%) no lado esquerdo. Já para o padrão 4, uma ramificação superior, mais estreita que o ramo inferior, que emerge a partir do próprio CMd, na região retromolar (FIGURA 8), foram visualizados dois (0,7%) casos no lado direito e cinco (1,7%) no lado esquerdo, como mostra a Tabela 3. Testada a associação entre o padrão de ramificação do CMd e o sexo, não foi encontrada significância estatística (p> 0,05).

Tabela 3 - Distribuição e frequência de duplicação dos CM, de acordo com a classificação de Nortjè (et al., 1977), quanto ao lado afetado e sexo

	Lado D	Sexo		Lado E	Sexo	
		M	F		M	F
Sem ramificação	257 (85,1%)	70	187	243 (80,4%)	65	173
Padrão 1	23 (7,6%)	10	13	33 (10,9%)	14	20
Padrão 2	1 (0.3%)	-	1	1 (0.3%)	-	1
Padrão 3	19 (6,3%)	5	14	21 (7,0%)	7	14
Padrão 4	2 (0,7%)	1	1	5 (1,7%)	-	5
Total	302 (100%)			302 (100%)		

D= direito; E= esquerdo; M= masculino; F= feminino

Figura 5 - Padrão de duplicação do CMd, tipo 1, bilateralmente, de acordo com a classificação de Nortjè (et al.,1977)

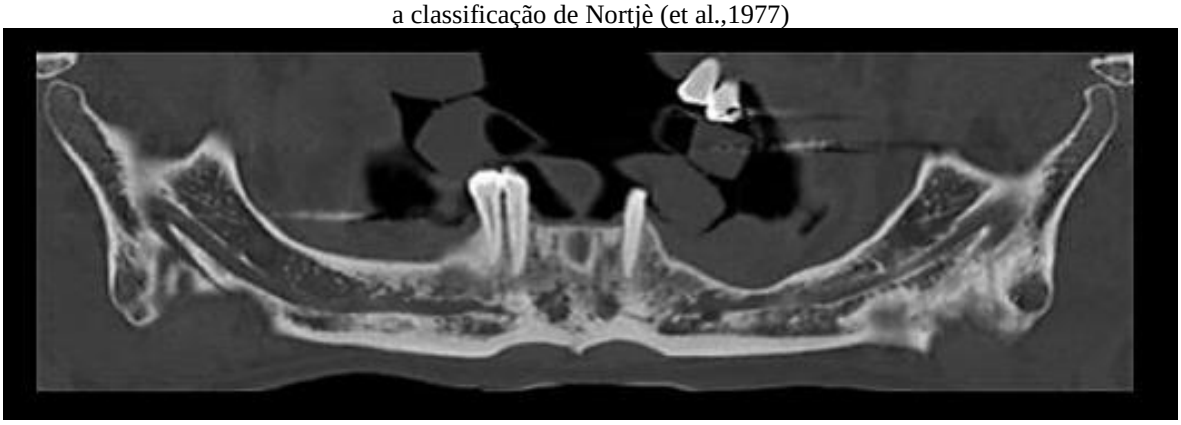

Figura 6 - Padrão de duplicação do CMd, tipo 2, no lado esquerdo, de acordo com a classificação de Nortjè (et al., 1977)

Figura 7 - Padrão de duplicação do CMd, tipo 3, no lado direito, de acordo com a classificação de Nortjè (et al., 1977)

Figura 8 - Padrão de duplicação do CMd, tipo 4, no lado esquerdo, de acordo com a classificação de Nortjè (et al., 1977)

A configuração, quantidade e frequência das ramificações são demonstradas na Tabela 4, de acordo com o lado afetado. Verificou-se que uma ramificação inferior ao canal principal, com início no terço posterior, extensão de um terço e com forame único foi a mais frequente, com 58 casos, sendo 23 (7,6%) do lado direito (10 no sexo masculino e 13 no sexo feminino); e 33 (11,6%) do lado esquerdo (13 no sexo masculino e 20 no feminino). Já uma ramificação inferior ao canal principal, com início no terço posterior, extensão de um terço e com forames múltiplos foi a segunda mais frequente, ocorrendo em 19 (6,3%) no lado direito (cinco no sexo masculino e 14 no feminino); e 20 (6,6%) no lado esquerdo (sete no sexo masculino e 13 no feminino).

Tabela 4 - Tipo, quantidade, frequência das ramificações do CMd de acordo com o lado afetado

Ramificações	Lado direito	Lado esquerdo
Ausente	257 (85%) 93 M / 164 F	243 (80,4%) 65 M / 173 F
a) 1 ramificação superior ao canal principal, início terço posterior, extensão 1/3	2 (0,7%) 1 M / 1 F	2 (1,7%) 1 M / 1 F
b) 1 ramificação, inferior ao canal principal, início terço posterior, extensão 1/3, forame único	23 (7,6%) 10 M / 13 F	33 (10,9%) 13 M / 20 F
c) 1 ramificação, inferior ao canal principal, início terço posterior, extensão 1/3, forames múltiplos	19 (6,3%) 5 M / 14 F	20 (6,6%) 7 M / 13 F
d) 2 ramificações, superiores ao canal principal, início terço posterior, 1 em direção ao dente e 1 para anterior	1 (0,3%) 1 F	-
e) 1 ramificação, superior ao canal principal, início no terço posterior, extensão 1/3	-	4F
Total	302 (100%)	302 (100%)

M= masculino; F= feminino

Quanto aos canais acessórios, 81 casos (26,8%) foram observados no lado direito e 95 (31,5%) no lado esquerdo. A configuração mais frequente foi um canal no terço médio do corpo mandibular estendendo-se à cortical lingual da mandíbula, sendo 34 casos (11,3%) no lado direito e 38 (12,6%) no lado esquerdo. A segunda configuração mais frequente foi de um canal no terço anterior à cortical lingual da mandíbula, com 16 casos (5,3%) em ambos os lados, direito e esquerdo. Esses dados são demonstrados na Tabela 5 e alguns exemplos são mostrados nas Figuras 9 a 12.

Tabela 5 - Configuração e frequência dos canais acessórios, de acordo com o lado afetado

Canais acessórios	Lado direito	Lado esquerdo
Ausência	224 (74,2%)	209 (69,2%)
1 canal, terço anterior, cortical lingual	16 (5,3%)	15 (5,0%)
1 canal, terço anterior, cortical vestibular	3 (1,0%)	6 (2,0%)
1 canal, terço médio, cortical lingual	33 (11,0%)	39 (13%)
1 canal, terço médio, cortical vestibular	-	3 (1,0%)
1 canal, terço posterior, rebordo alveolar	3 (1,0%)	6 (2,0%)
1 canal, terço posterior, cortical lingual	4 (1,3%)	3 (1,0%)
1 canal, terço posterior, cortical vestibular	1 (0,3%)	1 (0,3%)
1 canal, terço posterior, dente	1 (0,3%)	-
2 canais, terço posterior e rebordo alveolar; terço médio cortical lingual	1 (0,3%)	-
2 canais, terço médio e terço anterior, cortical lingual	3 (1,0%)	1 (0,3%)
2 canais, terço médio e terço posterior, cortical lingual	3 (1,0%)	-
2 canais, terço médio, corticais anterior e lingual	1 (0,3%)	-
2 canais, terço posterior e rebordo alveolar; terço médio e cortical lingual	1 (0,3%)	-
2 canais, terço posterior, terço anterior e cortical lingual	1 (0,3%)	-
2 canais, terço anterior, corticais vestibular e lingual	1 (0,3%)	-
2 canais, terço anterior, cortical vestibular	2 (0,7)	-
3 canais, terço anterior, rebordo alveolar	2 (0,7)	1 (0,3%)
2 canais, terço médio, cortical lingual	1 (0,3%)	-
2 canais, 1 terço anterior e 1 terço médio, cortical vestibular	1 (0,3%)	1 (0,3%)
3 canais, 2 terço médio e 1 terço anterior, cortical lingual	1 (0,3%)	2 (0,6)
2 canais, terço anterior, cortical lingual; terço médio, cortical vestibular	-	1 (0,3%)
2 canais, terço anterior, cortical inferior; terço posterior, cortical vestibular	-	3 (1,0%)
2 canais, terço anterior, cortical lingual	-	2 (0,7)
2 canais, terço médio, cortical vestibular	-	1 (0,3%)
2 canais, terço anterior, rebordo alveolar	-	1 (0,3%)
2 canais, 1 terço médio, rebordo alveolar; 1 terço anterior, cortical lingual	-	1 (0,3%)
2 canais, 1 terço médio e 1 terço anterior, cortical vestibular	-	1 (0,3%)
3 canais, 1 terço posterior, cortical vestibular; 1 terço posterior, cortical lingual; 1 terço médio, cortical lingual	-	1 (0,3%)
2 canais, terço posterior e terço anterior, cortical vestibular	-	1 (0,3%)
3 canais terço anterior, 1 cortical vestibular e 2 cortical lingual	-	1 (0,3%)
2 canais, 1 terço médio, cortical lingual; 1 terço anterior, cortical vestibular	-	1 (0,3%)

Figura 9 - Canal acessório no terço médio do corpo mandibular e cortical lingual

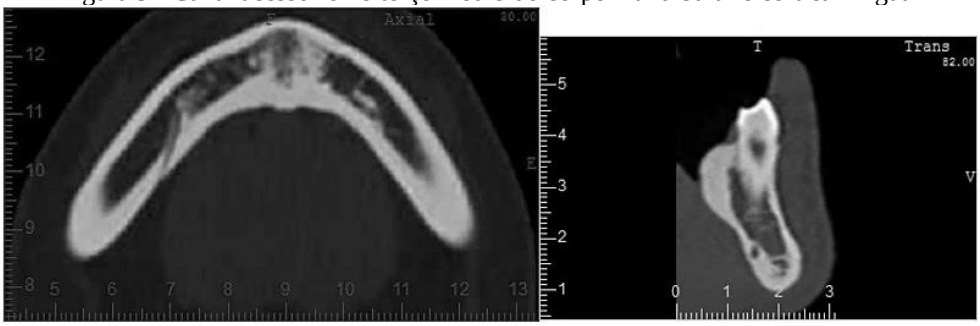

Figura 10 - Canais acessórios nos lados direito, esquerdo
e linha mediana, terço anterior do corpo mandibular e cortical língual

Figura 11 - Canal acessório no terço anterior do corpo mandibular e cortical vestibular

Figura 12 - Canal acessório no lado direito da mandíbula, terço anterior do corpo mandibular e cortical

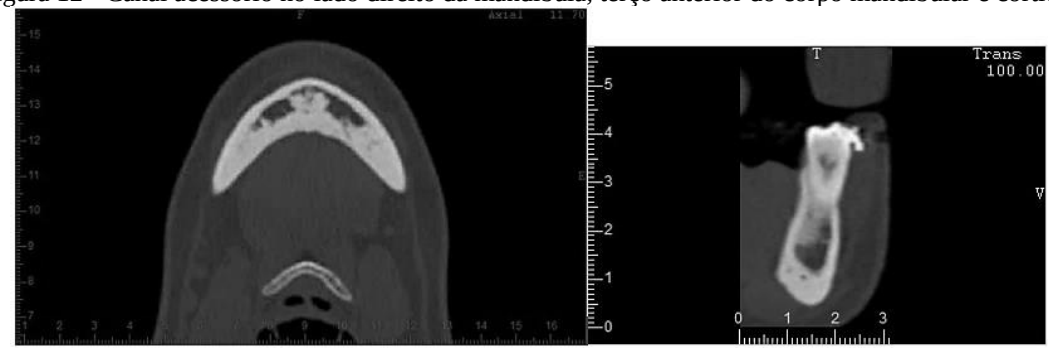

A presença de FM acessórios foi constatada em 15 TC, sendo cinco (1,7%) casos apresentaram um forame no lado direito, sendo um no sexo masculino e quatro no feminino; sete casos (2,3%) um forame no lado esquerdo, sendo três no sexo masculino e quatro no feminino; um caso (0,3%) um forame no lado direito e um no lado esquerdo, no sexo feminino; um caso (0,3%) dois forames no lado direito e um no esquerdo, no sexo masculino; e um caso (0,3%) apresentou dois forames no lado direito, no sexo feminino; totalizando 19 FM acessórios. Essas informações estão sumarizadas na Tabela 6 e exemplificadas nas Figuras 13 a 16.

Tabela 6 - Configuração, quantidade e frequência dos FM acessórios na amostra avaliada, de acordo com o lado afetado e sexo

Forames mentuais acessórios	n (%)	Sexo M	Sexo F
Ausente	287 (95,0%)	82	205
1 forame no lado direito	5 (1,7%)	1	4
1 forame no lado esquerdo	7 (2,3%)	3	4
1 forame no lado direito e 1 no lado esquerdo	1 (0,3%)	-	1
2 forames no lado direito e 1 no lado esquerdo	1 (0,3%)	1	-
2 forames no lado esquerdo	1 (0,3%)	-	1
Total	302 (100%)	87	215

Quanto aos FMd acessórios, foram observados oito (2,7%) casos com um forame no lado direito, sendo um no sexo masculino e sete no sexo feminino; seis (2,0%) casos com um forame no lado esquerdo [um no sexo masculino e cinco no sexo feminino]; nove casos (3,0%) com um forame no lado direito e um no lado esquerdo, três no sexo masculino e seis no sexo feminino; e um caso (0,3%) com um forame no lado direito e dois no lado esquerdo. Dessa maneira, foram encontrados 18 FMd acessórios no lado direito e 17 no lado esquerdo. Essas informações constam na Tabela 7 e são exemplificadas nas Figuras 17 e 18. Avaliada a associação entre a presença de FMd e o sexo, não foi encontrada significância ($p > 0,05$).

Tabela 7 - Configuração, quantidade e frequência dos FMd acessórios de acordo com o lado afetado e sexo

Forames mandibulares acessórios	n (%)	Sexo M	Sexo F
Ausente	278 (87,7%)	82	196
1 forame no lado direito	8 (2,7%)	1	7
1 forame no lado esquerdo	6 (2,0%)	1	5
1 forame no lado direito e 1 no lado esquerdo	9 (3,02%)	3	6
1 forame no lado D e 2 no lado esquerdo	1 (0,3%)	-	1
Total	302 (100%)	87	215

M= masculino; F= feminino

Figura 13 - Corte axial de TC de mandíbula no qual se observa FM acessório no lado direito

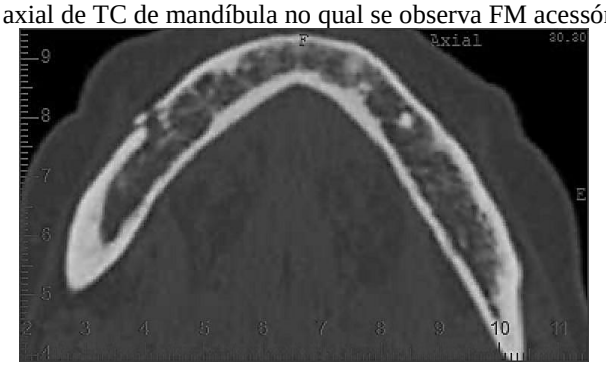

Figura 14 - Corte axial de TC de mandíbula onde se verifica FM acessório no lado esquerdo

Figura 15 - Corte transversal de TC de mandíbula onde se verifica FM acessórios no lado direito

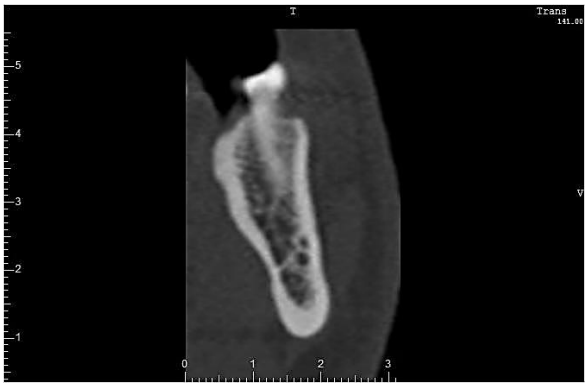

Figura 16 - Corte transversal de TC de mandíbula onde se verifica FM acessório no lado esquerdo

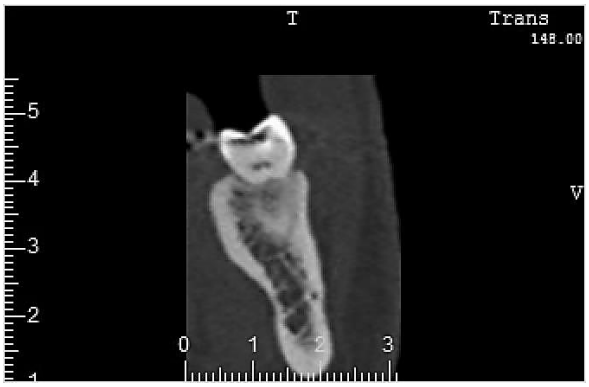

Figura 17 - FMd acessórios em cortes transversais de TC de mandíbula

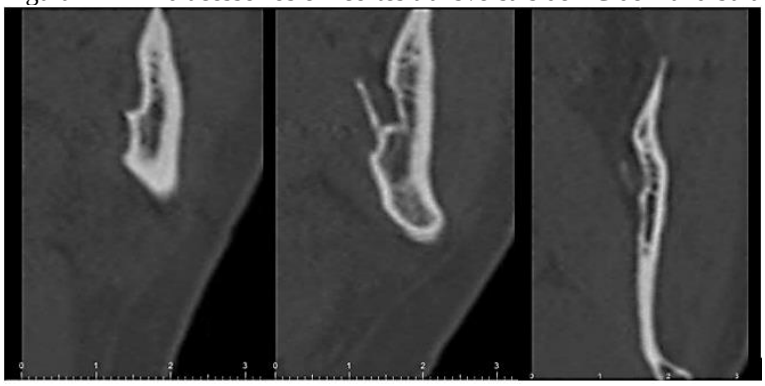

Figura 18 - FMd acessório lado D e FMd acessório duplo lado esquerdo em cortes transversais de TC de mandíbula



O *loop* anterior do NAI revelou-se em 18 casos (6,0%) no lado direito, sendo sete no sexo masculino e 11 no feminino; 15 casos (5,0%) no lado esquerdo, sendo dois no sexo masculino e 13 no feminino; 45 casos (14,9%) em ambos os lados, direito e esquerdo, sendo 14 no sexo masculino e 31 no feminino. Os dados são mostrados na Tabela 8 e nas Figuras 19 a 21.

Tabela 8 - Quantidade e frequência da presença do *loop* anterior do NAI de acordo com o lado afetado

Loop	n	Sexo M	Sexo F
Ausente	224 (74,2%)	64	160
Lado direito	18 (6,0%)	7	11
Lado esquerdo	15 (5,0%)	2	13
Ambos os lados	45 (14,9%)	14	31
Total	302	87	215

Figura 19 - Reconstrução panorâmica TC, mostrando imagem clássica do *loop* anterior, bilateralmente

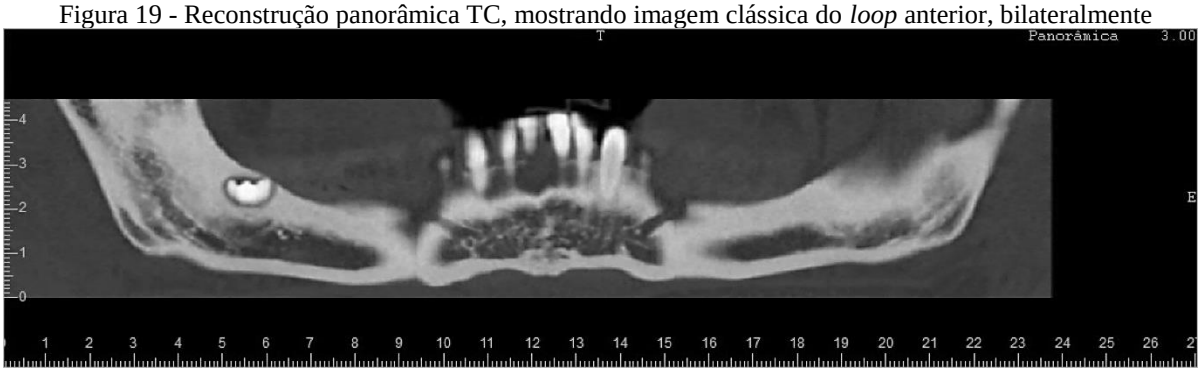

Figura 20 - Visão transversal do *loop* anterior do NAI em cortes transversais de TC de mandíbula

Figura 21 - Corte axial (a) e transversal (b) do *loop* anterior do NAI, em TC de mandíbula

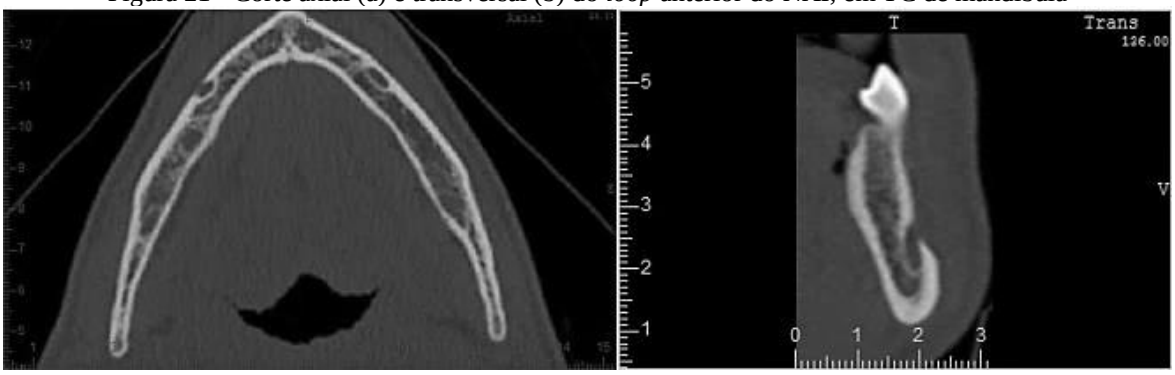

O CI foi avaliado de acordo com a sua presença parcial ou total, em imagens de reconstrução panorâmica com 1 mm de espessura; ele registrou-se presente em 238 (78,8%) TC, 62 no sexo masculino e 151 no sexo feminino; foi visualizado em 31 (10,3%) TC no lado direito, sendo 11 no sexo masculino e 20 no feminino; 43 (12,2%) no lado esquerdo, 13 no sexo masculino e 30 no feminino; e 139 (46,0%) em ambos os lados, direito e esquerdo, 38 no sexo masculino e 101 no feminino, como pode ser visto na Tabela 9. Um exemplo é mostrado na Figura 22.

Tabela 9 - Quantidade, frequência e presença de CI, de acordo com o lado afetado na amostra avaliada

Canais incisivos	n (%)	Sexo M	Sexo F
Ausente	89 (29,5)	25	64
Lado direito	31 (10,3%)	11	20
Lado esquerdo	43 (12,2%)	13	30
Lado direito e lado esquerdo	139 (46,0%)	38	101
Total	302	87	215

Figura 22 - Reconstrução panorâmica da TC com presença bilateral do CI

A presença de canais na linha média da mandíbula mostrou-se bem frequente, sendo 210 casos (69,5%) em mulheres e 84 (27,8%) em homens. Foi observada a maior frequência de dois canais em 123 exames de TC (40,7%), seguida por três canais em 103 exames (34,1%), quatro canais em 32 exames (10,6%) e um canal em 29 exames (9,6%). Apenas seis exames (2,0%) apresentaram cinco canais, e em um exame (0,3%) foram visualizados seis canais. Tais dados são mostrados na Tabela 10 e exemplificados na Figura 23.

Tabela 10 - Distribuição e frequência da presença de canais na linha media da mandíbula, quanto ao sexo

Canais medianos	n (%)	Sexo M	Sexo F
Ausente	8 (2,6%)	3	5
1 canal lingual	29 (9,6%)	9	20
2 canais linguais	123 (40,7%)	35	88
3 canais linguais	103 (34,1%)	26	77
4 canais	32 (10,6%)	13	19
5 canais	6 (2,0%)	1	5
6 canais	1 (0,3%)	-	1
Total	302 (100%)	87	215

M= masculino / F= feminino

Figura 23 - Canais medianos em cortes transversais de TC de mandíbula

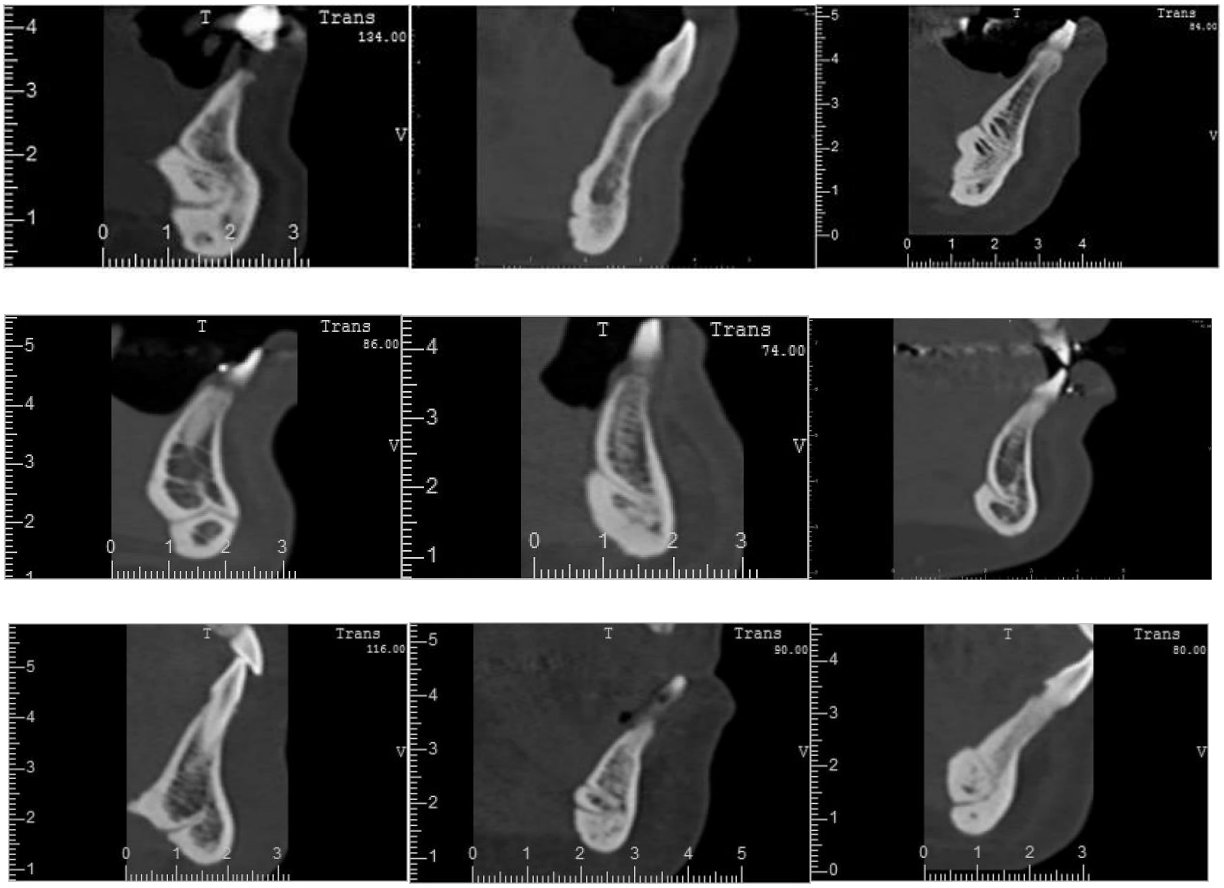

6 DISCUSSÃO

6.1 ASPECTOS METODOLÓGICOS DO ESTUDO

Estudos que avaliaram a anatomia do CMd empregaram amostras que variaram de 1-6000 exames (NORTJÈ et al., 1977; LANGLAIS et al., 1985; SANCHIS et al., 2003; CLAEYS, WACKENS, 2005; AULUCK et al., 2007; RASHUREN et al., 2014;). Este estudo avaliou 302 exames de TC multidetectores de mandíbula. Contudo, mesmo podendo ser considerada uma amostra comparativamente menor a alguns estudos, foi possível detectar inúmeras alterações no CMd, como será discutido a seguir.

Quanto ao equipamento de TC, aqui foram avaliados exames produzidos com equipamentos multidetectores. Mesmo alguns estudos indicando a superioridade das imagens da TC de feixe cônico na detecção de variações anatômicas do CMd (HAAS et al., 2015), a presença de alterações parece ser bem observada também em exames de TC multidetectores, desde que tenham uma resolução espacial de captura satisfatória (PIMENTEL et al., 2016). Assim aconteceu no presente estudo, a despeito de ter se utilizado um equipamento de TC multidetectores.

Outrossim, destaca-se que fatores ainda mais relevantes seriam a experiência do examinador, as condições de interpretação e os programas de reconstrução de imagens. Dessa forma, no presente estudo, esses cuidados foram observados, como calibração do avaliador, avaliação em duplicata com tempo mínimo predefinido entre as avaliações, assim como a utilização de um programa reconhecidamente confiável para a reconstrução de imagens multiplanares nos maxilares, o DentalSlice® (MARTINS, LEDERMAN, 2013; SILVEIRA et al., 2013; PORTO, 2015).

6.2 RAMIFICAÇÕES DO CM E SUA TOPOGRAFIA

O presente estudo avaliou a presença de variações anatômicas do CMd, a configuração das ramificações e a porção do trajeto na qual ocorreu em 302 exames de TC multidetectores, selecionados sequencialmente, que compuseram a amostra de conveniência; foram detectados 106 (35,1%) CMd bífidos. Os estudos que avaliaram a presença e configuração de ramificações

de CMd em exames 2D relataram ocorrências usando radiografias panorâmicas com prevalências menores que 1% (NORTJÈ et al., 1977; LANGLAIS et al., 1985; SANCHIS et al., 2003). Variações mais frequentes ocorreram ao ser utilizada a TC, Naitoh (et al., 2009c) encontraram uma prevalência de 65%; Kuribayashi (et al., 2010) 15,6%; e Rashsuren (et al., 2014) 22,6%. Portanto, a frequência das ramificações detectadas no presente estudo é similar a esses estudos.

É estabelecida a maior acurácia dos exames de TC em relação às radiografias panorâmicas, na detecção de alterações nos ossos maxilares, a exemplo da percepção de modificações anatômicas do CMd. Nota-se, nos estudos avaliados em TC, uma maior detecção de ramificações do CMd, em comparação com os estudos que empregaram radiografia panorâmica. Isso deve ser creditado ao fato de a TC ser um exame com grande acurácia e alta resolução, que permite a visualização 3D das estruturas anatômicas (ARITA, VAROLI, 1993; KHORSHIDI et al., 2017).

No presente estudo, 211 (69,9%) TC possuíam trajeto único, sendo a maioria com localização inferior, seguida de localização mediana e superior, no sentido súpero-inferior. Esses resultados diferem daqueles do estudo de Nortjè (et al., 1977), cuja maior parte da amostra apresentou CMd únicos, bilaterais e inferiores, seguidos daqueles de localização alta e, por último, intermediária. Quanto ao padrão de duplicação do CMd, ocorreram em três configurações diferentes, sendo os mais comuns os canais com ramificações que se iniciam a partir de um FMd, e o menos comum aquele que surge de dois FMd. Neste estudo, apesar de o tipo 1 ter sido o padrão mais frequente, o tipo 2 foi o mais raro, diferindo, portanto, daquela população avaliada. É importante destacar que quanto mais inferior for a localização do CMd, menor será o risco da ocorrência de incidentes com o feixe vásculo-nervoso quando da realização de procedimentos cirúrgicos nessa região.

No estudo de Kuribayashi (et al., 2010), o padrão de ramificação mais comum foi o tipo 2 e o tipo 1 foi o mais raro. No estudo de Naitoh (et al., 2007), as ramificações mais encontradas (44,3%) foram para anterior, sendo os canais sem confluência a variação mais comum, seguida pelos CRMs (25,4%). Em Rashsuren (et al., 2014), o CRM foi o mais comum (71,3%). Esses estudos expõem diferentes dados para a presença de ramificações do CMd, os quais podem estar relacionados a diferenças geográficas e étnicas e menos, provavelmente, a discrepâncias metodológicas. Uma consideração importante é que a classificação usada por Rashsuren (et al., 2014) é a mesma aplicada por Naitoh (et al., 2007), a qual inclui a presença de um tipo de ramificação surgida da parede bucal ou lingual do CMd. Essa categoria foi avaliada separadamente no presente estudo.

Langlais (et al., 1985) relataram que CMd bífidos foram observados em 46 pacientes (0,8%) unilateralmente e 11 pacientes (0,18%) bilateralmente. Sanchis (et al., 2003) referiram

que o CMd bífido teve uma incidência de sete casos (0,35%) em 2012 pacientes, sendo três (0,15%) unilaterais e quatro (0,12%) bilaterais. Nortjè (et al., 1977) descreveram que essa variação esteve presente em 33 casos (0,9%) sendo 13 indivíduos unilateralmente (0,3%) e em 20 indivíduos (0,6%) bilateralmente. Neste estudo, em relação às frequências absolutas e relativas das ramificações dos CMd de acordo com a localização, 38 (12,6%) ramificações encontravam-se bilateralmente e 30 (9,9%) apresentavam-se unilateralmente, sendo sete no lado direito e 23 no lado esquerdo, sendo este o lado mais acometido. Observa-se que a quantidade e percentual foram maiores que os resultados observados dos estudos referidos.

A configuração, quantidade e frequência das ramificações encontradas no presente estudo, nominadas e listadas de acordo com a localização, lado e sexo, tiveram as maiores prevalências, em 58 exames com uma ramificação inferior ao canal principal, com início no terço posterior, extensão de um terço e forame único, e 39 exames com uma ramificação inferior ao canal principal com início terço posterior, extensão de um terço, com a presença de forames múltiplos. Ambas se apresentaram bilateralmente. As demais configurações apresentaram baixa frequência, algumas se mostrando unilateralmente. Não foram encontrados estudos que tenham classificado dessa forma as ramificações do CM para fins de comparação.

Haas (et al., 2015), em sua revisão sistemática, concluíram que CMd bífido e CRM são basicamente os tipos de variações do CMd existentes, e a frequência foi 6,46% através da avaliação *in situ*, 4,2% através de radiografia panorâmica e 16,25% para TC ou TC de feixe cônico. No estudo de Rashsuren (et al., 2014) o CRM representou 71,3% dos canais identificados; o curso vertical foi o mais prevalente (27 casos – 71%), ocorrendo unilateralmente na maioria das vezes, tendo sua abertura no meio do TRM em 22 casos (57,9%). Usando a classificação de Nortjè (et al., 1977), na qual o CRM se refere ao tipo 4 do padrão de duplicação, neste estudo foram detectados apenas sete casos (2,3%) de CRM, sendo dois (0,7 %) no lado direito, um no sexo masculino e um no sexo feminino, e cinco casos (1,7%) no lado esquerdo, todos no sexo feminino. Portanto, na amostra analisada, o CRM não apresentou uma frequência alta, diferente dos estudos de Haas (et al., 2015) e de Rashsuren (et al., 2014).

Quando avaliada uma possível associação entre a existência ou não de ramificação do CMd e o sexo afetado, assim como a relação entre o padrão de ramificação, segundo Nortjè (et al., 1977) e o sexo, não foram encontradas significâncias estatísticas. Igualmente, não foram observadas diferenças significativas nos estudos que realizaram essa avaliação (KURIBAYASHI et al., 2010; ESHAK et al., 2014; KANG et al., 2014).

6.3 FORAMES E CANAIS ACESSÓRIOS, *LOOP* ANTERIOR DO NAI E CANAL INCISIVO

Quanto à presença de FM acessório, Udhaya (et al., 2013) concluíram que 87 casos (96,67%) apresentaram um único FM no lado esquerdo e 88 (97,78%) apresentaram um único FM no lado direito. A incidência de FM acessórios foi maior no lado esquerdo (3,33%) em comparação com o lado direito (2,22%). Voljevica (et al., 2015) analisaram 150 mandíbulas secas e os resultados mostraram que (100%) FM se mostrou único no lado esquerdo e em 147 (97,3%) apresentou-se único no lado direito; apenas quatro (2,7%) casos de FM acessórios foram reportados e a localização de todos foi do lado direito. Patil (et al., 2013), em estudo com TC, em 300 indivíduos, detectaram 200 (66,7%) forames acessórios. O número máximo de forames encontrados em um indivíduo foi de 11, e o número de FM acessórios variou de um a seis. Observou-se que, quando um forame acessório foi identificado em um indivíduo, tanto na face vestibular posterior e anterior quanto na face lingual anterior, apresentou forames em outras áreas. Por isso, sugere-se que, nesses casos, seja feita uma busca de forames adicionais em outras regiões. Naitoh (et al., 2009a) avaliaram a frequência e a localização dos FM acessórios usando TCFC de 157 pacientes, dos quais 11 (7,0%) apresentaram a variação. No presente estudo, foram detectados 32 (10,6%) casos de FM acessórios, com frequência maior no lado direito (15 – 5,6%) comparado ao lado esquerdo (10 – 3,3%). O número máximo de FM acessórios no mesmo indivíduo foi três, sendo dois no lado direito e um no lado esquerdo.

Juodzbalys (et al., 2010b) afirmaram que o CMd pode bifurcar mesmo que inicie com um único FMd. O presente estudo ratifica essa assertiva, pois, em 68 ramificações (100%) do CMd, apenas 26 (38,2%) apresentavam FMd acessórios.

Parnia (et al., 2012), após avaliar 96 TC de feixe cônico, encontraram o FMd em 100% dos casos, o *loop* anterior em 84,4%, o CI em 83,3%, e o forame lingual em 49% das imagens. O FMd acessório no presente estudo foi visualizado em apenas um caso (0,3%) com dois forames no lado esquerdo, no sexo feminino. O número de indivíduos que apresentaram FM e FMd acessórios foi menor quando comparado com outros estudos. Essa situação também é favorável quanto à minimização de riscos operatórios quando de cirurgias relacionadas com os pré-molares e terceiros molares inferiores, na população estudada.

Uma série de estudos anatômicos apresenta uma variação da prevalência de *loops* anteriores. Jacobs (et al., 2002), em sua amostra de TC, relataram uma incidência de 7%. Watanabe (et al., 2010) relataram uma prevalência de 55%. No estudo de Apostolakis e Brown

(2012) não ocorreu nenhum *loop* em 52% dos casos. Vujanovic-Eskenazi (et al., 2015) visualizaram o *loop* mentual em 48,8% das varreduras de TC de feixe cônico. Chen (et al., 2015) obtiveram uma taxa de presença de 35%. Velasco-Torres (et al., 2017) localizaram 60,23% *loops* no lado direito e 55,94% no lado esquerdo. Wong e Patil (2018) acharam o *loop* em 94% dos 100 indivíduos de sua amostra. Quanto a frequência, lado e sexo, o *loop* anterior do NAI, neste estudo, mostrou-se em 18 casos (6,0%) no lado direito, em 16 casos (5,3%) no lado esquerdo e em 46 casos (15,2%) em ambos os lados, num total de 126 casos (41,7%).

Estudos anteriores investigaram o CI mandibular, mas sua presença é muito questionada. Entretanto, relatos têm confirmado a frequência dessa estrutura. Parnia (et al., 2012) encontraram que o CI pode ser detectado em 83,3% dos casos. Jacobs (et al., 2002) identificaram o CI em 93% de TC. Mraiwa (et al., 2003) observaram-no em 96% das 50 mandíbulas secas analisadas, terminando apicalmente para o incisivo lateral e, às vezes, para o incisivo central. Diferenças na prevalência desse canal têm sido observadas quando ele é pequeno demais para ser visualizado e quando diferentes sistemas são utilizados para a obtenção de imagens tomográficas, principalmente porque quanto menor o tamanho do voxel, maior o detalhe da imagem reconstruída. Neste estudo, o CI foi visualizado em 238 casos (78,8%), 62 no sexo masculino e 151 no sexo feminino; foi visualizado em 31 (10,3%) TC no lado direito, sendo 11 no sexo masculino e 20 no feminino; 43 (12,2%) no lado esquerdo, 13 no sexo masculino e 30 no feminino; e 139 (46,0%) em ambos os lados, direito e esquerdo, 38 no sexo masculino e 101 no feminino.

O reconhecimento e a importância dos forames e canais acessórios se expandiram com o desenvolvimento da TC e TCFC (IWANAGA et al., 2016). Eshak (et al., 2014) avaliaram os canais acessórios e identificaram 42,9% em 1737 varreduras, das quais 1205 (29,8%) estavam na mandíbula. A presença mais comum foi de dois canais linguais na linha média da mandíbula (12,6%). Dos 300 indivíduos do estudo de Patil (et al., 2013), 200 indivíduos (66,7%) demonstraram 432 forames e canais acessórios, sendo 70 deles na face vestibular da região anterior da mandíbula. Destes, 27 indivíduos (38,6%) tinham forames acessórios somente nessa região e 31 (44,3%) tinham forame também na face lingual. O número máximo encontrado em um indivíduo foi de 11 forames, e o número de FMe acessórios variou de um a seis; 65,4% dos indivíduos apresentaram um único. No presente estudo, um número significante de exames (294 – 97,4%) mostrou canais acessórios na região anterior da mandíbula. A presença mais comum foi a de 123 casos (40,7%) com dois canais linguais na linha média da mandíbula. Esses resultados se assemelham aos de Eshak (et al., 2014) quanto à configuração, entretanto com número e percentual maiores.

Também foi avaliada uma possível associação entre a existência ou não de FMe e FMd e o sexo afetado, assim como entre a presença e quantidade de *loops*, CI, canais medianos e o sexo, não sendo encontradas significâncias estatísticas.

6.4 SIGNIFICADO CLÍNICO

De todo o exposto, nota-se que na maioria das categorias analisadas foram observadas diferentes prevalências de alterações do CMd nos diversos estudos avaliados, incluindo o presente. Essas diferenças podem ser atribuídas à variabilidade anatômica individual associada ao sexo, raça e grupo populacional, o que demanda estudos nas diversas regiões do globo. Dessa forma, a previsibilidade de possíveis variações e sua relação com estruturas nobres, que podem ser acessadas em procedimentos cirúrgicos realizados nessa região, poderiam ser mais efetivamente asseguradas em avaliações de TC de mandíbula, com diminuição dos incidentes transoperatórios.

Ressalta-se, portanto, não apenas a necessidade de conhecer as variações mais prevalentes em cada população, mas também o relatório de sua presença por parte dos radiologistas. Isso sem dúvida seria uma valiosa ferramenta para a segurança dos procedimentos operatórios mandibulares, notadamente na área da cirurgia e implantodontia.

Na população estudada, pode-se observar uma menor proximidade do CMd com os ápices dos dentes inferiores, assim como uma pequena frequência de forames acessórios e *loops*, o que são fatores protetores. Por outro lado, a grande prevalência de ramificações do CMd e de canais na região anterior da mandíbula são variações anatômicas que merecem atenção especial.

CONCLUSÕES

Os resultados deste estudo demonstram que:

1 - Na população avaliada, a maioria dos CMd possuíam trajeto único, com topografia mais inferior, bilateralmente;
2 - A frequência de ramificações do CMd foi relativamente alta, ocorrendo indistintamente em ambos os sexos, sendo o padrão de duplicação 1, mais frequente.
3 - Os canais acessórios apresentaram diferentes configurações, mostrando-se mais comumente como um canal, se estendendo no terço médio e cortical lingual;
4 - A presença de forames acessórios (FM e FMd) foi pequena, predominando os forames acessórios únicos e unilaterais;
5 - O *loop* anterior do NAI, quando ocorreu, foi bilateral na maioria dos casos;
6 - Foi observada uma frequência alta do CI e os canais na região anterior da mandíbula foram muito prevalentes, principalmente manifestando-se na quantidade de dois ou três canais; em alguns casos foram observados cinco canais nessa região e um caso possuía seis canais.

REFERÊNCIAS

AMORIM, M. M.; PRADO, F. B.; BORINI, C. B.; BITTAR, T. O.; VOLPATO, M. C.; et al. The mental foramen position in dentate and edentulous Brazilian's mandible. **Int J Morphol**, v. 26, n. 4, p. 981-7, 2008.

APOSTOLAKIS, D.; BROWN, J. E. The anterior loop of the inferior alveolar nerve: prevalence, measurement of its length and a recommendation for interforaminal implant installation based on cone beam CT imaging. **Clinical oral implants research**, v. 23, n. 9, p.1022-1030, 2012.

ARITA, E. S.; VAROLI, O. J. Tomografia computadorizada e imagem tridimensional. **Rev. ABO Nac**, v. 1, n. 2, p. 98-101, 1993.

AULUCK, A.; PAI, K. M.; MUPPARAPU, M. Multiple mandibular nerve canals: Radiographic observations and clinical relevance. Report of 6 cases. **Quintessence International**, v. 38, n. 9, 2007.

BABIUC, I.; TARLUNGEANU, I.; PAUNA, M. Cone beam computed tomography observations of the lingual foramina and their bony canals in the median region of the mandible. **Rom J Morphol Embryol,** v. 52, n. 3, p. 827-829, 2011.

BAVITZ, J. B.; HARN, S. D.; HANSEN, C. A.; LANG, M. An anatomical study of mental neurovascular bundle-implant relationships. **International Journal of Oral Maxillofacial Implants**, v. 8, n.5, 1993.

BRAHMANKAR, U. A.; GADGIL, R. M.; BHOOSREDDY, A. R.; NAYAK, A. Bifid mandibular canal: Report of 2 cases and review of literature. **Saudi journal of anaesthesia**, v. 10, n. 4, p. 488, 2016.

CARTER, R. B.; KEEN, E. N. The intramandibular course of the inferior alveolar nerve. **Journal of anatomy**, v. 108, n. Pt 3, p. 433, 1971.

CASTRO, M. A. A.; LAGRAVERE-VICH, M. O., AMARAL, T. M. P., ABREU, M. H. G., MESQUITA, R. A. Classifications of mandibular canal branching: A review of literature. **World journal of radiology**, v. 7, n. 12, p. 531, 2015.

CHAVEZ-LOMELI, M. E.; MANSILLA LORY, J.; POMPA, J. A.; KJAER, I. The human mandibular canal arises from three separate canals innervating different tooth groups. **Journal of Dental Research**, v. 75, n. 8, p. 1540-1544, 1996.

CHEN, Z.; CHEN, D.; TANG, L.; WANG, F. Relationship between the position of the mental foramen and the anterior loop of the inferior alveolar nerve as determined by cone beam computed tomography combined with mimics. **Journal of computer assisted tomography**, v. 39, n. 1, p. 86-93, 2015.

CLAEYS, V.; WACKENS, G. Bifid mandibular canal: literature review and case report. **Dentomaxillofacial Radiology**, v. 34, n. 1, p. 55-58, 2005.

CORRER, G. M.; IWANKO, D.; LEONARDI, D. P.; ULBRICH, L. M.; ARAUJO, M. R. D.; et al. Classification of bifid mandibular canals using cone beam computed tomography. **Brazilian oral research**, v. 27, n. 6, p. 510-516, 2013.

DAS S.; SURI, R. K. An anatomico-radiological study of an accessory mandibular foramen on the medial mandibular surface. **Folia morphologica**, v. 63, n. 4, p. 511-513, 2004.

DELAIRE, Jean; HAROUN, Antoine. Le nouveau concept cortical: la mandibule (deuxieme partie). **Bulletin de l'Union Nationale pour l'Intérêt de l'Orthopédie Dento-Faciale**, n. 32, p. 16-22, 2007.

DE FREITAS, V.; MADEIRA, M. C.; TOLEDO FILHO, J. L. CHAGAS, C. F. Absence of the mental foramen in dry mandibles. **Cells Tissues Organs**, v. 104, n, 3, p. 353-355, 1979.

DE OLIVEIRA-SANTOS, C.; SOUZA, P. H. C.; DE AZAMBUJA BERTI-COUTO, S.; STINKENS, L.; MOYAERT, K.; et al. Assessment of variation of the mandibular canal trought cone beam computed tomography. **Clinical oral investigation**, v. 16, n. 2, p. 387-393, 2012.

ESHAK, M.; BROOKS, S.; ABDEL-WAHED, N.; EDWARDS, P. C. Cone beam CT evaluation of the presence of anatomic accessory canals in the jaws. **Dentomaxillofacial Radiology**, v. 43, n. 4, p. 20130259, 2014.

GUEDES, O., RABELO, L. E., PORTO, O. C., ALENCAR, A. H., ESTRELA, C. Avaliação radiográfica da posição e forma do forame mentual em uma subpopulação Brasileira. **Revista Odontológica do Brasil Central**, v. 20, n. 53, 2011.

HAAS, L. F.; DUTRA, K.; PORPORATTI, A. L.; MEZZOMO, L. A.; DE LUCA CANTO, G.; et al. Anatomical variations of mandibular canal detected by panoramic radiography and CT: a systematic review and meta-analysis. **Dentomaxillofacial Radiology**, v. 45, n. 2, p. 20150310, 2015.

HU, K. S.; YUN, H. S.; HUR, M. S.; KWON, H. J.; ABE, S.; et al. Branching patterns and intraosseous course of the mental nerve. **Journal of Oral and Maxillofacial Surgery**, v. 65, n. 11, p. 2288-2294, 2007.

ICHIM, I.; SWAIN, M.; KIESER, J. A. Mandibular biomechanics and development of the human chin. **Journal of Dental Research**, v. 85, n. 7, p. 638-642, 2006.

IWANAGA, J.; WATANABE, K.; SAGA T.; TABIRA, Y.; YAMAKI, K. I. A rare case of na artery passing through the median perforating canal of the mandible. **Case reports in dentistry**, v. 2016, 2016.

JACOBS, R.; MRAIWA, N.; VANSTEENBERGHE, D.; GIJBELS, F.; QUIRYNEN, M. Appearance, location, course, and morphology of the mandibular incisive canal: an assessment on spiral CT scan. **Dentomaxillofacial Radiology**, v. 31, n. 5, p. 322-327, 2002.

JUODZBALYS, G.; WANG, H.-L.; SABALYS, G. Anatomy of mandibular vital structures. Part I: mandibular canal and inferior alveolar neurovascular bundle in relation with dental implantology. **Journal of Oral & Maxillofacial Research**, v. 1, n. 1, 2010a.

JUODZBALYS, G.; WANG, H.-L.; SABALYS, G. Anatomy of mandibular vital structures. Part II: mandibular incisive canal, mental foramen and associated neurovascular bundles in relation with dental implantology. **Journal of Oral & Maxillofacial Research**, v. 1, n. 1, 2010b.

JUODZBALYS, G.; WANG, H.-L. Guidelines for the identification on the Mandibular Vital structures: pratical clinical applications of anatomy and radiological examination methods. **Journal of oral & maxillofacial research**, v. 1, n. 2, 2010.

KANG, J. H. LEE, K. S., OH, M. G., CHOI, H. Y., LEE, S. R. et al. The incidence and configuration of the mandibular canal in Koreans by using cone-beam computed tomography. **Imaging science in dentistry**, v. 44, n. 1, p. 53-60, 2014.

KACZKOWSKI, H.; PORWOLIK, K.; PORWOLIK, M.; NOGA, L.; WOYTON, H. et al. Anatomical analysis of preangular mandibular notch in humans. **Folia morphologica**, v. 71, n.2, p. 100-104, 2012.

KHORSHIDI, H.; RAOOFI, S.; GHAPANCHI, J.; SHAHIDI, S.; PAKNAHAD, M. Cone Beam Computed Tomographic Analysis of the Course and Position of Mandibular Canal. **Journal of Maxillofacial and Oral Surgery**, v. 16, n. 3, p. 306-311, 2017.

KIERSCH, T. A.; JORDAN, J. E. Duplication of the mandibular canal. **Oral Surgery, Oral Medicine, Oral Pathology**, v. 35, n. 1, p. 133-134, 1973.

KIESER, J.; KIESER, D.; HAUMAN, T. The course and distribution of the inferior alveolar nerve in the edentulous mandible. **Journal of Craniofacial Surgery**, v. 16, n. 1, p. 6-9, 2005.

KIM, H. J.; KANG, H.; SEO, Y. S.; KIM, D. K.; YU, S. K. Anatomic evaluation of the retromolar canal by histologic and radiologic analyses. **Archives of Oral Biology**, v. 81, p. 192-197,2017.

KIM, S. T.; HU, K. S.; SONG, W. C.; KANG, M. K.; PARK, H. D. et al. Location of the mandibular canal and the topography of its neurovascular structures. **Journal of Craniofacial Surgery**, v. 20, n. 3, p. 936-939, 2009.

KOIVISTO, T; CHIONA, D.; MILROY, L. L.; McCLANAHAN, S. B.; AHMAD, M. et al. Mandibular canal location: cone-beam computed tomography examination. **Journal of endodontics**, v. 42, n. 7, p. 1018-1021, 2016.

KURIBAYASHI, A.; WATANABE, H.; IMAIZUMI, A.; TANTANAPORNKUL, W.; KATAKAMI, K. et al. Bifid mandibular canals: cone beam computed tomography evaluation. **Dentomaxillofacial Radiology**, v. 39, n. 4, p. 235-239, 2010.

KQIKU, L.; WEIGLEIN, A. H.; PERTL, C.; BIBLEKAJ, R.; STÄDTLER, P. Histology and intramandibular course of the inferior alveolar nerve. **Clinical oral investigations**, v. 15, n. 6, p. 1013-1016, 2011.

LANGLAIS, R. P.; BROADUS, R.; GLASS, B. J. Bifid mandibular canals in panoramic radiographs. **The Journal of the American Dental Association**, v. 110, n. 6, p. 923-926, 1985.

LEE, S. K.; KIM, Y. S.; OH, H. S.; YANG, K. H.; KIM, E. C. et al. Prenatal development of the human mandible. **The Anatomical Record**, v. 263, n. 3, p. 314-325, 2001.

LI, X.; JIN, Z. K.; ZHAO, H.; YANG, K.; DUAN, J. M. et al. The prevalence, length and position of the anterior loop of the inferior alveolar nerve in Chinese, assessed by spiral computed tomography. **Surgical and Radiologic Anatomy**, v. 35, n. 9, p. 823-830, 2013.

LIPSKI, M.; TOMASZEWSKA, I. M.; LIPSKA, W.; LIS, G. J.; TOMASZEWSKI, K. A. The mandible and its foramen: anatomy, anthropology, embryology and resulting clinical implications. **Folia morphologica**, v. 72, n. 4, p. 285-292, 2013.

LÓPEZ-VIDELA, J.; VERGARA, M.; RUDOLPH, M.; GUZMÁN, CL. Prevalencia de variables anatómicas en el recorrido de lós conductos mandibulares. Estudio mediante tecnología Cone Beam. **Rev Fac Odontol Univ Antioq.,** 2010; 22(1): 23-32.

MADEIRA, M. C. **Anatomia da face**: bases anátomo-funcionais para a prática odontológica. São Paulo, SP; Sarvier, 2004.

MARDINGER, O.; CHAUSHU, G.; ARENSBURG, B.; TAICHER, S.; KAFFE, I. Anterior loop of the mental canal: an anatomical-radiologic study. **Implant dentistry**, v. 9, n. 2, p. 120-125, 2000.

MARTINS, R. J.; LEDERMAN, H. M. Virtual planning and construction of prototyped surgical guide in implant surgery with maxillary sinus bone graft. **Acta Cir Bras**, v. 28, n. 9, p. 683-90, 2013.

MIZBAH, K.; GERLACH, N.; MAAL, T. J.; BERGÉ, S. J.; MEIJER, G. J. The clinical relevance of bifid and trifid mandibular canals. **Oral and maxillofacial surgery**, v. 16, n. 1, p. 147-151, 2012.

MOL - Microscopia OnLine. Tutorial de Histologia Geral e Histologia Oral. ICB-USP, s.d. Disponível em: <www.icb.usp.br/mol/9-37-nervo2.html>. Acesso em: jan.2018.

MOTAMEDI, M.H.K.; GHAREDAGHI, J.; MEHRALIZADEH, S.; NAVI, F.; BADKOOBEH, A. et al. Anthropomorphic assessment of the retromolar foramen and retromolar nerve: anomaly or variation of normal anatomy. **International journal of oral and maxillofacial surgery**, v. 45, n. 2, p. 241-244, 2016.

MRAIWA N, JACOBS R.; MOERMAN P.; LAMBRICHTS I.; VAN STEENBERGHE D. et al. Presence and course of the incisive canal in the human mandibular interforaminal region: two-dimensional imaging versus anatomical observations. **Surgical and Radiologic Anatomy**, v. 25, n. 5-6, p. 416-423, 2003.

NAITOH, M.; HIRAIWA, Y.; AIMIYA, H.; GOTOH, M.; ARIJI, Y. Bifid Mandibular Canal in Japanese. **Implant dentistry**, v. 16, n. 1, p. 24-32, 2007.

NAITOH, M.; HIRAIWA, Y.; AIMIYA, H.; GOTOH, K.; ARIJI, E. Accessory mental foramen assessment using cone-beam computed tomography. **Oral Surgery, Oral Medicine, Oral Pathology, Oral Radiology, and Endodontology**, v. 107, n. 2, p. 289-94, 2009a.

NAITOH, M., HIRAIWA, Y., AIMIYA, H., ARIJI, E. Observation of bifid mandibular canal using cone-beam computerized tomography. **International Journal of Oral & Maxillofacial Implants,** v. 24, n. 1, 2009b.

NAITOH, M.; NAKAHARA, K.; SUENAGA, Y.; GOTOH, K.; KONDO, S., ARIJI, E. Comparison between cone-beam and multislice computed tomography depicting mandibular neurovascular canal structurs. **Oral Surgery, Oral Medicine, Oral Pathology, OralmRadiology and Endodontics**, v. 109, n. 1, p. e25-e31, 2010.

NEVES, F. S.; OLIVEIRA, L. S.; TORRES, M. G.; CRUSOÉ-SOUZA, M.; OLIVEIRA, C. et al. Acessory mental foramen: case report. **RPG - Rev. Pós-Gra**, v. 17, p. 173-176, 2010.

NORTJÈ C. J.; FARMAN A. G.; GROTEPASS F. W. "Variations in the normal anatomy of the inferior dental (mandibular) canal: a retrospective study of panoramic radiographs from 3612 routine dental patients. **British Journal of Oral Surgery**, v. 15, n. 1, p. 55-63, 1977.

OLIVEIRA-SANTOS, C.; CAPELOZZA, A. L. Á.; DEZZOTI, M. S. G.; FISCHER, C. M.; POLETI, M. L.; et al. Visibility of the mandibular canal on CBCT crosssectional images. **Journal of Applied Oral Science**, v. 19, n. 3, p. 240-243, 2011.

PARNIA, F.; MOSLEHIFARD, E.; HAFEZEQORAN, A.; MAHBOUB, F.; MOJAVER-KAHNAMOUI, H. Characteristics of anatomical landmarks in the mandibular interforaminal region: a cone-beam computed tomography study. **Medicina oral, patologia oral y cirurgia bucal**, v. 17, n. 3, p. e420, 2012.

PATIL, S.; MATSUDA, Y.; OKANO, T. Acessory mandibular foramina: a CT study of 300 cases. **Surgical and Radiology Anatomy**, v. 35, n. 4, p. 323-330, 2013.

PIMENTEL, P. A.; BOMFIM, R. T.; ANDRADE, L. C.; FERRAZ, E. G.; RIBEIRO LAMBERTI, P. L.; RUBIRA-BULLEN, I. R.; SARMENTO, V. A. Dimensional error of three-dimensional images generated by different software. **J Med Eng Technol**, v. 39, n. 8, p. 480-4, 2015.

POGREL, M. A.; DORFMAN, D.; FALLAH, H. The anatomic structure of the inferior alveolar neurovascular bundle in the third molar region. **Journal of oral maxillofacial surgery**, v. 67, n. 11, p. 2452–2454, 2009.

PORTO, L.V.; CELESTINO DA SILVA NETO, J.; ANJOS PONTUAL, A. D.; CATUNDA, R. Q. Evaluation of volumetric changes of teeth in a Brazilian population by using cone beam computed tomography. **J Forensic Leg Med**, v. 36, 9. 4-9, 2015.

PRADO, F. B.; GROPPO, F. C.; VOLPATO, M. C.; CARIA, P. H. F. Morfological changes in the position of the mandibular foramen in dentate and edentate brazilian subjects. **Clinical Anatomy**, v. 23, n. 4, p. 394-398, 2010.

PRADOS-FRUTOS, J. C.; SALINAS-GOODIER, C.; MANCHÓN, Á.; ROJO, R. Anterior loop of the mental nerve, mental foramen and incisive nerve emergency: tridimensional assessment and surgical applications. **Surgical and Radiologic Anatomy**, v. 39, n. 2, p. 169-175, 2017.

PYUN, J. H.; LIM, Y. J.; KIM, M. J.; AHN, S. J.; KIM, J. Position of the mental foramen on panoramic radiographs and its relation to the horizontal course of the mandibular canal: a computed tomographic analysis. **Clinical oral implants research**, v. 24, n. 8, p. 890-895, 2013.

RADLANSKI, R. J.; RENZ, H.; KLARKOWSKI, M. C. Prenatal development of the human mandible. **Anatomy and embryology**, v. 207, n. 3, p. 221-232, 2003.

RADLANSKI, R. J.; RENZ, H.; ZIMMERMANN, C. A.; SCHUSTER, F. P.; VOIGHT, A.; HEIKINHEIMO, K. Chondral ossification centers next to dental primordia in the human mandible: a study of the prénatal Development ranging between 68 t0 270 mm CRL. **Annals of Anatomy-Anatomischer Anzeiger**, v. 208, p. 49-57, 2016.

RASHSUREN, O.; CHOI, J. W.; HAN, W. J.; KIM, E. K. Assessment of bifid and trifid mandibular canals using cone-beam computed tomography. **Imaging science in dentistry**, v. 44, n. 3, p. 229-236, 2014.

ROUAS, P.; NANCY, J.; BAR, D. Identification of double mandibular canals: literature review and three case reports with CT scans and cone beam CT. **Dentomaxillofacial Radiology**, v. 36, n. 1, p. 34-38, 2007.

SANCHIS, J. M.; PEÑARROCHA, M.; SOLER, F. Bifid mandibular canal. **Journal of oral and maxillofacial surgery**, v. 61, n. 4, p. 422-424, 2003.

SILVEIRA, L. F. M.; MARQUES, M. M.; DA COSTA, R. K.; MARTOS, J.; LORENZI, A. Location and negotiability of second mesiobuccal canal in upper molar by tomographic and anatomical macroscopic analysis. **Surgical and Radiologic Anatomy**, v. 35, n. 9, p. 791-5, 2013.

SIMÕES, C. C. **Identificação do canal mandibular a partir de diferentes protocolos de tomografia computadorizada de feixe cônico**. Tese – (Doutorado). Salvador: Instituto de Ciências da Saúde, UFBA; 2011.

TORRES, M. G. G.; VALVERDE, L. D. F.; VIDAL, M. T. A.; CRUSOÉ-REBELLO, I. M. Accessory mental foramen: A rare anatomical variation detected by cone-beam computed Tomography. **Imaging sciencein dentistry**, v.45, n. 1, p. 61-65, 2015.

UDHAYA, K.; SARALADEVI, K. V.; SRIDHAR, J. The morphometric analysis of the mental foramen in adult dry human mandibles: a study on the South Indian population. **Journal of clinical and diagnostic research: JCDR**, v. 7, n. 8, p. 1547, 2013.

VASCONCELOS, T. V.; NEVES, F. S.; HAITER-NETO, F.; FREITAS, D. Q. Double mental foramina. **Revista Cubana de Estomatologia**, v. 50, n. 4, p. 443-48, 2013.

VELASCO-TORRES, M.; PADIAL-MOLINA, M.; AVILA-ORTIZ, G.; GARCÍA-DELGADO, R.; CATENA, A. et al. Inferior alveolar nerve trajectory, mental foramen location and incidence of mental nerve anterior loop. **Medicina oral, patologia oral y cirugia bucal**, v. 22, n. 5, p. e630, 2017.

VOLJEVICA, A.; TALOVIĆ, E., HASANOVIĆ, A. Morphological and morphometric analysis of the shape, position, number and size of mental foramen on human mandibles. **Acta Med Acad**, v. 44, n. 1, p. 31, 2015.

VUJANOVIC-ESKENAZI, A.; VALERO-JAMES, J. M.; SÁNCHEZ-GARCÉS, M. A.; GAY-ESCODA, C. A retrospective radiographic evaluation of the anterior loop of the mental nerve: comparison between panoramic radiography and cone beam computerized tomography. **Medicina oral, patologia oral y cirurgia bucal**, v. 20, n. 2, p. 239-245, 2015.

VANDEWALLE, G.; LIANG, X.; JACOBS, R.; LAMBRICHTS, I. Macroanatomic and radiologic characteristics of the superior genial spinal foramen and its bony canal. **Inernational Journal of Oral & Maxillofacial Implants,** v. 21, n. 4, 2006.

WONG, S. K.; PATIL, P. G. Measuring anterior loop length of the inferior alveolar nerve to estimate safe zone in implant planning: A CBCT study in a Malaysian population. **The Journal of prosthetic dentistry**, 2018.

YAGHMAEI, M.; SHAHABI, S.; ZAFARBAKHSH, A.; YAGHMAEI, S.; KHOJASTEH, A. et al. Histologic evaluation of inferior alveolar lymphatics: an anatomic study. **Oral Surgery, Oral Medicine, Oral Pathology, Oral Radiology, and Endodontology**, v. 112, n. 5, p. 564-567, 2011.

YLIKONTIOLA, L.; MOBERG, K.; HUUMONEN, S.; SOIKKONEN, K.; OIKARINEN, K. Comparison of three radiographic methods used to locate the mandibular canal in the buccolingual direction before bilateral sagittal split osteotomy. **Oral Surgery, Oral Medicine, Oral Pathology, Oral Radiology, and Endodontology**, v. 93, n. 6, p. 736-742, 2002.

YU, S. K.; KIM, S.; KANG, S. G.; KIM, J. H.; LIM, K. O. et al. Morphological assessment of the anterior loop of the mandibular canal in Koreans. **Anatomy & cell biology**, v. 48, n. 1, p. 75-80, 2015.

YU, S. K., LEE, M. H., JEON, Y. H., CHUNG, Y. Y.; KIM, H. J. Anatomical configuration of the inferior alveolar neurovascular bundle: a histomorphometric analysis. **Surgical and Radiologic Anatomy**, v. 38, n. 2, p. 195-201, 2016.

APÊNDICE A – FICHA DE COLETA DE DADOS

IDENTIFICAÇÃO:

Exame nº: _____ Idade: _____ Sexo: ( ) Masc. ( ) Fem.
Avaliação: 1ª ( ) 2ª ( ) Data do exame: _____

ALTERAÇÕES PRESENTES

Lado direito

( ) Trajeto único: localização: ( ) superior ( ) média ( ) inferior
( ) Ramificação (paralela ao trajeto principal):
Localização em relação ao trajeto principal[2]: ( ) superior ( ) inferior
Quantidade: ( ) 1 ( ) 2 ( ) _____
Início: ( ) terço posterior ( ) terço médio ( ) terço anterior
Extensão: ( ) 1 terço ( ) 2 terços ( ) 3 terços
( ) Forame único (do trajeto principal)
( ) Múltiplos forames (cada ramificação tem um forame)
( ) _____

( ) Canal acessório (perpendicular ao trajeto principal):
Quantidade: ( ) 1 ( ) 2 ( ) _____
Início: ( ) terço posterior ( ) terço médio ( ) terço anterior
Término: ( ) Rebordo alv. ( ) cortical vest. ( ) cortical ling. ( ) cortical inf.

( ) Forames acessórios (próximos ao forame mentual)
Quantidade: ( ) 1 ( ) 2 ( ) _____

( ) Forames acessórios (próximos ao forame mandibular)
Quantidade: ( ) 1 ( ) 2 ( ) _____

( ) *Loop* próximo ao forame mentual
( ) Curvatura acentuada do trajeto principal Localização: _____
( ) Canal incisivo

Lado esquerdo

( ) Trajeto único: localização: ( ) superior ( ) média ( ) inferior
( ) Ramificação (paralela ao trajeto principal):
Localização em relação ao trajeto principal[3]: ( ) superior ( ) inferior
Quantidade: ( ) 1 ( ) 2 ( ) _____
Início: ( ) terço posterior ( ) terço médio ( ) terço anterior
Extensão: ( ) 1 terço ( ) 2 terços ( ) 3 terços
( ) Forame único (do trajeto principal)
( ) Múltiplos forames (cada ramificação tem um forame)
( ) _____

( ) Canal acessório (perpendicular ao trajeto principal):
Quantidade: ( ) 1 ( ) 2 ( ) _____
Início: ( ) terço posterior ( ) terço médio ( ) terço anterior
Término: ( ) Rebordo alv. ( ) cortical vest. ( ) cortical ling. ( ) cortical inf.

---

[2] Considerar como canal principal, o canal mais calibroso.
[3] Considerar como canal principal, o canal mais calibroso.

( ) Forames acessórios (próximos ao forame mentual)
Quantidade: ( ) 1 ( ) 2 ( ) _____

( ) Forames acessórios (próximos ao forame mandibular)
Quantidade: ( ) 1 ( ) 2 ( ) _____

( ) Loop próximo ao forame mentual

( ) Curvatura acentuada do trajeto principal Localização: _____

ANEXO A – APROVAÇÃO NO COMITÊ DE ÉTICA EM PESQUISA

FACULDADE DE MEDICINA DA BAHIA DA UFBA

Plataforma Brasil

PARECER CONSUBSTANCIADO DO CEP

DADOS DO PROJETO DE PESQUISA

Título da Pesquisa: VARIAÇÕES ANATÔMICAS DO CANAL MANDIBULAR EM TOMOGRAFIA COMPUTADORIZADA
Pesquisador: Liliane Elze Falcão Lins Kusterer
Área Temática:
Versão: 2
CAAE: 42975415,8,0000,5577
Instituição Proponente: FACULDADE DE MEDICINA DA BAHIA
Patrocinador Principal: Financiamento Próprio

DADOS DA NOTIFICAÇÃO

Tipo de Notificação: Outros
Detalhe: Mudança de Pesquisador Responsável na Plataforma Brasil
Justificativa: Prezado Coordenador do CEP FMB UFBA
Data do Envio: 26/04/2016
Situação da Notificação: Parecer Consubstanciado Emitido

DADOS DO PARECER

Número do Parecer: 1.516.223

Apresentação da Notificação:
A investigadora que submeteu o projeto solicita que haja mudança das posições dos nomes na equipe do projeto por solicitação do Programa de Pós-graduação da FOUFBA.

A Profa Regina Pinto que está fazendo Doutoramento Especial e passa a ser pesquisadora responsável perante o CEP;

A Profa Viviane Sarmento passa a ser a coordenadora orientadora do projeto e orientadora do projeto.

A Profa Liliane Lins passa a ser membro da equipe.

Endereço: Largo do Terreiro de Jesus, s/n
Bairro: PELOURINHO **CEP:** 40.026-010
UF: BA **Município:** SALVADOR
Telefone: (71)3283-5564 **Fax:** (71)3283-5567 **E-mail:** cepfmb@ufba.br

FACULDADE DE MEDICINA DA BAHIA DA UFBA

Continuação do Parecer: 1.215.223

MUDANÇAS ADEQUADAS,

Objetivo da Notificação:

Mudança de coordenação do projeto

Avaliação dos Riscos e Benefícios:

Não alteram

Comentários e Considerações sobre a Notificação:

Não há.

Considerações sobre os Termos de apresentação obrigatória:

Não há,

Recomendações:

Não há,

Conclusões ou Pendências e Lista de Inadequações:

Não há,

Considerações Finais a critério do CEP:

Este parecer foi elaborado baseado nos documentos abaixo relacionados:

Tipo Documento	Arquivo	Postagem	Autor	Situação
Outros	notificacaoCEPreginapinto.pdf	26/04/2016 18:04:53	Liliane Elze Falcão Lins Kusterer	Aceito

Situação do Parecer:

Aprovado

Necessita Apreciação da CONEP:

Não

Endereço: Largo do Terreiro de Jesus, s/n
Bairro: PELOURINHO **CEP:** 40.026-010
UF: BA **Município:** SALVADOR
Telefone: (71)3283-6994 **Fax:** (71)3283-6997 **E-mail:** cepfmb@ufba.br

FACULDADE DE MEDICINA DA BAHIA DA UFBA

Continuação do Parecer: 1.516.223

SALVADOR, 27 de Abril de 2016

Assinado por:
Eduardo Martins Netto
(Coordenador)

Endereço: Largo do Terreiro de Jesus, s/n
Bairro: PELOURINHO **CEP:** 40.026-010
UF: BA **Município:** SALVADOR
Telefone: (71)3283-5564 **Fax:** (71)3283-5567 **E-mail:** cepfmb@ufba.br