

## Reabsorção radicular cervical externa: relato de caso

### *Root resorption cervical external: case report clinical*

Rafaela Lopes Silva<sup>1\*</sup>, Maria de Fátima Malvar Gesteira<sup>2</sup>

<sup>1</sup>Odontóloga. UFBA; <sup>2</sup> Professor Doutor Adjunto de Endodontia Clínica e Laboratorial. UFBA.

#### Resumo

**Introdução:** O termo reabsorção dentária designa a perda de tecido mineralizado em qualquer ponto da superfície radicular nos dentes, podendo ser externa, quando se inicia na superfície radicular externa do dente ou interna, quando se inicia nas paredes da cavidade pulpar. A reabsorção externa cervical é uma modalidade de reabsorção externa que se localiza no terço cervical da raiz, assintomática e que acomete principalmente dentes unirradiculares. Seu diagnóstico é feito através de exames imaginológicos. Resultam de consequências ou complicações de situações clínicas como trauma dentário, clareamento dental interno, reimplantes e movimentação ortodôntica. **Objetivo:** descrever um caso clínico de reabsorção cervical externa de um incisivo lateral inferior esquerdo. **Relato de caso:** Tal reabsorção foi observada na superfície mesial abaixo da junção amelo-cementária, tendo como fator etiológico provável o traumatismo dental, uma vez que os demais incisivos inferiores também haviam sido submetidos ao tratamento endodôntico. O tracionamento ortodôntico, seguido da curetagem da região reabsorvida e a restauração com Agregado de Trióxido Mineral (MTA) foram os procedimentos clínicos indicados, com o propósito de interromper o processo reabsortivo e manter a unidade dental no alvéolo. Devido à dificuldade de acesso à área reabsorvida, o tratamento apresenta uma abordagem multidisciplinar, visando à preservação e manutenção do elemento dental. **Conclusão:** O tracionamento ortodôntico seguido da restauração da superfície radicular reabsorvida e posterior intrusão parecem ser uma alternativa de tratamento viável de tratamento para casos de reabsorção radicular cervical externa.

**Palavras-chave:** Reabsorção da raiz/etiologia. Reabsorção da raiz/diagnóstico. Reabsorção de dente.

#### Abstract

**Introduction:** The term resorption refers to the loss of dental mineralized tissue anywhere in the tooth root surface: it can be external, when starts in the root surface or internal, when starting on the walls of the pulp cavity. External cervical resorption is a form of resorption is located in the cervical third of the root, asymptomatic, affecting mainly single-rooted teeth. Diagnosis is established by imaging examinations. It's etiology is related to result of consequences or complications of medical conditions such dental trauma, tooth whitening procedure, replantation and orthodontic movement. **Objective:** This report aims to describe a clinical case of external cervical resorption of a lower left lateral incisor. **Case report:** This resorption was observed on the mesial surface below the cemento-enamel junction, probably related to factor dental trauma, since the remaining lower incisors had also been submitted to endodontic treatment. The orthodontic traction, followed by curettage of the region with Mineral Trioxide Aggregate (MTA) reabsorbed and restoration procedures were clinically indicated, in order to stop the resorptive process and maintain unity in the dental alveolus. Due to the difficulty of access to the area resorbed, treatment presents a multidisciplinary approach, aiming at the preservation and maintenance of the dental element. **Conclusion:** The orthodontic traction followed by the restoration of root surface reabsorbed and subsequent intrusion appear to be a viable treatment alternative treatment for cases of external cervical root resorption.

**Keywords:** Root resorption/ etiology. Root resorption/diagnostic. Tooth resorption.

## INTRODUÇÃO

O diagnóstico e o tratamento das patologias que afetam os tecidos dentais são complexos e necessitam de intervenções multidisciplinares. Neste mister, as reabsorções internas e externas constituem uma importante dificuldade encontrada pelo cirurgião dentista, uma vez que para o fechamento do diagnóstico e o estabelecimento do plano de tratamento é necessário a utilização dos diferentes recursos semiotécnicos a fim de obter resultados mais previsíveis e satisfatórios.

O termo reabsorção dentária inclui todas as situações em que os tecidos dentários mineralizados são eliminados pelas células clásticas em algum ponto da superfície interna ou externa do dente, que envolve variáveis anatômicas, fisiológicas, patológicas e fatores mecânicos, constituindo uma situação clínica indesejável em que o clínico deve estar atento e desperto para o seu diagnóstico e tratamento (FERREIRA; CARRILHO; LEITÃO, 2006; SANTOS; MOROSOLLI, 2007; TSUBONO, 2006).

As reabsorções são consequências ou complicações de determinadas situações clínicas como traumatismos dentários com ou sem fraturas dentárias, reimplantes dentários, lesões periapicais inflamatórias crônicas, clareamento dentário interno e movimentação dentária induzida que é a causa mais frequente de reabsorção radicular (CONSOLARO, 2005).

**Correspondência / Correspondence:** \*Rafaela Lopes Silva, End.: Rua Luís Eduardo Magalhães, 192, Cond. Parque Milênio, Bloco 1, Apt 03, Itapuã. Salvador, Bahia. CEP 41630-700. Email: rafinhalopess22@gmail.com

A reabsorção radicular faz parte de processos fisiológicos e patológicos, como resultado de complexas interações entre células, tais como odontoclastos, cementoblastos, odontoblastos, macrófagos, monócitos e células indiferenciadas do ligamento periodontal, que atuam através de citocinas, neuropeptídeos e produtos de degradação do tecido radicular e ósseo. Quando patológica, a reabsorção radicular ocorre nos dentes permanentes, sendo relativamente freqüente (CASTRO et al., 2007; NASCIMENTO et al., 2006).

Segundo De Deus (1992), a reabsorção fisiológica implica em processo normal como na reabsorção por erupção ou outras em que a reabsorção cessa quando removida a causa, podendo ser de superfície (autolimitante e remodeladora, ocorrendo virtualmente em todos os dentes, não sendo visível na radiografia) e por pressão (o cimento e a dentina reabsorvem em resposta à pressão anormal sendo aplicada, caracterizando um problema clínico e que é visível na radiografia). Quanto à reabsorção patológica, ela pode ser inflamatória, se caracterizando externamente como uma área radiolúcida entre o dente e o osso, sendo composta em sua maioria por células inflamatórias crônicas. O outro tipo é a reabsorção patológica não inflamatória, que pode ser substitutiva (substituição da estrutura do dente por osso, também chamada de reabsorção por anquilose) e invasiva (inicia-se no ligamento periodontal e escava sua trajetória através da dentina, havendo também deposição de tecido duro de aparência cementoide ou osteoide).

Particularmente, a reabsorção cervical caracteriza-se pela invasão da região cervical da raiz pelo tecido fibrovascular que progressivamente reabsorve o cimento, a dentina e o esmalte. A polpa dentária permanece protegida por uma camada intacta de dentina e pré-dentina por um longo período na evolução do processo. Calcificações ectópicas podem ser observadas em lesões avançadas tanto dentro do tecido fibroso invadindo o espaço, como depositadas diretamente sob a dentina reabsorvida. Em casos mais avançados, pode levar à inflamação gengival e a pulpites, mas por contaminação bacteriana secundária. A etiologia da reabsorção cervical é desconhecida, mas o trauma tem sido documentado como um fator potencial de predisposição (CAMARGO et al., 2008; CONSOLARO, 2010).

O traumatismo dental na infância é uma ocorrência muito comum que pode levar a diversas sequelas, tanto nos dentes decíduos traumatizados quanto em seus sucessores. Nesses casos, pacientes traumatizados devem ser acompanhados clínica e radiograficamente com o objetivo de identificar possíveis consequências, tais como a reabsorção radicular cervical (CONSOLARO, 2010; MEIRA; BARCELOS; PRIMO, 2003).

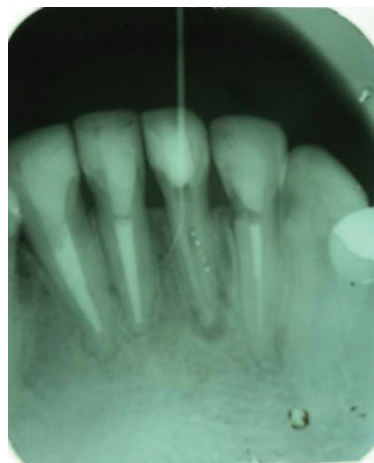
O tratamento da reabsorção cervical externa consiste em: sanar o processo patológico, restaurar a cavidade da reabsorção e impedir a continuidade do processo reabsortivo. Diversos materiais têm sido empregados na restauração dessas cavidades incluindo amálgama,

resina composta, cerâmica, MTA e ionômero de vidro. O processo de cicatrização é obtido quando a reabsorção é sanada e o objetivo básico do tratamento é evitar a perda do elemento, mantendo-o saudável tanto sob aspecto funcional quanto estético (SILVA et al., 2011).

O proposto trabalho aborda a etiologia, o diagnóstico e uma alternativa de tratamento para as reabsorções radiculares cervicais externas, devido a sua frequência e valor na prática clínica. Através do relato de um caso clínico de reabsorção cervical, envolvendo o incisivo lateral inferior esquerdo, propõe-se mostrar o tratamento para tal patologia, que devido a sua localização, dificulta sobremaneira a execução do procedimento operatório. Para isso, uma ação multidisciplinar, proporciona um adequado tratamento ao paciente, buscando a preservação do elemento dental no alvéolo.

### RELATO DO CASO CLÍNICO

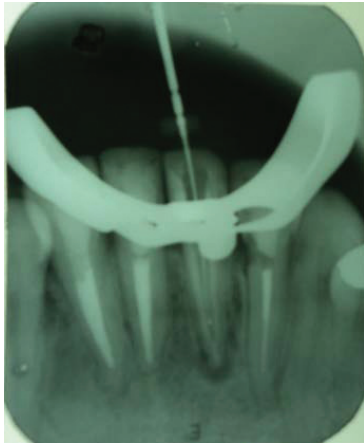
Paciente A.C.R.S., sexo feminino, 47 anos, procurou atendimento odontológico com o objetivo de diagnosticar a origem de uma fístula nas proximidades do Incisivo Central Inferior Esquerdo. Após avaliação clínica e radiográfica, foi confirmada a relação entre a presença da fístula e a referida unidade dental uma vez que o cone de guta percha introduzido na fístula dirigia-se para o terço médio e não para a região periapical como normalmente acontece, condição esta que levou a suspeita de fratura radicular longitudinal (Figura 1). A radiografia periapical também demonstrou a presença de área radiolúcida cervical no Incisivo Lateral Inferior Esquerdo.



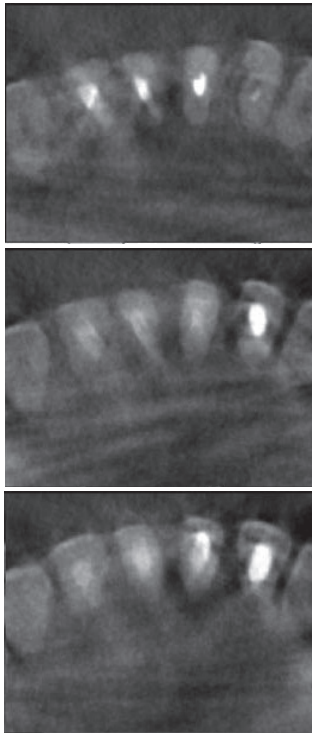
**Figura 1** – Cone de guta percha mostrando o trajeto fistuloso e a origem da fístula

A partir destas evidências, foi solicitado à paciente uma Tomografia Dental da região, a fim de contribuir na confirmação de tais observações. Porém a fratura longitudinal só foi visualizada e confirmada após a remoção da guta percha intra-radicular e de nova tomada radiográfica periapical (Figura 2). A tomografia dental (Figura 3), entretanto, tornou evidente a presença de reabsorção

radicular cervical externa na unidade dental 3.2, atribuída a trauma dental sofrido na região anos atrás.



**Figura 2** – Vista da fratura longitudinal na unidade 3.1

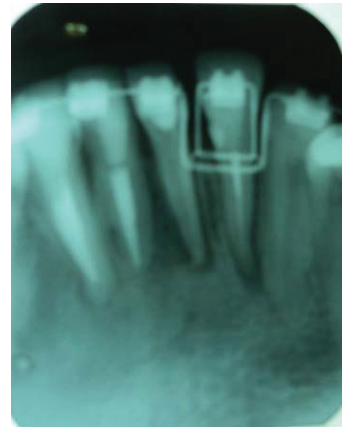


**Figura 3** – Tomografia Computadorizada Cone-Beam. Vista dos cortes axiais mostrando a reabsorção cervical na face mesial da unidade 3.2

O planejamento realizado para o tratamento da paciente envolvia antes da exodontia da unidade 3.1 e posterior implante, o tracionamento extrusivo ortodôntico da unidade 3.2 a fim de realizar o tratamento da reabsorção cervical externa através do preparo e restauração da área de reabsorção seguida pela intrusão da unidade tratada. Para isto foi adiada a extração da unidade com

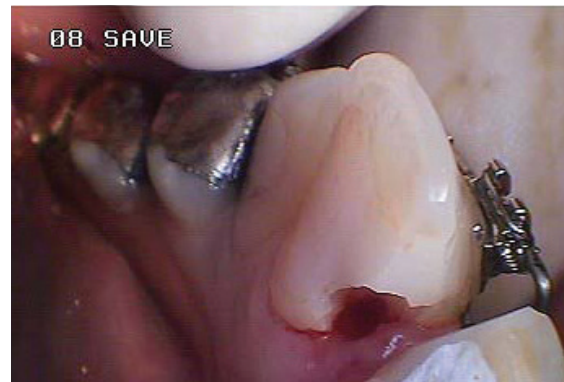fratura longitudinal, que permaneceu com hidróxido de cálcio intracanal, pois esta serviria de ancoragem para o tracionamento proposto.

Para o tracionamento ortodôntico da unidade 3.2 (Figura 4) e consequente exposição da área de reabsorção que se encontrava abaixo do nível ósseo, foi necessário a colagem de cinco bráquetes nas unidades 4.1, 3.1, 3.2, 3.3 e 3.4, ficando dois elementos dentários de ancoragem mesial e dois distalmente a unidade a ser tracionada. Foram utilizados bráquetes *Edge-Wise Standard 022''x028''*, fabricação Morelli (Sorocaba, São Paulo) e fios de aço com alça em "L" duplo na sequência 016" e 018", trocados a cada 21 dias, até a exposição da área da reabsorção.

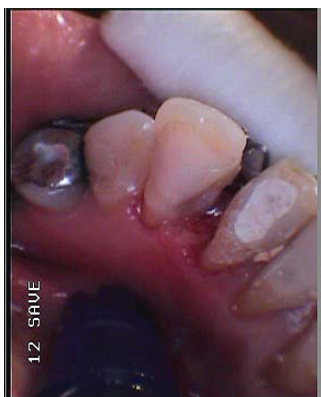

**Figura 4** – Radiografia periapical da região de incisivo inferior mostrando o tracionamento ortodôntico com degrau para extrusão da unidade 3.2

Quando a área da exposição encontrava-se exposta (Figura 5), procedeu-se a gengivectomia para melhor visualização e, a seguir o preparo da região da reabsorção externa com broca esférica em baixa rotação e restauração próxima ao canal radicular com resina composta fotopolimerizável Z350 (3M) de acordo com seu protocolo (Figura 6).

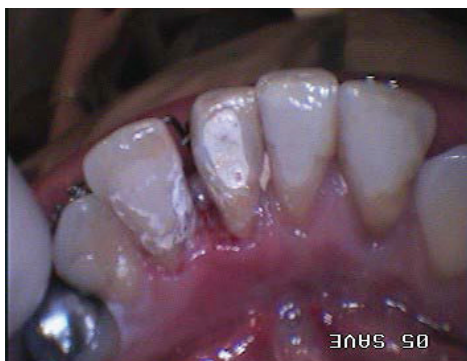

**Figura 5** – Vista da reabsorção cervical na unidade 3.2

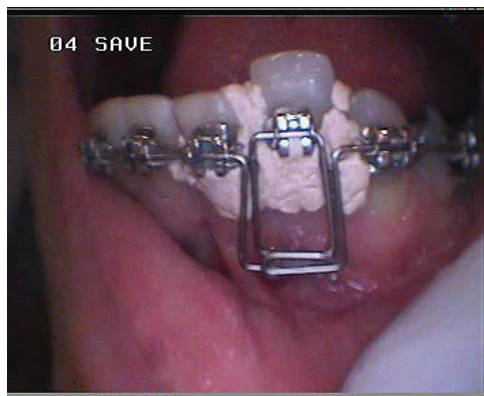

**Figura 6** – Restauração da área reabsorvida com resina composta

Por fim, foi aplicado o MTA (Angelus) sobre a resina composta nos 2 mm restantes da área correspondente a restauração, na superfície que entraria em contato com o tecido periodontal após a intrusão (Figura 7) e o cimento cirúrgico (marca comercial) com o objetivo de manter o tecido gengival protegido, uma vez que a gengiva ainda se encontrava em processo de cicatrização (Figura 8).



**Figura 7** – Colocação de MTA



**Figura 8** – Colocação de cimento cirúrgico

Após a restauração, retornou-se a mecânica ortodôntica de intrusão da unidade dentária até o seu nivelamento completo. Foram usados os mesmos “arcos 016” e “018” com alça em “L” Duplo, agora com degrau para intrusão, substituídos a cada 21 dias. Concluída a intrusão, procedeu-se a exodontia e o implante na região correspondente a unidade 31.

## DISCUSSÃO

A incidência de pacientes com história de traumatismo tem despertado a atenção dos cirurgiões-dentistas. Segundo Younis et al. (2008), o traumatismo dentário é um fator de risco para reabsorção radicular. Dentes traumatizados devem ser monitorados por um período mínimo de seis meses. O diagnóstico precoce por intermédio do controle e acompanhamento clínico-radiográfico dos pacientes com história de traumatismo dentário constitui-se na melhor conduta para alcançar o sucesso no tratamento das reabsorções radiculares (CAMARGO et. al., 2008). O caso clínico estudado não difere da descrição da literatura quando esta se refere à incidência de reabsorções cervicais cujo fator etiológico descrito é o traumatismo dental, que necessitam de monitoramento clínico prolongado.

A radiografia é um excelente recurso auxiliar no diagnóstico das reabsorções radiculares, devido a sua facilidade de obtenção. Contudo, ela tem limitações, pois se trata da imagem bidimensional de um objeto tridimensional e daí a dificuldade encontrada no diagnóstico de lesões periapicais, fraturas radiculares e reabsorções dentais, pela sobreposição de imagens nestas tomadas radiográficas. Com o surgimento da Tomografia Computadorizada Cone Beam (TCCB), permitindo visualizar a imagem nos planos axial, sagital e coronal, houve uma melhora na capacidade diagnóstica na Odontologia (BERNARDES, 2007).

A TCCB é uma modalidade de exame complementar apropriada para a região dos dentes e das estruturas maxilofaciais, e que pode oferecer ao clínico, informações relevantes, quando comparadas com as radiografias convencionais. Imagens 3D podem identificar lesões camufladas pela limitação bidimensional de exames convencionais (CASTRO; ESTRELA; VALLADARES-NETO, 2011).

De acordo com o descrito na literatura, os exames por imagem como a Tomografia Computadorizada e as imagens 3D podem promover um diagnóstico precoce da reabsorção cervical externa e este ajuda a definir o tipo de tratamento a ser realizado. O diagnóstico da reabsorção cervical foi confirmado mediante a tomografia dental uma vez que os exames radiográficos realizados na paciente não se mostraram tão precisos e evidentes quanto naquela, estando de acordo com dados relatados na literatura.

Quanto às possibilidades de tratamento para as reabsorções cervicais externas a literatura relata: o levantamento de retalho gengival, que permite o acesso às áreas de reabsorção e seu preenchimento com material funcional, biológica e esteticamente favorável, com excelente prognóstico. Outra possibilidade de tratamento é o tracionamento ortodôntico, que permite a exposição da área de reabsorção e restauração da mesma (CONSOLARO, 2010). No caso clínico descrito optou-se pelo tracionamento ortodôntico devido à manutenção da margem gengival e conseqüente preservação da estética dental.

De acordo com Santamaria Junior et al. (2006), as alças em L possibilitam o movimento no sentido vertical e horizontal para o alinhamento e nivelamento. A técnica de Edge Wise tem o objetivo de aumentar a flexibilidade

do fio durante o alinhamento e nivelamento, produzindo forças mais suaves e menos danosas para os tecidos periodontais. Esta técnica foi utilizada para expor a área da reabsorção cervical externa, obtendo menor dano para os tecidos, para posterior restauração da região.

O MTA tem sido considerado um material promissor na Endodontia no tratamento de pulpotomias, capeamentos pulpares, apêcticas, perfurações radiculares e de furca, fraturas, reabsorções radiculares, e em reobturações. Ele apresenta consideráveis propriedades físico-químicas, tais como biocompatibilidade, indutor de dentinogênese, cementogênese e osteogênese, hidrofílico, radiopaco, detentor de ação antimicrobiana e promotor de selamento marginal adequado (TESSARE et al., 2005).

Uma propriedade biológica importante é a presença de substrato no material, que estimula formação óssea, e devido ao seu pH alcalino e biocompatibilidade, não desenvolve inflamação severa no local da regeneração. O MTA parece ser um material vantajoso para o reparo de perfurações e reabsorções, pois permite a deposição de cimento, formando um selamento biológico muito semelhante ao da superfície radicular normal, isso se deve principalmente a sua capacidade de tomar presa mesmo na presença de umidade (TESSARE et al., 2005). No presente caso clínico, o MTA foi utilizado sobre a resina composta para evitar sua ação irritativa, devido aos componentes orgânicos e inorgânicos presentes nela, sobre o periodonto, favorecendo a reparação tecidual da região.

O diagnóstico das reabsorções externas em um estágio precoce de desenvolvimento é altamente desejável e, portanto os pacientes que têm um potencial para o desenvolvimento dessa condição, em virtude de uma história de trauma, devem ser monitorados radiograficamente em intervalos ao longo da vida (CAMARGO et al., 2008). Esse monitoramento desde cedo é importante para observar o aparecimento de reabsorções radiculares, intervindo o mais precocemente possível para garantir a manutenção do dente na arcada dentária.

## CONCLUSÃO

O tracionamento ortodôntico seguido da restauração da superfície radicular reabsorvida e posterior intrusão parecem ser uma alternativa de tratamento viável de tratamento para casos de reabsorção radicular cervical externa.

## REFERÊNCIAS

1. BERNARDES, R. A. **Estudo comparativo entre as tomografias computadorizadas 3D, ortopantomográficas e radiografias periapicais no diagnóstico de lesões periapicais, fraturas radiculares e reabsorções dentais.** 2007. 199 f. Tese (Doutorado). Faculdade de Odontologia, Universidade de São Paulo, Bauru, 2007.
2. CAMARGO, S. E. A. et al. Principais características clínicas e radiográficas das reabsorções radiculares internas e externas. **Revista de Odontologia da USP**, São Paulo, v. 20, n. 2, p. 195-203, 2008.
3. CASTRO J. F. L. et al. Considerações sobre reabsorção radicular

- externa de grau IV com etiologia traumática. **Int. J. Dent.**, Recife, v. 6, n. 3, p. 100-103, 2007.
4. CASTRO, I. O.; ESTRELA, C.; VALLADARES-NETO, J. A influência de imagens tridimensionais no plano de tratamento ortodôntico. **Dent. press j. orthod.**, Maringá, v. 16, n. 1, p. 75-80, 2011.
  5. CONSOLARO, A. Significado, importância clínica e caminhos do controle das reabsorções dentárias. In: \_\_\_\_\_. **Reabsorções Dentárias nas especialidades Clínicas.** 2 ed. Maringá, PR: Dental Press, 2005. cap. 1. p. 25-32.
  6. CONSOLARO, A. Nomenclatura e classificação das reabsorções dentárias. In: \_\_\_\_\_. **Reabsorções Dentárias nas especialidades Clínicas.** 2. ed. Maringá, PR: Dental Press, 2005. cap. 2. p. 35-63.
  7. CONSOLARO, A. O mecanismo de ocorrência das reabsorções dentárias inflamatórias. In: \_\_\_\_\_. **Reabsorções Dentárias nas especialidades Clínicas.** 2. ed. Maringá, PR: Dental Press, 2005. p. 67-88. cap. 5.
  8. CONSOLARO, A. Tracionamento ortodôntico: possíveis consequências nos caninos superiores e dentes adjacentes. Parte 2: reabsorção cervical externa nos caninos tracionados. **Dent. press j. orthod.**, v. 15, n.5; p. 23-30. 2010.
  9. DIB, J. E. et al. Reabsorção radicular causada por dentes incluídos – relato de caso clínico. **Univ. Evangélica**, Anápolis, v. 11, n. 1, p. 45-48, 2009.
  10. FERREIRA, M. M.; CARRILHO, E. V. P.; LEITÃO J. Mecanismo e Classificação das Reabsorções Radiculares. **Rev. Port. de Estomatol. Med. Dent. Cir. Maxilofac.**, v. 47, n. 4, p. 241-248, 2006.
  11. LOPES, H. P.; RÔÇAS, I. N.; SIQUEIRA JUNIOR, J. F. Reabsorções Dentárias. In: LOPES, H. P.; SIQUEIRA JUNIOR, J. F. **Endodontia: biologia e técnica.** 3. ed. Rio de Janeiro: Guanabara Koogan, 2010. p. 851-875. cap. 23.
  12. MEIRA, R.; BARCELOS, R. PRIMO, L.G. Respostas do Complexo Dentino-pulpar aos Traumatismos em Dentes Decíduos. **JPB, j. bras. odontopediatr. odontol. bebê**, Curitiba, v.6, n.29, p.50-55, 2003.
  13. NASCIMENTO, G. J. F. do et al. Mecanismo, Classificação e Etiologia das Reabsorções Radiculares. **Rev. Fac. Odontol.**, Porto Alegre, v. 47, n. 3, p. 17-22, 2006.
  14. PRADO, F. **Reabsorção radicular.** 2007. Trabalho de Conclusão de Curso (Monografia) – Centro Universitário do Norte Paulista (UNORP), São José do Rio Preto, 2007.
  15. SANTAMARIA JUNIOR, M. et al. Análise das forças produzidas por alças de nivelamento: ensaio mecânico. **Rev. Dent. Press. Ortodon. Ortop. Facial**, Maringá, v. 11, n. 1, p. 72-76, 2006.
  16. SANTOS S. H; MOROSOLLI A. R.C. Considerações sobre as reabsorções radiculares externas. **SOTAU Revista Virtual de Odontologia**, v.1, p. 2-7. 2007.
  17. SILVA, E. J. N. L. et al. Abordagem Endodôntica e Visão Ortodôntica da Reabsorção Cervical Externa: Relato de Caso. **Rev. Odontol. Bras. Central**, v. 20, n. 52, p. 94-98, 2011.
  18. SILVA da, E.M. et al. Etiologia e prevenção das reabsorções cervicais externas associadas ao clareamento dentário. **Rev. Sul-Bras. Odontol.**, v. 7, n.1, p. 78-89, 2010.
  19. SIMON J. H. Reabsorção de dentes. In: DE DEUS Q. D. **Endodontia.** Rio de Janeiro: Medsi, p. 139-154. 1992.
  20. TESSARE, P. O. et al. Propriedades, Características e Aplicações Clínicas do Agregado Trióxido Mineral – MTA. Uma Nova Perspectiva em Endodontia. Revisão de Literatura. **Electronic j. of Endodontics Rosario**, v.1, ano 4, p.1-15, 2005.

21. TSUBONO A. K. **Estudo da reabsorção radicular apical externa associada ao tratamento ortodôntico**. 2006. 61f. Trabalho de conclusão de Curso (Monografia) – Universidade de Marília, UNIMAR, 2006.

22. YOUNIS M. et al. Ortodontia frente às reabsorções apicais e periapicais prévias ou posteriores ao tratamento. **Revista de Endodontia Pesquisa e Ensino On line**, ano 4, n.8, p. 1-9, 2008.

---

Submetido em: 02.03.2015

Aceito em: 17.05.2015