

## Assistência fisioterapêutica no pós operatório de paciente portador de *truncus arteriosus* - relato de caso

### *Physiotherapeutic care after surgery of a patient with truncus arteriosus - case report*

Juliana Costa Santos<sup>1</sup>, Mansueto Gomes Neto<sup>2</sup>, Luciana Rodrigues Silva<sup>3</sup>

<sup>1</sup>Fisioterapeuta. Mestranda do Programa de Pós-graduação Processos Interativos dos Órgãos e Sistemas, ICS – UFBA

<sup>2</sup>Professor Adjunto Departamento de Biofunção. Programa de Pós-Graduação Processos Interativos dos Órgãos e Sistemas, ICS – UFBA

<sup>3</sup>Professora Titular. Departamento de Pediatria, FAMEB – UFBA. Programa de Pós-Graduação Processos Interativos dos Órgãos e Sistemas, ICS – UFBA

#### Resumo

**Introdução:** *Truncus arteriosus* é uma má formação incomum, porém a sua apresentação isolada não é rara em crianças que nascem com cardiopatias congênitas. Por outro lado, a associação entre *truncus arteriosus* e interrupção do arco aórtico representa uma doença cardíaca congênita rara e complexa, cuja reparação deverá ser realizada durante o período neonatal, porque a circulação é dependente da permeabilidade do canal arterial. A fisioterapia no período pré e pós-operatório está indicada em cirurgia cardíaca pediátrica com o objetivo de reduzir os riscos de complicações pulmonares e motoras. **Objetivo:** relatar e discutir a assistência fisioterapêutica de uma criança com diagnóstico de *truncus arteriosus communis* tipo I com interrupção do arco aórtico tipo A, comunicação interventricular, persistência do canal arterial e forame oval patente. **Metodologia:** foi selecionado o caso de uma criança atendida em hospital de referência, sendo realizada análise do prontuário e acompanhamento hospitalar. A fisioterapia foi inserida na equipe multidisciplinar e contribuiu significativamente para o melhor prognóstico desta criança submetida à cirurgia cardíaca. A atuação fisioterápica ocorreu no tratamento e prevenção de complicações pulmonares e motoras, por meio de técnicas específicas, tais como: terapia de higiene brônquica, manobras de recrutamento alveolar, cinesioterapias e estímulos proprioceptivos de modo sistematizado para adequar o seu desenvolvimento, melhorando assim a qualidade de vida dessa criança e de seus familiares.

**Palavras chave:** Tronco arterial. Cirurgia Torácica. Complicações Pós-Operatórias. Fisioterapia.

#### Abstract

**Background:** *Truncus arteriosus* is a malformation unusual, but its presentation alone is not rare in children who are born with congenital heart diseases. On the other hand, the association between *truncus arteriosus* and interruption of the aortic arch represents a rare congenital heart disease and complex, whose repair should be performed during the neonatal period, because the movement is dependent on the permeability of the ductus arteriosus. The physiotherapy in the pre and post-operative period is indicated in pediatric cardiac surgery with the goal of reducing the risk of pulmonary complications and motor. **Objective:** was to report and discuss the physiotherapeutic care of a child with a diagnosis of *truncus arteriosus communis* type I with interrupted aortic arch type A, ventricular septal defect, patent ductus arteriosus and patent foramen ovale. **Methodology:** was selected the case of a child answered in reference hospital, being performed analysis of medical records and hospital follow. The physiotherapy was inserted in the multidisciplinary team and has contributed significantly to the improved prognosis of this child submitted to cardiac surgery. The physiotherapeutic action occurred in the treatment and prevention of pulmonary complications and motor, by means of specific techniques, such as: bronchial hygiene therapy, alveolar recruitment maneuvers, kinesiotherapy and proprioceptive stimuli of systemized mode to suit your development, thus improving the quality of life of the child and their family.

**Keywords:** *Truncus Arteriosus. Thoracic Surgery. Postoperative Complications. Physical Therapy.*

#### INTRODUÇÃO

*Truncus arteriosus* (TA) é uma má formação incomum, porém não é rara entre as cardiopatias congênitas, com prevalência de 0,09 casos para cada 1.000 nascidos vivos, representando 1,1 a 2,5% das cardiopatias congênitas. De acordo com Collet e Edwards, a classificação do tipo I tem como característica um tronco pulmonar curto que dá origem as artérias pulmonares direita e esquerda, sendo o tipo mais comum (69%). A associação de TA com Interrupção do arco aórtico (IAA) corres-

ponde aproximadamente a 11-19% das crianças desta anomalia<sup>1</sup>. Doenças que produzem fluxo anormal de sangue nos pulmões podem provocar mudanças na mecânica pulmonar, aumentando o trabalho respiratório e o consumo de oxigênio, além de agravar a deficiência cardíaca<sup>2</sup>.

A criança com cardiopatia congênita frequentemente desenvolve alterações na mecânica respiratória, além disso, a cirurgia cardíaca associada à circulação extracorpórea (CEC) pode acarretar uma série de complicações respiratórias, prolongando o tempo de internação hospitalar, comprometendo a saúde e impossibilitando o desenvolvimento infantil normal<sup>3</sup>. O

Correspondência / Correspondence: Juliana Costa Santos. Av. Alphaville, 634, torre 3, apt 801, Bairro Alphaville I. Cep. 41701015. Salvador-BA. Fone: 71-87216086;91746090.. Email. julicostasantos@hotmail.com.

objetivo do estudo foi relatar a assistência fisioterapêutica prestada a uma criança com diagnóstico de *truncus arteriosus comunis* tipo I, interrupção do arco aórtico tipo A, comunicação interventricular, persistência do canal arterial e forame oval patente, uma complexa cardiopatia congênita, que cursou com alguns procedimentos cirúrgicos, complicações secundárias a tais condutas e tempo de internação prolongado.

## MATERIAIS E MÉTODOS

Foi realizado um estudo de caso de uma criança com diagnóstico de *truncus arteriosus* comum tipo I, interrupção do arco aórtico tipo A, comunicação interventricular persistência do canal arterial e forame oval patente em tratamento Fisioterapêutico.

O responsável foi esclarecido sobre os procedimentos e objetivo do estudo e como concordou, assinou um termo de consentimento livre e esclarecido baseado na Resolução 196/96 do Conselho Nacional de Saúde.

As informações contidas nesse estudo foram obtidas por meio de revisão de prontuário.

## RELATO DO CASO

Criança com 29 dias de nascida, encaminhada para instituição de referência no país, procedente de outro estado com diagnóstico de *truncus arteriosus comunis* tipo I, interrupção do arco aórtico tipo A, comunicação interventricular persistência do canal arterial e forame oval patente. Três dias após a internação foi submetida à cirurgia de correção do *truncus*, com divisão do tronco comum, além de correção da interrupção de arco aórtico, com tempo de CEC de 2 horas e 30 minutos. Na saída da CEC, apresentou sangramento, saiu da sala com esterno aberto e fechamento de pele. Apresentou evolução progressivamente favorável e após cinco dias foi submetida ao fechamento do esterno, sem intercorrências.

Necessitou de diálise peritoneal no primeiro mês de pós-operatório, no 12º dia apresentou parada cardiorrespiratória (PCR) pós extubação sendo reintubada, após cinco dias foi novamente extubada, quando ficou no dispositivo de pressão positiva contínua nas vias aéreas (CPAP) nasal por seis dias, evoluindo para desmame satisfatório da pressão positiva.

Após 77 dias de internação na UTI foi transferida para enfermaria com melhora hemodinâmica e alta hospitalar no 90º dia pós-operatório.

Retornou ao estado de origem para seguimento clínico e durante a realização do ecocardiograma (ECO) de controle, evoluiu com PCR súbita, sendo então encaminhada a UTI.

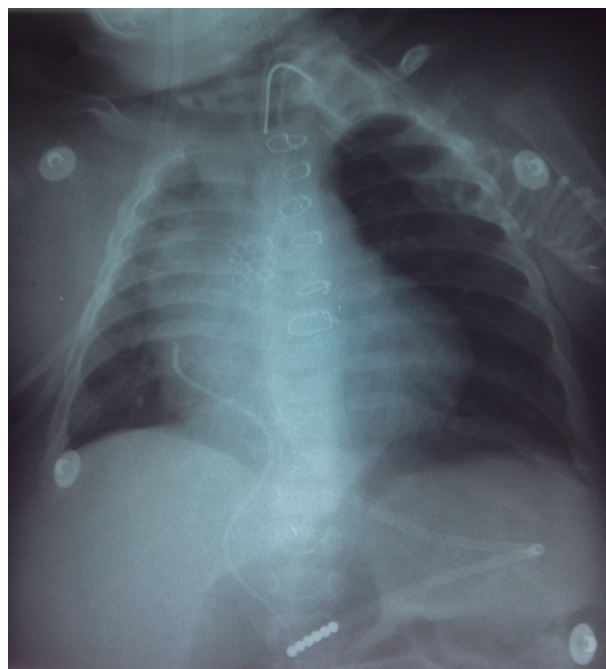
Realizou ECO que evidenciou estenose na aorta ascendente, sendo submetida eletivamente a angioplastia aórtica percutânea para colocação de stent nesta região.

A criança apresentava dificuldade ventilatória, ausculta pulmonar reduzida à direita e atelectasias de

repetição à direita. A equipe de fisioterapia após discussão de condutas terapêuticas realizou manobras de recrutamento alveolar associada a terapias de higiene brônquica. As técnicas consistiam em manobras de bag squeezing, associada à aspiração traqueal antes da terapia de expansão pulmonar e a criança era sedada durante procedimento, para maior conforto. A terapia foi realizada no modo pressão controlada com pressão inspiratória mantida entre 10-15 cmH<sub>2</sub>O, frequência respiratória fixada em 10 ipm, e tempo inspiratório fixo em 3 segundos. A técnica foi realizada com aumento gradativo da PEEP partindo de 10 cmH<sub>2</sub>O, sustentando por 2 minutos, desde que não ultrapassasse uma pressão de pico de 40 cmH<sub>2</sub>O. A conduta tinha o objetivo de manter boas trocas gasosas, imagem radiológica próxima da normalidade, porém sem sucesso. Foi então realizada broncoscopia que identificou desvio de traquéia para direita com compressão extrínseca da luz de mais de 50%, com perfil pulsátil em região cartilaginosa. A angiotomografia de tórax evidenciou dois pseudo-aneurismas próximo ao stent aórtico, de localização á direita, que comprimia a artéria pulmonar direita, traqueia e brônquios fontes. Realizou traqueostomia e criança evolui com melhora da ventilação.

Na avaliação motora apresentava padrão flexor de membros superiores, pouco controle cervical, ausência da mão na linha média, não sentava sem apoio, e quando colocada em posição pronada, a criança não conseguia levantar a cabeça. Acompanhava objetos com a cabeça, sorria, porém não balbuciava. A fisioterapia motora consistia em posicionamento no leito, mobilização passiva articular, alongamentos e estímulos proprioceptivos.

Figura 1. Radiografia de tórax com atelectasia à direita.



A criança precisou ser reencaminhada ao serviço de referência em outro estado para ser submetida à nova intervenção cirúrgica, realizando substituição de aorta ascendente e ressecção dos pseudoaneurismas, além de plastia da valva troncual (com tempo de CEC 2h e 40 minutos e clampeamento 79 minutos). A lactente evoluiu estável hemodinamicamente, sem drogas vasoativas. Colocou tubo "T", não tolerando tubo fechado, mantendo – se aberto com nebulização contínua com 3 L/min com saturação periférica de oxigênio de 98%. Novamente retornou a seu estado de origem, foi realizada nova cirurgia para substituição de tubo "T" para traqueostomia convencional, evoluiu bem, realizando treinamento muscular com PSV de 7 cmH<sub>2</sub>O, evoluindo para suporte com tubo "T" com 1l /min, aumentando gradativamente o tempo de permanência com esse dispositivo até o desmame total da ventilação mecânica com sucesso. As assistências respiratória e motora mantiveram-se constantemente durante o período de internamento hospitalar, pois a criança necessitava de manobras de higiene brônquica para depuração de secreções, assim como estimulação motora para se adequar à sua idade cronológica. Foi transferida para uma unidade de desospitalização, onde os familiares foram treinados para oferecer assistência à criança em seu domicílio e recebeu alta hospitalar definitiva.

## DISCUSSÃO

A associação entre truncus arteriosos e interrupção do arco aórtico representa uma rara e complexa doença cardíaca congênita, cuja reparação deverá ser realizada durante o período neonatal, porque a circulação é dependente da permeabilidade do canal arterial. A fisioterapia no período pré e pós-operatório está indicada em cirurgia cardíaca pediátrica com o objetivo de reduzir o risco de complicações pulmonares (retenção de secreções pulmonares, atelectasias, complicações estas presentes em nossa criança)<sup>3</sup>, bem como tratá-las, pois contribui para a ventilação adequada e o sucesso da extubação<sup>4</sup>.

As alterações produzidas pela CEC, hipotermia, ausência de ventilação durante a operação e pelo procedimento cirúrgico seriam suficientes para comprometer a função pulmonar no pós-operatório. Muitas vezes, essas alterações são responsáveis pelo aumento da morbidade nos pacientes<sup>5, 6</sup>. A criança do presente estudo utilizou a CEC duas vezes em menos de um ano, por mais de duas horas, o que pode ter contribuído, junto com outros fatores (tórax aberto, imaturidade do sistema respiratório, entre outros) para a falha da primeira extubação, requerendo um desmame mais cauteloso e necessidade de ventilação não invasiva após a retirada da ventilação mecânica invasiva. A utilização do CPAP nasal após a extubação na referente paciente foi fundamental para reduzir a ocorrência de efeitos adversos, tais como aumento de trabalho respiratório, déficits de trocas gasosas, assim como reintubações, corroborando

com os benefícios descritos pela literatura<sup>7</sup>.

A atelectasia presente na lactente, complicação muito comum no pós-operatório de cirurgia cardíaca, é definida como colapso de uma determinada região do parênquima pulmonar, que piora a oxigenação, diminui a complacência pulmonar, provocando inibição da tosse e do clearance pulmonar, podendo levar à insuficiência respiratória e aumentar a resistência vascular pulmonar<sup>8,9</sup>. A manobra de recrutamento alveolar, técnica de escolha da equipe de fisioterapia para reverter as atelectasias recorrentes no pulmão direito da criança, é definida como procedimentos que têm por finalidade o aumento sustentado ou intermitente da pressão transpulmonar a fim de promover a abertura de maior número possível de alvéolos e com isso melhorar a distribuição do gás alveolar.<sup>10,11,12</sup> Scohy e colaboradores, em 2009, utilizaram a estratégia de recrutamento alveolar em 20 crianças submetidas à cirurgia cardíaca, com cardiopatia congênita, obtendo melhora significativa na oxigenação e na complacência dinâmica do sistema respiratório<sup>13</sup>. No entanto, as atelectasias recorrentes da criança pareciam ser de etiologia compressiva, pois surgiram pseudoaneurismas no stent colocado na aorta que comprimia a artéria pulmonar direita, traquéia e brônquios fontes. Estes fatores limitavam as condutas da equipe de fisioterapia ao utilizar as manobras de recrutamento alveolar. Contudo, ao se realizar a traqueostomia e uma nova correção cirúrgica, houve uma melhora da ventilação e da radiografia de tórax, possibilitando o desmame da prótese ventilatória.

Complicações secundárias às PCRs que a paciente sofreu no período de internação, associadas a fatores biológicos (mecanismos fisiopatológicos de suas enfermidades) como também ambientais (longas hospitalizações, cirurgias e manipulações recorrentes)<sup>14</sup>, acarretaram agravos nas aquisições motoras (criança não apresentava controle cervical ou de tronco, ausência de linha média), quando comparadas com crianças com sua idade cronológica. Estudos demonstram que em cada idade, o movimento toma características significativas e a aquisição ou aparição de determinados comportamentos motores tem repercussões importantes no desenvolvimento da criança. Cada aquisição influencia na anterior, tanto no domínio mental como no motor, através da experiência e troca com o meio<sup>14,15,16</sup>.

A equipe fisioterapêutica utilizou técnicas específicas para estimular o desenvolvimento neuropsicomotor da criança, que envolveu estimulação visual, auditiva, sensitiva, motora e social para minimizar os efeitos das sequelas neurológicas, da restrição ao leito e do tempo prolongado de internação. Os estímulos de rotações, trazer as mãos a linha média, brincar com objetos e direcioná-los a boca, assim como o fortalecimento cervical em posição pronada, deitado para sentado<sup>15</sup> entre outros estímulos são indicados, pois possibilitam, segundo a literatura, um melhor desempenho motor ao infante que se encontra nessas condições<sup>17</sup>.

A fisioterapia inserida na equipe multidisciplinar contribuiu significativamente para o melhor prognóstico desta criança submetida à cirurgia cardíaca. A atuação fisioterápica ocorreu no tratamento e prevenção de complicações pulmonares e motoras por meio de técnicas específicas, tais como: terapias de higiene brônquica, manobras de recrutamento alveolar, cinesioterapias e estímulos proprioceptivos para adequar o seu desenvolvimento, melhorando assim a mobilidade e a qualidade de vida dessa criança e de seus familiares.

## REFERÊNCIAS

1. VERHAERT, D. et al. Truncus arteriosus with aortic arch interruption: cardiovascular magnetic resonance findings in the unrepaired adult. **J. Cardiovasc. Magn. Reson.**, New York, v. 12, n. 1, p. 16, 2010.
2. LISTER, G.; PITT, B.R. Cardiopulmonary interactions in the infant with congenital cardiac disease. **Clin. Chest. Med.**, Philadelphia, v. 4, n. 2, p. 219-32, 1983.
3. FELCAR, J.M. et al. Fisioterapia pré-operatória na prevenção das complicações pulmonares em cirurgia cardíaca pediátrica. **Rev. Bras. Cir. Cardiovasc.**, São Paulo, v. 23, n. 3, p. 383-8, 2008.
4. NICOLAU, C.M.; LAHÓZ, A.L. Fisioterapia respiratória em terapia intensiva pediátrica e neonatal: uma revisão baseada em evidências. **Pediatria**, São Paulo, v. 29, n. 3, p. 216-21, 2007.
5. GORAIEB, L. et al. Alterações da Função Pulmonar após Tratamento Cirúrgico de Cardiopatias Congênitas com Hiperfluxo Pulmonar. **Arq. Bras. Cardiol.**, São Paulo, v. 91, n. 2, p. 77-84, 2008.
6. ANDREJAITIENE, J.; SIRVINSKAS, E.; BOLYS, R. *The influence of cardiopulmonary bypass on respiratory dysfunction in early postoperative period.* **Medicina**, Kaunas, v. 40, Supl.1, p. 7-12, 2004.
7. MORGAN, T.M. et al. *A Randomized, Controlled Trial Comparing Two Different Continuous Positive Airway Pressure Systems for the Successful Extubation of Extremely Low Birth Weight Infants.* **Pediatrics**, Evanston, v. 112, n. 5, p. 1031-1038, 2003.
8. CAVENAGHI, S. et al. Importância da fisioterapia no pré e pós-operatório de cirurgia cardíaca pediátrica. **Rev. Bras. Cir. Cardiovasc.**, São Paulo, v. 24, n. 3, p. 397-400, 2009.
9. NEVES, V.C.; KOLISK, A.; GIRALDI, D.J. A manobra de recrutamento alveolar em crianças submetidas à ventilação mecânica em unidade de terapia intensiva pediátrica. **Rev. Bras. Ter. Intensiva**, Rio de Janeiro, v. 21, n. 4, p. 453-460, 2009.
10. NEVES, V.C. **Manobra de recrutamento alveolar em crianças submetidas à ventilação mecânica em UTI pediátrica.** 2010. 124 f. Dissertação. (Mestrado em Saúde da Criança e do Adolescente) - Universidade Federal do Paraná, Rio Grande do Sul. 2010.
11. MOLS, G.; PRIEBE, H.J.; GUTTMANN, J. Alveolar recruitment in acute lung injury. **Br. J. Anaesth.**, Altrincham, v. 96, n. 2, p. 156-166, 2007.
12. VALENTE, B.C.S. Lung recruitment maneuvers in acute respiratory distress syndrome and facilitating resolution. **Critical Care Med.**, New York, v. 31, Supl. 4, S265-71, 2003.
13. SCOHY, T.V. et al. Alveolar recruitment strategy and PEEP improve Oxygenation, dynamic compliance of respiratory System and end-expiratory lung volume in Pediatric patients undergoing cardiac surgery for Congenital heart disease. **Paediatr. Anaesth.**, Paris, v. 19, n. 12, p. 1207-1212, 2009.
14. WILLRICH, A.; AZEVEDO, C.C.F.; FERNANDES, J.O. Desenvolvimento motor na infância dos fatores de risco e programas de intervenção. **Rev. Neurocienc.**, São Paulo, v. 17, n. 1, p. 51-56, 2009.
15. FONSECA, V. **Da filogênese à ontogênese da motricidade.** Porto Alegre: Artes Médicas, 1988. 309 p.
16. FLEHMIG, I. Terceiro mês-normal motricidade grosseira In: \_\_\_\_\_. **Texto e atlas do desenvolvimento normal e seus desvios no lactente.** São Paulo: Atheneu, 2004. p. 137-153.
17. MORENO, J.; FERNANDES, L.V.; GERRA, C.C. Fisioterapia motora no tratamento do prematuro com doença metabólica óssea. **Rev. Paul. Pediatr.**, São Paulo, v. 29, n. 1, p. 117-21, 2011.

Submetido em 13.11.2013;

Aceito em 20.12.2013.