



UNIVERSIDADE FEDERAL DA BAHIA
FACULDADE DE ODONTOLOGIA
PROGRAMA DE PÓS-GRADUAÇÃO EM ODONTOLOGIA E SAÚDE

LUCIANA LOYOLA DANTAS

**ACURÁCIA DA IMAGEM DE DIFERENTES TOMÓGRAFOS
DE FEIXE CÔNICO NA AVALIAÇÃO DA COBERTURA
ÓSSEA EM DENTES ANTERIORES**

Salvador
2016

LUCIANA LOYOLA DANTAS

**ACURÁCIA DA IMAGEM DE DIFERENTES TOMÓGRAFOS
DE FEIXE CÔNICO NA AVALIAÇÃO DA COBERTURA
ÓSSEA EM DENTES ANTERIORES**

Dissertação apresentada ao Programa de Pós-graduação em Odontologia e Saúde, Faculdade de Odontologia, Universidade Federal da Bahia, como requisito para obtenção do grau de Mestre em Odontologia e saúde com ênfase em Diagnóstico Bucal.

Orientadora: Profa. Dra. Iêda Margarida Crusoé- Rocha Rebello

Salvador
2016

Dados Internacionais de Catalogação na Publicação (CIP)
Processamento Técnico, Biblioteca Universitária de Saúde,
Sistema de Bibliotecas da UFBA

D192 Dantas, Luciana Loyola.

Acurácia da imagem de diferentes tomógrafos de feixe cônico na avaliação da cobertura óssea em dentes anteriores / Luciana Loyola Dantas. - Salvador, 2016.

54 f. : il.

Orientadora: Profa. Dra. Iêda Margarida Crusoé Rocha Rebello.

Dissertação (mestrado) - Universidade Federal da Bahia, Faculdade de Odontologia, Programa de Pós-Graduação em Odontologia e Saúde, 2016.

1. Diagnóstico por imagem. 2. Tomografia Computadorizada de Feixe Cônico. 3. Perda do osso alveolar. I. Rebello, Iêda Margarida Crusoé Rocha. II. Universidade Federal da Bahia. Faculdade de Odontologia. Programa de Pós-Graduação em Odontologia e Saúde. III. Título.

CDU: 616.314-073.7



UNIVERSIDADE FEDERAL DA BAHIA
FACULDADE DE ODONTOLOGIA
PROGRAMA DE PÓS-GRADUAÇÃO EM
ODONTOLOGIA E SAÚDE

TERMO DE APROVAÇÃO

C.D. LUCIANA LOYOLA DANTAS

“ACURÁCIA DA IMAGEM DE DIFERENTES
TOMOGRÁFOS DE FEIXE CÔNICO NA AVALIAÇÃO DA
COBERTURA ÓSSEA EM DENTES ANTERIORES”

BANCA EXAMINADORA:

Profa. Dra. Ieda Margarida Crusóé Rocha Rebello (Orientador)
Professora da Universidade Federal da Bahia – Faculdade de Odontologia

Prof. Dr. Frederico Sampaio Neves (Examinador Interno)
Professor da Universidade Federal da Bahia – Faculdade de Odontologia

Profa. Dra. Luciana Oliveira (Examinador Externo)
Professora do Instituto Federal de Educação Ciência e Tecnologia da Bahia

Aos meus pais e à minha irmã.

AGRADECIMENTOS

À querida Profa. Dra. Iêda Margarida Crusoé Rocha Rebello pela oportunidade, paciência, por ter confiado em mim e por mostrar o real significado da palavra orientação, estando sempre presente, mesmo quando a distância foi necessária.

Aos meus pais, Ana Cristina e Jorge Luiz, pelo amor, incentivo, por serem os meus maiores exemplos e por estarem sempre ao meu lado.

À minha irmã, Marina, pelo amor, companheirismo e amizade.

A toda a minha família, pela cumplicidade, presença constante e torcida em todos os momentos da minha vida.

A Dalva, por estar sempre ao meu lado e pelo apoio.

A Deus, que me dá forças para continuar a caminhada em busca dos meus objetivos.

Aos amigos da graduação, em especial a Thaís Feitosa, Luciana Oliveira, Luana Bastos e Frederico Sampaio, por todo o incentivo e pela fiel amizade.

A Paula, amiga-irmã, pela amizade e carinho de sempre.

Às amigas Anne, Lívia, Daniele e Mônica, que tornaram essa jornada muito mais leve e divertida, compartilhando os momentos de dúvidas, angústias e alegrias.

Às amigas Denise, Lívia e Bárbara, pela amizade e cumplicidade que nem a distância consegue diminuir.

Aos professores do Mestrado, pela oportunidade oferecida e pelo conhecimento transmitido.

Ao Prof. Dr. Paulo Flores e à amiga Luciana Oliveira, pelo apoio na realização deste trabalho e pela paciência.

Ao CNPq (Conselho Nacional de Desenvolvimento Científico e Tecnológico) pela concessão do auxílio financeiro, sob a forma de bolsa, para a realização desse

trabalho.

E aos demais, que de alguma forma contribuíram na elaboração deste trabalho.

Muito obrigada!

DANTAS, Luciana Loyola. Acurácia da imagem de diferentes tomógrafos de feixe cônico na avaliação da cobertura óssea em dentes anteriores. Dissertação (Mestrado) - Faculdade de Odontologia, Universidade Federal da Bahia, Salvador, 2016.

RESUMO

O presente estudo teve como objetivo determinar a acurácia diagnóstica da imagem obtida a partir de diferentes tomógrafos de feixe cônico na avaliação da presença ou ausência de cobertura óssea em dentes anteriores. Foram adquiridas imagens de TCFC da região de maxila e mandíbula de um crânio seco em seis diferentes tomógrafos: Accuitomo (J. Morita, Kyoto, Japão); CS 9000 3D (Carestream Dental, Trophy, Marne La Vallée, França); CS 9300 (Carestream Dental, Trophy, Marne La Vallée, França); Eagle 3D (Dabi Atlante, Oklahoma, EUA); i-CAT Classic (Imaging Sciences International, Hatfield, Pensilvânia, EUA) e Orthophos XG 3D (Sirona Dental System, Charlotte, EUA). Dois radiologistas avaliaram as imagens e um ortodontista avaliou o crânio seco. Os resultados demonstraram alta acurácia diagnóstica na avaliação da cobertura óssea nos tomógrafos estudados, com uma superioridade do CS 9300, que além de alta acurácia, apresentou alta sensibilidade e especificidade com um menor tempo de escaneamento e menor exposição do paciente à radiação ionizante.

Palavras-chave: Diagnóstico por imagem. Tomografia Computadorizada de Feixe Cônico. Perda do osso alveolar.

DANTAS, Luciana Loyola. Image accuracy of different cone beam tomography in the evaluation of bone coverage in anterior teeth. Master Dissertation - Faculdade de Odontologia, Universidade Federal da Bahia, Salvador, 2016.

ABSTRACT

This study was carried out to determine the diagnostic accuracy of image obtained from different cone beam tomography in the evaluation of the presence or absence of bone coverage in anterior teeth. CBCT images were acquired from the maxillary and jaw region of a dry skull in six different devices - Accuitomo (J. Morita, Kyoto, Japan); CS 9000 3D (Carestream Dental, Trophy, Marne La Vallee, France); CS 9300 (Carestream Dental, Trophy, Marne La Vallee, France); Eagle 3D (Dabi Atlante, Oklahoma, USA); i-CAT Classic (Imaging Sciences International, Hatfield, Pensilvânia, EUA) and Orthophos XG 3D (Sirona Dental System, Charlotte, USA). Two radiologists evaluated the images and an orthodontist evaluated the dry skull. The results showed high diagnostic accuracy in the evaluation of bone coverage in CBCT scanners, with a superiority of the CS 9300, which in addition to high accuracy, showed high sensitivity and specificity with less time scanning and less patient exposure to ionizing radiation.

Key-words: Diagnostic imaging. Cone-Beam Computed Tomography. Alveolar bone loss.

LISTA DE ILUSTRAÇÕES

	Página
Figura 1 Maxila submetida à TCFC.....	25
Figura 2 Mandíbula submetida à TCFC.....	26
Figura 3 Maxila e mandíbula com recobrimento de cera incolor.....	26
Figura 4 Crânio posicionado para aquisição da maxila com o plano oclusal paralelo ao solo.....	27
Figura 5 Mensuração dos terços do dente 2.3 através da construção de linha perpendicular ao longo eixo do dente na imagem parassagital (A); transferência da linha para a JCE e medida do tamanho da raiz (B) e divisão dos terços (C).....	31
Figura 6 Imagem multiplanar exemplificando a individualização do dente 1.2.	31
Figura 7 Imagem axial (A) e parassagital (B) do dente 4.2 exemplificando a ausência de osso abrangendo os terços cervical e médio.....	32
Figura 8 Dente 3.2 nos seis tomógrafos avaliados: A- CS 9000 3D; B – CS 9300; C - Accuitomo 3D 170; D- Eagle 3D; E- i-CAT Classic; F- Orthophos XG 3D.....	32
Figura 9 Mensuração dos defeitos ósseos com o auxílio do paquímetro digital.....	32

LISTA DE TABELAS

	Página
Tabela 1 Dispositivos de feixe cônico.....	28
Tabela 2 Protocolos de aquisições.....	29
Tabela 3 Frequência (porcentagem) de respostas combinadas dos avaliadores e teste de Qui-quadrado de razão de verossimilhança para ausência de associação entre avaliadores.....	34
Tabela 4 Critério para interpretação do coeficiente Kappa de Cohen.....	35
Tabela 5 Coeficiente Kappa Simples de Cohen e estatísticas relacionadas a sua interpretação.....	36
Tabela 6 Frequência (porcentagem) de respostas combinadas dos avaliadores e teste de McNemar para igualdade de avaliação.....	37
Tabela 7 Frequência e teste de Qui-quadrado de razão de verossimilhança para testar a hipótese de ausência de associação entre análise da imagem e padrão ouro pelo avaliador 1.....	38
Tabela 8 Coeficiente Kappa Simples de Cohen e estatísticas relacionadas a sua interpretação dos dados de imagens iniciais analisadas pelo avaliador 1.....	38
Tabela 9 Área sob a curva ROC (c) e percentagens de classificação calculados com base em um modelo de regressão logística para predição do padrão ouro por meio das imagens pelo avaliador 1.....	39
Tabela 10 Frequência e teste de qui-quadrado de razão de verossimilhança para testar a hipótese de ausência de associação entre análise da imagem e padrão ouro pelo avaliador 2.....	40
Tabela 11 Coeficiente Kappa Simples de Cohen e estatísticas relacionadas a sua interpretação dos dados de imagens iniciais analisadas pelo avaliador 2.....	41
Tabela 12 Área sob a curva ROC (c) e percentagens de classificação calculados com base em um modelo de regressão logística para predição do padrão ouro por meio das imagens pelo avaliador 2.....	41
Tabela 13 Análise de variância baseada em modelo linear generalizado misto para dados com distribuição binominal tendo avaliador como efeito aleatório e método como efeito fixo.....	42

Tabela 14 Frequência (porcentagem) de acertos em cada tomógrafo e teste de Cochran, Mantel e Haenszel para igualdade de escores nas linhas baseados nos escores da tabela.....

LISTA DE ABREVIATURAS E SIGLAS

CBCT	Cone- beam computed tomography
CMOS	Semicondutor de óxido de metal complementar
CO	Cobertura Óssea
DICOM	<i>Digital Imaging Communications in Medicine</i>
FOV	<i>Field of view</i>
IIT/CCD	Intensificador de Imagem com Dispositivo de carga acoplada
IPS	<i>In-Plane Switching</i>
JCE	Junção cimentoesmalte
kVp	Quilovoltagem
mA	Miliamperagem
mm	Milímetro
Max	Maxila
Mand	Mandíbula
ROC	Receiver Operating Characteristic
s	Segundos
TC	Tomografia Computadorizada
TCFC	Tomografia Computadorizada de Feixe Cônico
2D	Bidimensional
3D	Tridimensional

SUMÁRIO

	Página
1 INTRODUÇÃO.....	14
2 REVISÃO DE LITERATURA.....	16
2.1 TOMOGRAFIA COMPUTADORIZADA.....	16
2.2 TOMOGRAFIA COMPUTADORIZADA DE FEIXE CÔNICO.....	16
2.3 TECNOLOGIA DE FEIXE CÔNICO.....	18
2.4 VOXEL.....	20
2.5 AVALIAÇÃO DA COBERTURA ÓSSEA NA ODONTOLOGIA.....	22
3 OBJETIVO.....	24
4 METODOLOGIA.....	25
4.1 AMOSTRA.....	25
4.2 AQUISIÇÃO DAS IMAGENS.....	26
4.3 AVALIAÇÃO DAS IMAGENS.....	30
4.4 AVALIAÇÃO DO CRÂNIO SECO.....	32
5 ANÁLISE ESTATÍSTICA.....	33
6 RESULTADOS.....	34
6.1 PADRÃO OURO.....	34
6.2 CONCORDÂNCIA ENTRE AVALIADORES.....	34
6.3 CONCORDÂNCIA INTRA-AVALIADORES.....	36
6.4 EXATIDÃO DO AVALIADOR 1.....	37
6.5 EXATIDÃO DO AVALIADOR 2.....	39
6.6 COMPARAÇÃO ENTRE TOMÓGRAFOS.....	41
7 DISCUSSÃO.....	43
8 CONCLUSÃO.....	48
REFERÊNCIAS.....	49
ANEXO A.....	53

1 INTRODUÇÃO

A análise da cobertura óssea (CO) dos dentes anteriores, de importância para o planejamento odontológico, tem sido objeto de estudo de diversos autores, quer seja na abordagem da CO relacionada a diferentes aspectos esqueléticos ou na avaliação de particularidades técnicas referentes a tomografia computadorizada de feixe cônico (TCFC). Diversas especialidades necessitam de uma análise minuciosa da quantidade óssea presente, como a Ortodontia, Periodontia e Implantodontia. Contudo, a informação sobre esta estrutura é muitas vezes limitada aos exames de imagem bidimensional (2D) que, juntamente com achados clínicos, irão definir o melhor plano de tratamento (NEWMAN et al., 2006; SCARFE; FARMAN, 2007; LINDHE et al., 2010).

Apesar de a imagem 2D ser a modalidade mais comumente utilizada para diagnosticar a CO, esta apresenta limitações que podem subestimar a quantidade de perda óssea ou osso disponível devido a erros de projeção, magnificação, distorção e superposição das estruturas, além da limitação da visualização da estrutura óssea vestibular e lingual. Com o advento da imagem tridimensional (3D) da TCFC, medições precisas de defeitos intraósseos começaram a ser realizadas, permitindo aos clínicos avaliarem deiscências, fenestrações e outras condições anteriormente impossibilitadas de interpretação (JAJU; JAJU, 2014).

Devido a essas possibilidades, aliadas à crescente acessibilidade, bom desempenho, reduzida dose de radiação e baixo custo quando comparada com as tomografias computadorizadas (TC) tradicionais, a TCFC é uma ferramenta de diagnóstico que tem sido largamente utilizada na Odontologia (ZOLLER; NEUGEBAUER, 2008; TETRADIS et al., 2010; PATCAS et al., 2012; JAJU; JAJU, 2014). Essa tecnologia tem sido utilizada na região craniofacial desde 1998 (MOZZO et al., 1998) e a partir daí novos aparelhos foram lançados no mercado, com diferentes protocolos que geram variações na aquisição, detecção e reconstrução das imagens, surgindo então a necessidade do conhecimento de suas aplicabilidades e acurácia na prática odontológica.

Os tomógrafos de feixe cônico disponíveis atualmente no mercado fazem um giro parcial ou total ao redor do objeto a ser escaneado, utilizando feixes de raios X

de pusado ou contínuo que atravessa e é atenuado pelo objeto até ser captado pelos sensores. As unidades atuais de feixe cônico podem ser divididas em dois grupos, com base no detector ou sensor de imagem: um intensificador de imagem combinado com o dispositivo de carga acoplado (IIT/CCD) ou um detector de imagens de tela plana (*flat panel*). O detector de tela plana tem sido cada vez mais utilizado nos aparelhos devido à melhor qualidade de imagem proporcionada e maior número de bits (BELEDELLI; SOUZA, 2012; SCARFE et al., 2012).

Dentre os diversos fatores que interferem na qualidade da imagem final da TCFC, a literatura tem destacado o *voxel* (unidade de volume), o qual representa a menor parte de uma imagem 3D e é equivalente ao *pixel* na resolução de uma imagem 2D. É esperado que quanto menor o *voxel*, mais precisa seja a imagem final adquirida, visto que tais imagens podem atingir níveis de resolução suficientes para análises minuciosas. Porém, a escolha do menor *voxel* pode determinar um aumento da dose de radiação para o paciente, do tempo de varredura, do tempo de reconstrução da imagem, do ruído e do artefato (LUDLOW et al., 2007; SCARFE; FARMAN, 2007; STRATEMANN et al., 2008; EVANGELISTA et al., 2010; TORRES et al., 2012; DE- AZEVEDO-VAZ et al., 2013).

Diversos trabalhos avaliaram a CO com o uso de tomógrafos de feixe cônico, como os realizados por Timock et al. (2011), Patcas et al. (2012), Ferreira et al. (2013), Cook et al. (2015), Leung et al. (2010), Braut et al. (2011) e Zhou et al. (2013). Devido à grande diversidade de tomógrafos no mercado, surge a necessidade de se avaliar a acurácia destes no diagnóstico da CO, levando sempre em consideração os efeitos da radiação ionizante e buscando manter o seu nível o mais baixo possível (princípio ALARA - as low as reasonably achievable).

Assim, o objetivo deste estudo é determinar a acurácia diagnóstica da imagem obtida a partir de diferentes tomógrafos de feixe cônico na avaliação da presença ou ausência de CO em dentes anteriores.

2 REVISÃO DE LITERATURA

2.1 TOMOGRAFIA COMPUTADORIZADA

A Tomografia Computadorizada (TC), criada em 1970 pelo engenheiro inglês Hounsfield juntamente com o físico norte-americano Comark (HOUNSFIELD, 1973), revolucionou o campo da imagiologia rendendo, em 1979, o prêmio Nobel de Medicina a seus criadores (GARIB et al., 2007).

Na TC, os dados são adquiridos através de um feixe de raios X em forma de leque que produz fatias axiais individuais do paciente. Essas fatias são posteriormente unidas para obter diversas representações em 2D (SCARFE; FARMAN, 2008; KAMBUROGLU et al., 2013). Atualmente, com o avanço da tecnologia, a TC conta com um multi-detector que permite a aquisição de, pelo menos, 64 fatias simultaneamente (*multislice*), reduzindo consideravelmente o tempo de escaneamento quando comparado com os sistemas de uma única fatia e possibilitando a geração de imagens 3D com menor dose de radiação (SCARFE, FARMAN; SUKOVIC, 2006).

Através da TC é possível a visualização de tecido mole, osso e vasos (COTTI, 2010), sendo indicada na Odontologia em casos específicos como fraturas complexas da face, anomalias craniofaciais, diagnóstico e acompanhamento longitudinal de patologias dos maxilares, planejamento de múltiplos implantes e diagnóstico do grau de comprometimento radicular de dentes inclusos. A partir do surgimento da tomografia computadorizada de feixe cônico na Odontologia, as indicações desse exame tridimensional foram ampliadas (GARIB et al., 2007).

2.2 TOMOGRAFIA COMPUTADORIZADA DE FEIXE CÔNICO

A Tomografia Computadorizada de Feixe Cônico (TCFC) começou a ser utilizada na avaliação da região dentomaxilofacial, suprimindo as dificuldades encontradas nas imagens bidimensionais, já que permite a visualização tridimensional das estruturas craniofaciais, tornando-se assim, amplamente utilizada no diagnóstico e nos procedimentos cirúrgicos na Odontologia (SCARFE; FARMAN, 2008; LIANG et al., 2010).

A TCFC foi primeiramente utilizada na Odontologia por italianos da Universidade de Verona, que em 1998 mostraram os resultados preliminares de um aparelho chamado NewTom-9000. Eles comprovaram a alta acurácia das imagens com uma dose de radiação equivalente a 1/6 da liberada pela TC convencional (MOZZO et al., 1998).

Nos últimos anos, a TCFC tem substituído a TC na Odontologia por ter menor custo, fornecer menor tempo de escaneamento, apresentar acurácia da imagem, proporcionar menor dose de radiação ao paciente, possuir tamanho reduzido do aparelho e apresentar menor artefato nas imagens (SCARFE; FARMAN; SUKOVIC, 2006; DAMSTRA et al., 2010; PATCAS et al., 2012; SPIN-NETO; GOTFREDSEN; WENZEL, 2013).

Nas TCFCs, o feixe de raios X apresenta um formato cônico, que será direcionado a um detector 2D - tela plana de silício amorfo ou um intensificador de imagem / CCD, gerando uma série de imagens 2D ao rodar em torno da cabeça do paciente. Os dados são então processados e geram uma imagem 3D dos ossos e tecido mole (KAMBUROGLU et al., 2011).

Na prática clínica, a qualidade da imagem da TCFC e sua capacidade em fornecer características anatômicas e patológicas são influenciadas por variáveis como: campo de visão (FOV - *Field of view*), objeto que está sendo avaliado, tempo de escaneamento, quilovoltagem (kVp), miliamperagem (mA) e dimensão do *voxel* (unidade de volume), que representa a menor unidade de volume formadora da imagem tomográfica de feixe cônico, responsável pela resolução espacial da imagem (BELEDELLI; SOUZA, 2012; SPIN-NETO; GOTFREDSEN; WENZEL, 2013; KAMBUROGLU et al., 2013).

Atualmente, a TCFC tem sido bastante utilizada não só na Implantodontia, mas também na Cirurgia Oral, Ortodontia, Endodontia, Periodontia e na avaliação da apneia do sono e das desordens da articulação temporomandibular (ATM) e (ZOLLER; NEUGEBAUER, 2008; TETRADIS et al., 2010; JAJU; JAJU, 2014).

A TCFC permite a redução de complicações durante e após a colocação dos implantes, já que a imagem 3D oferece informações sobre o volume do osso,

topografia do sítio onde será instalado o implante (TYNDALL et al., 2012), além da qualidade do osso presente (DRAGE et al., 2007). A combinação de baixa dose de radiação com alta qualidade de definição do osso fez da TCFC um exame imaginológico bastante utilizado na avaliação de terceiros molares, dentes inclusos, avaliação de patologias ósseas da cabeça e pescoço, localização de fraturas após traumas e nas cirurgias ortognáticas (JAJU; JAJU, 2014).

Alguns *softwares* foram desenvolvidos para aplicação na Ortodontia, como o Dolphin (Dolphin Imaging and Management Solutions, Chatsworth, CA, USA), que permite o uso de TCFC na análise de cefalometrias, e assim, a análise do crescimento facial, espaço aéreo e distúrbios na erupção dentária (BJERKLIN; ERICSON, 2006).

A TCFC também tem contribuído de forma bastante eficaz quando há a necessidade de avaliação de um dente impactado e sua relação com as estruturas vizinhas; no guia para a colocação de mini-implantes que servirão como ancoragem temporária em Ortodontia, evitando danos às raízes; na avaliação da densidade óssea antes, depois e após o tratamento ortodôntico; visualização das tábuas ósseas vestibular e lingual e sua remodelação após movimentação dentária; avaliação da movimentação dentária para a região de osso atrésico (rebordo alveolar pouco espesso na direção vestibulolingual) ou com invaginação do seio maxilar e avaliação de defeitos e enxerto ósseo na região de fissuras labiopalatais (GARIB et al., 2007; JAJU; JAJU, 2014).

2.3 TECNOLOGIA DE FEIXE CÔNICO

Tomógrafos de feixe cônico possuem baixa kVp e mA, fazendo com que sua dose de radiação seja significativamente baixa em especial quando comparada com tomógrafos médicos. A dose de radiação nos tomógrafos de feixe cônico é variável, a depender do modelo do aparelho e do protocolo utilizado no momento do escaneamento (GARIB et al., 2007; SCARFE; FARMAN, 2008; BELEDELLI; SOUZA, 2012).

Na TCFC, a kVp tem um papel importante na produção de artefatos e endurecimento do feixe, devido à influência na energia dos fótons, e a mA na

formação do ruído, devido à influência na quantidade dos fótons; quanto menor a mA maior o ruído, por isso é recomendado protocolos que utilizem mA maiores (SCHULZE et al., 2011). Segundo Scarfe et al. (2012), os tomógrafos atuais disponibilizam configurações fixas ou passíveis de alteração manual pelo operador, o qual deve estar atento à capacidade desses parâmetros de influenciar a qualidade da imagem e a dose de radiação. Ao aumentar a mA para compensar o aumento no tamanho do paciente, a dose aumenta na proporção de 1:1. Ajustes no kVp têm um efeito ainda maior sobre a dose, já que ao aumentar 5 kVp a dose acaba duplicando se todos os outros parâmetros permanecerem os mesmos.

Os tomógrafos de feixe cônico disponíveis atualmente possuem o mesmo princípio em seu funcionamento: fazem um giro parcial ou total ao redor do objeto a ser escaneado, utilizando feixe de raios X de forma pulsátil ou contínua, que atravessa e é atenuado pelo objeto até ser captado pelos sensores (BELEDELLI; SOUZA, 2012).

A reconstrução dos dados em TCFC requer a aquisição de imagens base (imagens individuais em 2D), que são semelhantes a cefalométricas laterais e pósterio- anteriores e que formarão os dados de projeção. As imagens base são obtidas a partir de um arco de varredura circular de 180° ou 360°. A maioria dos tomógrafos realiza rotação de 360°, porém uma rotação de 180° diminui o tempo de aquisição das imagens e permite a reconstrução de dados volumétricos tendo como desvantagem o aumento do ruído e artefato (SCARFE; FARMAN, 2008, KILJUNEN et al., 2015).

Segundo Scarfe et al. (2012), o feixe de raio X pode ser pulsado ou contínuo para coincidir com a forma de ativação do sensor, sendo que o feixe pulsado é mais recomendado por resultar em menor dose de radiação para o paciente. Apenas em algumas marcas comerciais de tomógrafos de feixe cônico (Accuitomo, CB MercuRay, Iluma Ultra Cone e PreXion 3D) o feixe de raios X é contínuo.

Existem dois tipos de sensores para a tecnologia de feixe cônico: Intensificador de Imagem combinado com o dispositivo de carga acoplada (IIT/CCD) e o *flat panel* (placa de silício ou selênio amorfo). A primeira geração de tomógrafos de feixe cônico utilizava o sistema IIT/CCD de 8 bits, porém, estes podem criar

distorções geométricas que influenciarão no processamento de dados, reduzindo a precisão da acurácia de mensuração nas imagens de feixe cônico, além de fornecerem maior quantidade de artefato. A configuração do *flat panel* é menos complicada e oferece maior dinamismo e menor distorção periférica; no entanto, esses detectores requerem uma exposição ligeiramente maior à radiação quando comparado ao CCD (SCARFE; FARMAN, 2008; BELEDELLI; SOUZA, 2012; SCARFE et al., 2012).

Atualmente, a maioria dos tomógrafos utiliza detectores *flat panel* (tela plana), os quais consistem em uma placa com semicondutor de silício amorfo hidrogenado, ou em alguns casos, utilizam tecnologia de semicondutor metal-óxido complementar (CMOS). Em ambas as tecnologias de *flat panel* os raios X são detectados indiretamente por meio de um cintilador (dispositivo detector de radiação). Este tipo de sensor passou a ser mais utilizado devido às vantagens que oferece, como produção de imagens livres de distorções com menor ruído, não são sensíveis a campos magnéticos e não precisam de calibração frequente. Atualmente os sensores *flat panel* possuem 12 a 16 bits; quanto maior a quantidade de bits, maior a quantidade de tons de cinza (SCARFE; FARMAN, 2008; SCARFE et al., 2012).

2.4 VOXEL

O *voxel* representa a menor parte de uma imagem 3D e é equivalente ao *pixel* na resolução de uma imagem 2D. O tamanho do *voxel* é definido por sua altura, largura e profundidade e é de suma importância em termos de qualidade de escaneamento e tempo de reconstrução de imagens de uma TCFC. Nesta, os *voxels* são isotrópicos (iguais em todas as dimensões) e medem de 0,076mm a 0,6mm. Devido à isotropia do *voxel*, as imagens podem ser construídas em qualquer plano com alta fidelidade (SPIN-NETO; GOTFREDSSEN; WENZEL, 2013; KAMBUROGLU et al., 2013, NEMTOI et al., 2013; LUKAT et al., 2015).

Imagens adquiridas em *voxels* menores possuem algumas desvantagens, a exemplo do aumento da dose de radiação para o paciente, do tempo de varredura, tempo de reconstrução da imagem, do ruído e artefato (LUDLOW et al., 2006; STRATEMANN et al., 2008; TORRES et al., 2012; DAMSTRA et al., 2010).

A influência do tamanho do *voxel* na resolução da imagem tem sido bastante discutida na literatura. Em um estudo realizado por Torres et al. (2012) não foram identificadas diferenças significativas entre mensurações lineares verticais e horizontais de imagens adquiridas com diferentes protocolos, com alterações de *voxel* e kVp, em um mesmo aparelho de TCFC. Damstra et al. (2010) realizaram um estudo com o objetivo de determinar a influência do *voxel* na acurácia de medidas lineares na superfície de imagens de modelos obtidas através de TCFC. Foram utilizados *voxels* de 0,4mm e 0,25mm, concluindo-se que o aumento no *voxel* não resultou em aumento da acurácia das medidas da superfície do modelo.

Kolsuz et al. (2015) investigaram a influência de 6 diferentes tamanhos de *voxel* (0,08; 0,1; 0,125; 0,15; 0,16 e 0,2mm) utilizando dois diferentes aparelhos de TCFC e protocolos de aquisição em 12 crânios humanos com defeitos periodontais induzidos. O *voxel* de 0,15mm foi considerado o tamanho limite para a detecção de defeitos periodontais. Um estudo realizado por Sun et al. (2015) comparou as deiscências e fenestrações de imagens de feixe cônico adquiridas com *voxel* de 0,125mm com defeitos *in vivo*. Concluiu-se que, apesar de a TCFC apresentar valor diagnóstico para detecção de fenestrações e deiscências, seus valores podem ser superestimados

Pesquisas no campo do diagnóstico realizadas com o objetivo de detectar alterações como fraturas de raiz, reabsorção interna e externa, concluíram que *voxels* de tamanhos pequenos geram imagens com alto poder de diagnóstico (LIEDKE et al., 2009; NEVES et al., 2012; DA SILVEIRA et al.; 2013, PONDER et al., 2013; VIZZOTTO et al., 2013).

Segundo estudo publicado por Spin-Neto; Gotfredsen; Wenzel (2013) com o objetivo de realizar uma revisão sistemática sobre o impacto do tamanho do *voxel* na aquisição de imagens por tomografia computadorizada de feixe cônico, concluiu-se que não há um protocolo geral que possa ser utilizado em Odontologia para diagnóstico por imagem com o uso de TCFC.

Oliveira (2014) realizou um estudo com o objetivo de comparar a acurácia da imagem de feixe cônico utilizando *voxel* de 0,076 e 0,2mm na detecção de CO em dentes anteriores. Concluiu-se que utilizar o menor *voxel* não mostra diferença

significativa no diagnóstico da ausência da CO anterior.

2.5 AVALIAÇÃO DA COBERTURA ÓSSEA NA ODONTOLOGIA

A análise da CO é de extrema importância na Odontologia, pois sua espessura poderá influenciar na escolha do tratamento a ser realizado em cada paciente e no prognóstico a longo prazo dos dentes.

Segundo Patcas et al. (2012), os incisivos inferiores influenciam no tratamento ortodôntico devido ao restrito espaço em que se situam na sínfise. A avaliação da CO é essencial no planejamento do tratamento, já que uma excessiva movimentação pode resultar em uma significativa recessão gengival e deiscência óssea.

As fenestrações se caracterizam por áreas isoladas onde a raiz não possui CO, estando coberta apenas por periósteo e gengiva; já as deiscências são defeitos ósseos que envolvem o osso alveolar marginal. Esses defeitos diminuem o suporte ósseo dos dentes, podendo influenciar na decisão do tratamento ortodôntico que será realizado (CARRANZA et al., 2002). A radiografia intraoral é bastante utilizada no diagnóstico da morfologia óssea, entretanto, as limitações de uma imagem 2D podem subestimar a quantidade de perda óssea ou osso disponível. A TCFC permite uma exata mensuração dos defeitos intraósseos, permitindo aos dentistas uma avaliação destes defeitos ósseos (ALAMRI et al., 2012).

Com o objetivo de determinar a acurácia da TCFC com diferentes *voxels* na mensuração da CO vestibular dos dentes anteroinferiores, Patcas et al. (2012) utilizaram oito cabeças de cadáveres e adquiriram imagens com *voxel* de 0,125mm e 0,4mm. Ao comparar os achados nas imagens da tomografia e os achados clínicos, concluiu-se que a TCFC oferece medidas confiáveis e é uma ferramenta apropriada para realizar mensurações lineares, porém espessuras ósseas de até 1mm podem não ser visualizadas.

Em estudo realizado por Ferreira et al. (2013) com o objetivo de avaliar a CO na face vestibular de dentes anteriores de crânios secos através de imagens por TCFC, os autores observaram que nas reconstruções parassagittais e axiais, as

regiões com ausências de CO foram diagnosticadas em 91,03% como cortical não visualizada ou de espessura mínima, fina, sem osso medular. As imagens foram avaliadas através de reconstruções axiais e parasagittais com *voxel* de 0,2mm. Os autores sugeriram que as avaliações das imagens obtidas por TCFC devem ser feitas em todos os planos espaciais para melhor acurácia diagnóstica.

Cook et al. (2015) avaliaram a acurácia e a confiabilidade da TCFC na mensuração da altura do osso alveolar vestibular e sua espessura utilizando especificações de aquisição comumente utilizadas. As imagens foram realizadas em 12 cadáveres no tomógrafo i-Cat (Imaging Sciences International, Hatfield, PA, EUA), utilizando primeiramente um “escaneamento longo” com 619 imagens, 360° de rotação, 26,9s de duração e *voxel* de 0,2mm. Em seguida, adquiriu-se a imagem utilizando um “escaneamento curto” com 169 imagens, 180° de rotação, 4,8s e *voxel* de 0,3mm. Os autores concluíram que a TCFC fornece resultados confiáveis da dimensão do osso alveolar vestibular nas duas configurações de aquisição utilizadas, sendo recomendada a utilização do escaneamento curto para expor o paciente à menor dose de radiação possível.

Leung et al. (2010) avaliaram a acurácia e reprodutibilidade da TCFC no diagnóstico das fenestrações e deiscências em crânios secos. As imagens foram obtidas com *voxel* de 0,38mm em apenas um tomógrafo (CB Mercuray, Hitachi Medical Systems American, Twinsburg, Ohio), permitindo concluir que as fenestrações podem ser identificadas com maior acurácia (80% de sensibilidade e especificidade) do que as deiscências (95% de especificidade e 40% de sensibilidade).

Braut et al. (2011) e Zhou et al. (2013) realizaram estudos com imagens de TCFC para avaliar a espessura óssea em pacientes que seriam submetidos a reabilitação com implantes na região anterior da maxila. Ambos os estudos concluíram que as imagens de TCFC são apropriadas para se determinar o melhor plano de tratamento para os pacientes.

3 OBJETIVO

Determinar a acurácia diagnóstica da imagem de diferentes tomógrafos de feixe cônico na avaliação da presença ou ausência de cobertura óssea em dentes anteriores.

4 METODOLOGIA

Este trabalho foi aprovado pelo Comitê de Ética em Pesquisa da Faculdade de Odontologia da Universidade Federal da Bahia, através do Parecer Consubstanciado nº 646.071 (anexo A).

4.1 AMOSTRA

A amostra foi composta pelos dentes anteriores da maxila e da mandíbula de um crânio seco (Figuras 1 e 2), que pertence ao acervo do Centro de Ortodontia e Ortopedia Facial Prof. José Édimo Soares Martins, da Faculdade de Odontologia, da Universidade Federal da Bahia (FOUFBA). Este pertencia a um indivíduo de 22 anos de idade, do sexo masculino e encontrava-se íntegro, isento de fraturas e restaurações metálicas, com todos os dentes presentes e sem anomalias.

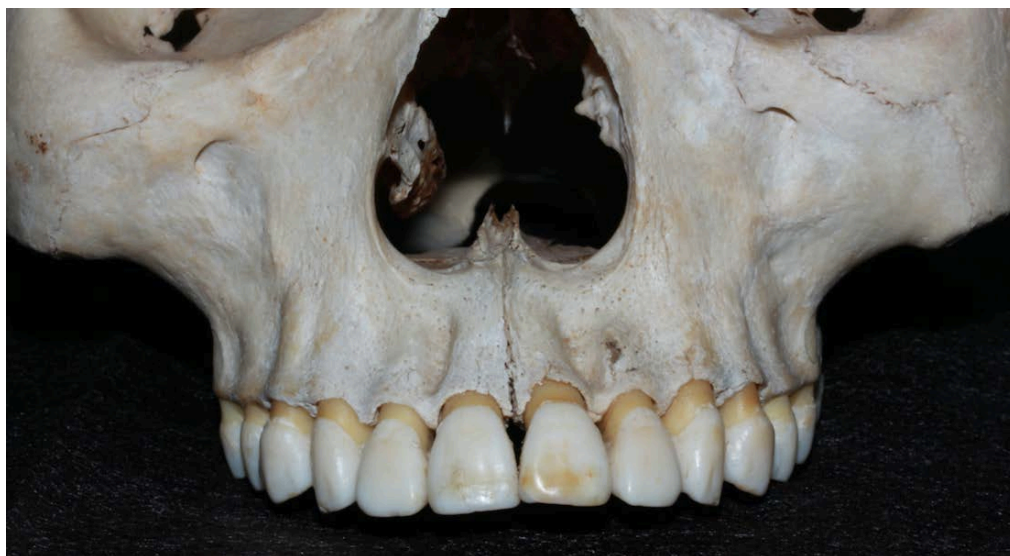

Figura 1 – Maxila submetida à TCFC. Fonte: Dados da pesquisa 2016.

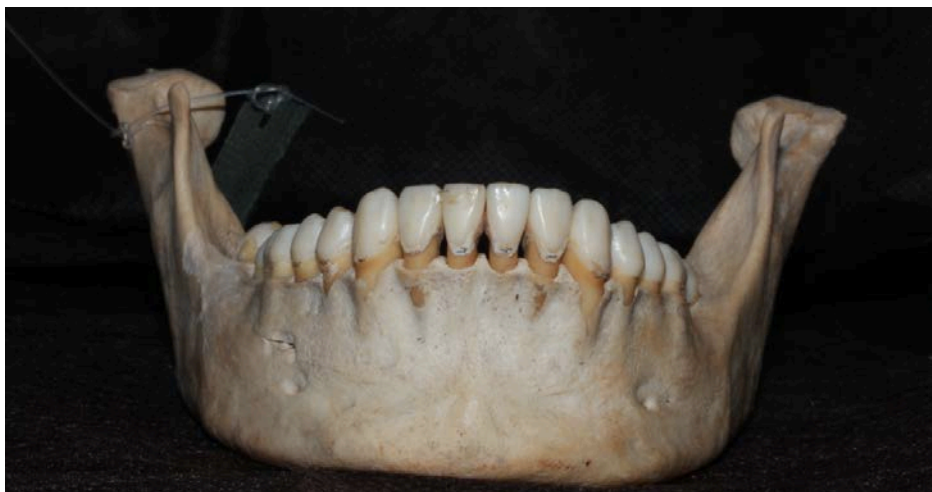

Figura 2 – Mandíbula submetida à TCFC. Fonte: Dados da pesquisa 2016.

4.2 AQUISIÇÃO DAS IMAGENS

Para a aquisição das imagens, o crânio recebeu uma cobertura de cera utilidade Wilson incolor (Polidental, Cotia, BR) na região da mandíbula e maxila com espessura entre 13-17 mm, recomendada por Schropp et al. (2012) (Figura 3). Em seguida, eles foram embebidos em água por vinte e quatro horas antes da aquisição para que ficassem hidratados. O preparo prévio do crânio teve o objetivo de simular a atenuação sofrida pelos raios X devido à presença do tecido mole do paciente.

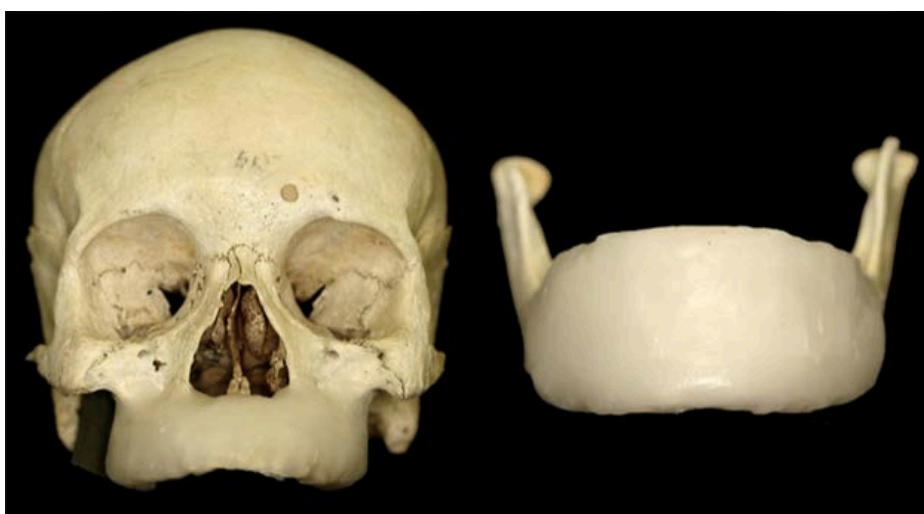

Figura 3 - Maxila e mandíbula com recobrimento de cera incolor. Fonte: Dados da pesquisa 2016.

O crânio e a mandíbula foram posicionados no tomógrafo com plano sagital mediano (PSM) perpendicular ao plano horizontal de Frankfurt (PH) e o plano oclusal paralelo ao solo (Figura 4).

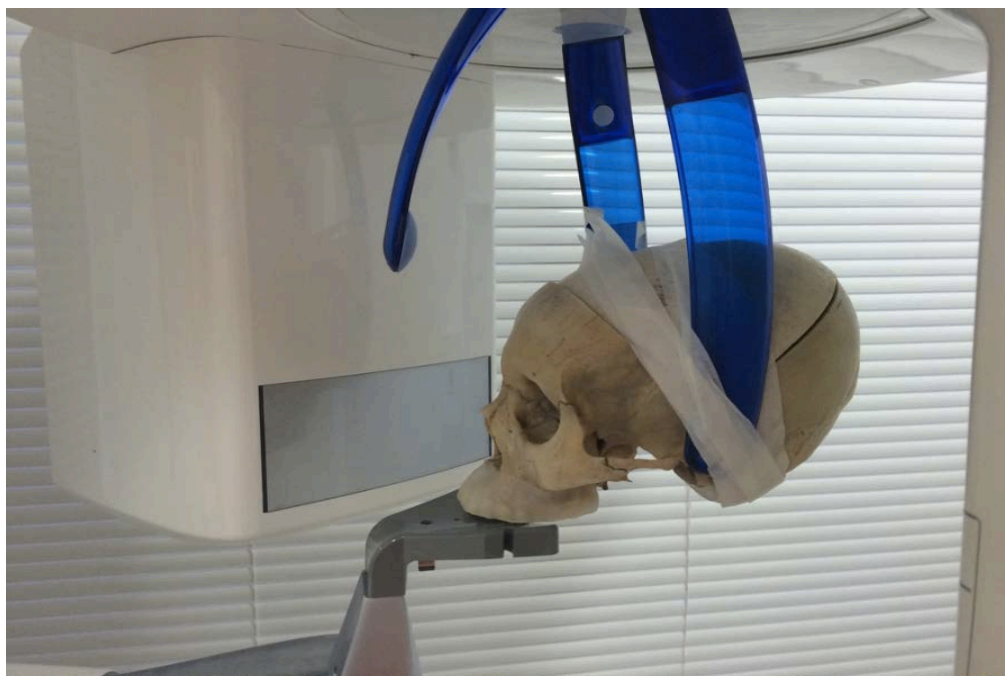

Figura 4 - Crânio posicionado para aquisição da maxila com o plano oclusal paralelo ao solo. Fonte: Dados da pesquisa 2016.

Foram utilizados seis aparelhos de TCFC (Tabela 1), dois deles pertencentes ao Laboratório TCFC 3D da FO-UFBA; três de propriedade de clínicas de radiologia da cidade de Salvador - BA e um pertencente à Universidade de Louisville (Kentucky, EUA).

Os exames foram realizados seguindo os protocolos de kVp e mA próprios de cada tomógrafo (Tabela 2), empregando o voxel mais próximo de 0,2mm. Após a aquisição das imagens, estas foram exportadas como arquivo *Digital Imaging and Communications in Medicine* (DICOM) e salvas para posterior visualização.

Tabela 1 - Dispositivos de feixe cônico.

Dispositivos	Modelo	Distribuidor
Accuitomo	3D 170	J. Morita, Kyoto, Japão
Carestream	9000 3D	Carestream Dental, Trophy, Marne La Vallée, França
Carestream	9300	Carestream Dental, Trophy, Marne La Vallée, França
Eagle	3D	Dabi Atlante, Oklahoma, EUA
i-CAT	Classic	Imaging Sciences International, Hatfield, Pensilvânia, EUA
Orthophos	XG 3D	Sirona Dental System, Charlotte, EUA

Tabela 2 - Protocolos de aquisições.

	Accuitomo 3D 170	CS 9000 3D	CS 9300	Eagle 3D	i-CAT Classic	Orthophos XG 3D
Sensor Flat Panel	CMOS	CMOS	Silício Amorfo	CMOS	Silício Amorfo	CMOS
kVp	70kVp	60kVp	60kVp	85kVp	120kVp	85kVp
mA	4mA	Max- 8mA Mand- 6,3mA	8mA	6,3mA	36,12mA	5mA
Tempo de exposição	30,8s	32,4s	8,01s	20s	40s	14,21s
FOV	80x80mm	Max- 80x90mm Mand- 70x70mm	80x80mm	120x 80mm	160 x 80mm	80x80mm
Voxel	0,16mm	0,2mm	0,18mm	0,2mm	0,2mm	0,16mm
Produto Dose/ Área	500mGy.cm ²	401mGy.cm ²	276 mGy.cm ²	1454,1 mGy.cm ²	449,2 mGy.cm ²	295,424 mGy.cm ²

4.3 AVALIAÇÃO DAS IMAGENS

As imagens foram avaliadas por dois radiologistas com experiência em interpretação de imagens por TCFC, que foram instruídos a respeito dos critérios de avaliação das imagens. Todos os dados adquiridos foram armazenados e receberam códigos conhecidos apenas pelo pesquisador.

A porção radicular de cada dente foi dividida em terços, gerando um total de 36 sítios por crânio. As imagens foram adquiridas em seis diferentes tomógrafos, totalizando 216 sítios a serem examinados. Para cada terço, o avaliador analisava a presença ou ausência de osso, que era anotado em uma tabela específica para este fim pelo pesquisador, considerando o valor 0 para ausência e 1 para presença de CO. As avaliações ocorreram com intervalos semanais e de maneira aleatória.

A interpretação das imagens foi realizada em ambiente de luz reduzida através do *software* CS Dental Imaging 3D module versão v3.5.7 (Carestream Health, Atlanta, USA) no monitor de alta resolução Eizo Radiforce MX300W Clinical Review Monitor Specs, de tecnologia IPS (do inglês, *In-Plane Switching*), que, em qualquer ângulo de avaliação, possibilita que não haja perda de definição da imagem. Os avaliadores puderam aplicar todas as ferramentas de manipulação da imagem disponíveis no programa como: alteração de brilho e contraste, realização de reconstruções multiplanares, aproximação das imagens, dentre outras que julgaram necessárias para melhorar o diagnóstico.

Os dentes foram analisados individualmente, com espessura de corte correspondente à aquisição. Após a individualização do dente em seu longo eixo através da janela de corte oblíquo, foi construída uma linha perpendicular ao longo eixo do dente na reconstrução parassagital. Essa linha foi transferida para a junção cimentoesmalte (JCE) e em seguida foi realizada a mensuração do tamanho da raiz a partir da JCE. Os terços foram então calculados para que se pudesse realizar a avaliação da CO em cada um deles (Figura 5).

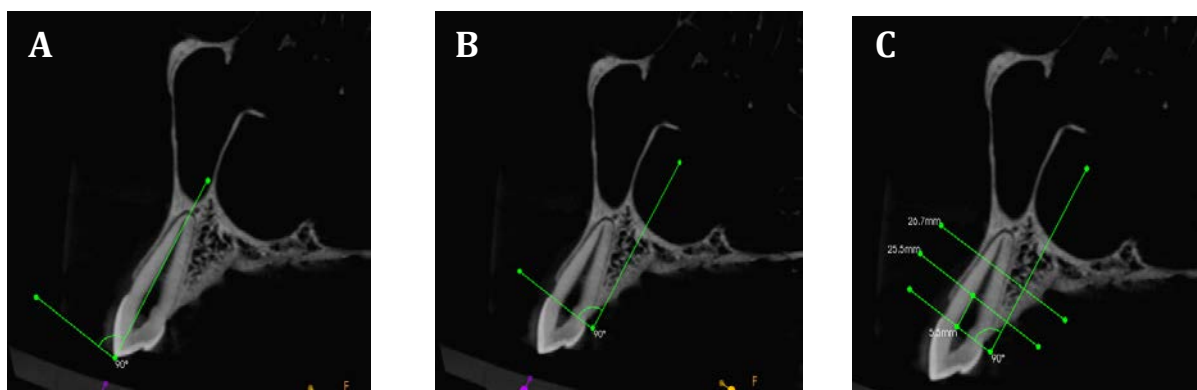


Figura 5 - Mensuração dos terços do dente 2.3 através da construção de linha perpendicular ao longo eixo do dente na imagem parassagital (A); transferência da linha para a JCE e medida do tamanho da raiz (B) e divisão dos terços (C). Fonte: Dados da pesquisa 2016.

Com os terços determinados, foi realizada uma avaliação dinâmica através de reconstruções multiplanares, na qual o avaliador utilizava as janelas das reconstruções axiais e parassagittais para determinar a presença ou ausência de CO em cada um dos terços (Figura 6). A Figura 7 exemplifica a ausência de osso nos terços cervical e médio no dente 3.2 na visão axial e parassagital, já na figura 8, observamos a imagem do dente 3.2 nos seis tomógrafos estudados.

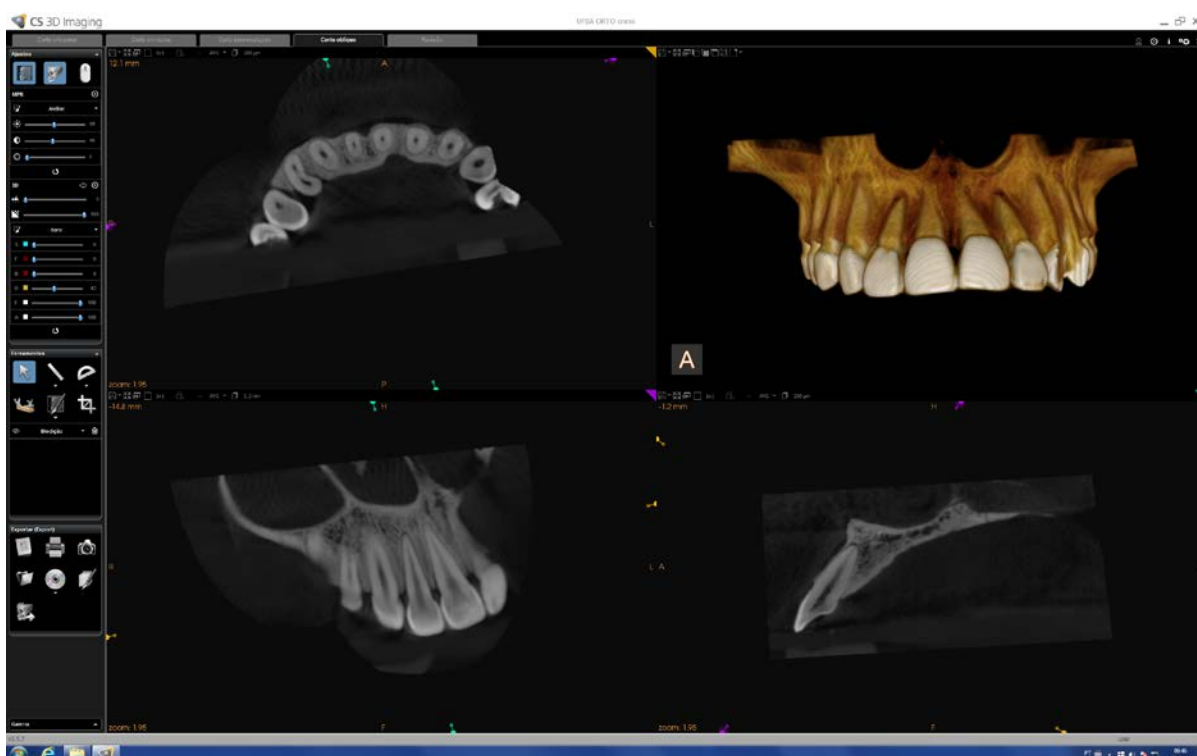


Figura 6 - Imagem multiplanar exemplificando a individualização do dente 1.2. Fonte: Dados da pesquisa 2016.

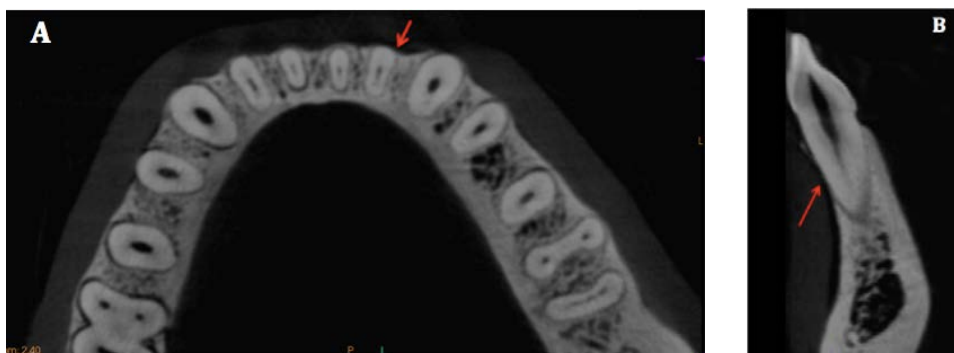


Figura 7 - Imagem axial (A) e parassagital (B) do dente 3.2 exemplificando a ausência de osso abrangendo os terços cervical e médio. Fonte: Dados da pesquisa 2016.

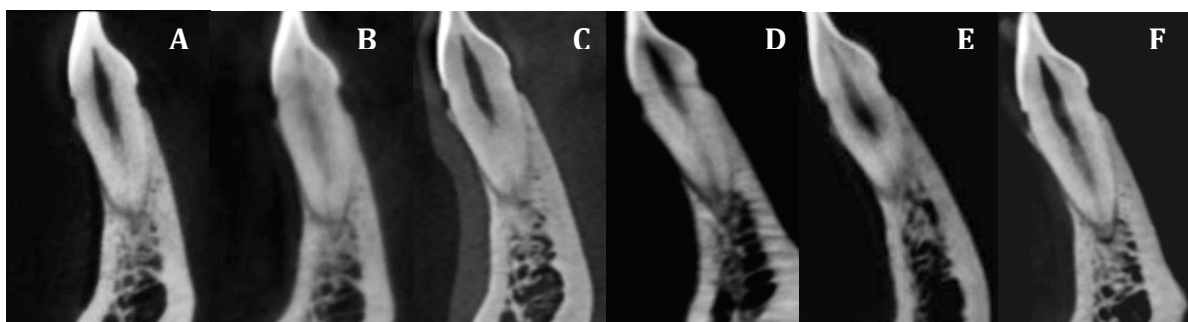


Figura 8 – Dente 3.2 nos seis tomógrafos avaliados: A- CS 9000 3D; B – CS 9300; C - Accuitomo 3D 170; D- Eagle 3D; E- i-CAT Classic; F- Orthophos XG 3D. Fonte: Dados da pesquisa 2016.

4.4 AVALIAÇÃO DO CRÂNIO SECO

O crânio seco foi avaliado por um Ortodontista, com o objetivo de detectar e registrar todas as ausências de CO na região anterior da maxila e da mandíbula. Para isso, o examinador foi previamente calibrado e, em seguida, analisou cada terço, de canino a canino, superior e inferior, com o auxílio de um paquímetro digital Odin (Ortho-Pli, Philadelphia, PA, EUA) (Figura 9). Os terços foram divididos utilizando mensurações prévias realizadas nas imagens parassagittais da TCFC.

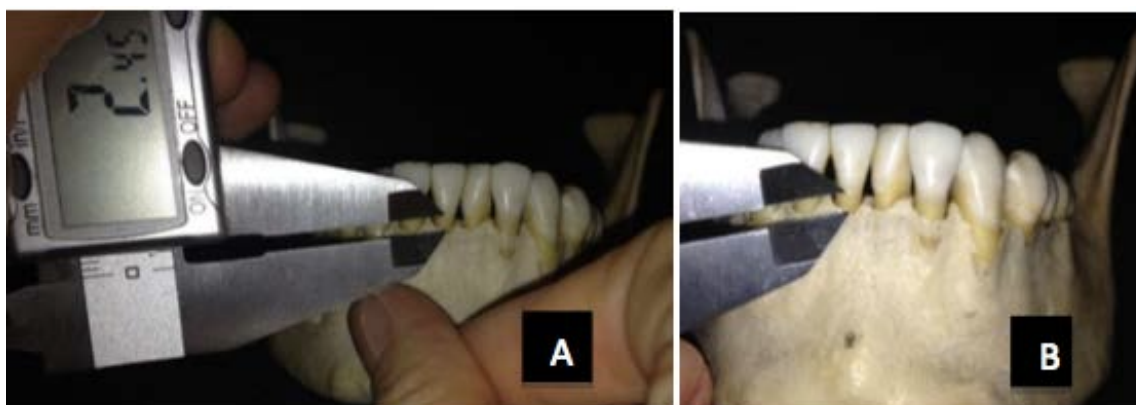


Figura 9 - Mensuração dos defeitos ósseos com o auxílio do paquímetro digital. Fonte: Dados da pesquisa 2016.

5 ANÁLISE ESTATÍSTICA

A análise estatística foi realizada através do *software* SAS[®] (Versão 9.3; SAS Institute Inc., Cary, NC, EUA). Para a avaliação da concordância entre avaliadores foram realizados o teste Kappa de Cohen e o teste Qui-quadrado de razão de verossimilhança; já para a avaliação da concordância intra-avaliadores foram realizados, além do teste Kappa de Cohen, o teste de McNemar. Estes buscam testar a hipótese de ausência de mudança de critérios por parte do avaliador da primeira para a segunda avaliação.

Buscando encontrar a coerência de diagnóstico entre os resultados das avaliações das imagens tomográficas com o padrão ouro, realizou-se o teste Qui-quadrado de razão de verossimilhança e o teste Kappa de Cohen. Ainda no sentido de confirmar essa coerência, foram estimados modelos de regressão logística, base para o cálculo de outros indicadores tais como os índices de acurácia, sensibilidade, especificidade, falso positivo, falso negativo e área sob a curva ROC (Receiver Operating Characteristic).

A curva ROC foi utilizada para mensurar a acurácia de predições contrapondo a sensibilidade e a especificidade para cada tomógrafo analisado. Quando a área sob a curva ROC é avaliada, leva-se em consideração, primeiramente, o valor máximo que seria obtido quando todas as predições estiverem corretas e exista um equilíbrio entre a sensibilidade e a especificidade. Nessa situação temos o máximo de 1,00 de área sob a curva.

Com o objetivo de comparar as imagens adquiridas por diferentes tomógrafos realizou-se uma análise de variância, assim como o cálculo da frequência e da porcentagem de acertos encontrados pelos dois avaliadores em cada aparelho e o teste de Cochran, Mantel e Haenszel para igualdade dos escores

6 RESULTADOS

6.1 PADRÃO OURO

Após avaliação dos 36 terços do crânio seco (padrão ouro), foram detectados clinicamente 25 (69,45%) terços com cobertura óssea e 11 (30,55%) terços com ausência de osso, sendo 7 (63,6%) no terço cervical e 4 (36,3%) no terço médio.

6.2 CONCORDÂNCIA ENTRE AVALIADORES

As imagens foram analisadas por dois avaliadores que, por meio das imagens obtidas por seis diferentes tomógrafos, avaliaram a ocorrência de CO nos dentes anteriores da maxila e mandíbula. A primeira parte da estatística consistiu da avaliação da associação entre os dois avaliadores e os resultados são apresentados na Tabela 3.

Tabela 3 - Frequência (porcentagem) de respostas combinadas dos avaliadores e teste de Qui-quadrado de razão de verossimilhança para ausência de associação entre avaliadores.

TCFC	Avaliador			Qui-quadrado de razão de verossimilhança (GL:1)	
	2	1		G ²	Valor-p
		0	1		
Accuitomo	0	10 (83,33)	2 (16,67)	18,1935	0,0001
	1	3 (12,50)	21 (87,50)		
CS 9000	0	9 (81,82)	2 (18,18)	12,6627	0,0004
	1	5 (20,00)	20 (80,00)		
CS 9300	0	11(100,00)	0 (0,00)	29,7676	0,0001
	1	3 (12,00)	22 (88,00)		
Eagle	0	13 (92,86)	1 (7,14)	28,2930	0,0001
	1	2 (9,09)	20 (90,91)		
iCat	0	12 (85,71)	2 (14,29)	23,2266	0,0001
	1	2 (9,09)	20 (90,91)		
Orthophos	0	12 (92,31)	1 (7,69)	16,4533	0,0001
	1	6 (26,09)	17 (73,91)		

Após o teste Qui-quadrado de razão de verossimilhança, concluiu-se que a avaliação das imagens é precisa ($p < 0,01$), já que o conceito de precisão diz respeito à repetitividade das avaliações. Porém, além do teste para a associação, foi calculado o coeficiente Kappa usado para avaliar o grau de convergência das

avaliações (Tabela 4).

Tabela 4 - Critério para interpretação do coeficiente Kappa de Cohen.

Kappa	Descrição	Conceito
$-\infty$ — 0,00	Concordância completamente casual	Pobre
0,00 — 0,20	Concordância muito fraca, possivelmente casual	Ligeira
0,20 — 0,40	Concordância fraca, mas aceitável com pouco rigor	Razoável
0,40 — 0,60	Concordância intermediária, nem forte, nem fraca	Moderada
0,60 — 0,80	Concordância forte, sólida. Provavelmente não casual	Substancial
0,80 — 1,00	Concordância muito forte, muito confiável	Quase perfeita
1,00	Concordância perfeita	Perfeita

Após realizado o teste Kappa de Cohen (Tabela 5), concluiu-se que o tomógrafo Eagle 3D e CS 9300 apresentaram concordância muito forte (Kappa acima de 0,80). Nesses casos, a concordância é descrita, de acordo com o critério adotado, como quase perfeita e se evidencia uma sólida consistência entre os dois avaliadores.

Por apresentarem coeficiente Kappa entre 0,60 e 0,80 os tomógrafos iCat, Orthophos e Accuitomo mostraram substancial concordância, o que informa, muito provavelmente, não se tratar de uma concordância que se observaria ao acaso.

A partir desse nível já se começa a observar concordância abaixo do que seria desejado, a exemplo do CS 9000, que apresentou concordância de 0,5743, ou seja, concordância moderada.

Tabela 5 - Coeficiente Kappa Simples de Cohen e estatísticas relacionadas à sua interpretação.

TCFC	Coeficiente Kappa	Erro padrão assintótico	Limite de confiança (95%)	
			inferior	superior
Accuitomo	0,6939	0,1262	0,4466	0,9412
CS 9000	0,5743	0,1408	0,2983	0,8503
CS 9300	0,8176	0,0992	0,6232	1,0000
Eagle	0,8269	0,0955	0,6398	1,0000
iCat	0,7662	0,1100	0,5506	0,9819
Orthophos	0,6111	0,1267	0,3627	0,8595

6.3 CONCORDÂNCIA INTRA-AVALIADORES

Uma parcela das imagens (20%) foi analisada duas vezes pelo mesmo observador com o objetivo de quantificar a concordância do avaliador com ele mesmo. Foi aplicado o teste de McNemar para testar a hipótese de ausência de mudança de critérios por parte do avaliador da primeira para a segunda avaliação.

As frequências e porcentagens de concordâncias e discordâncias e o teste de McNemar são apresentadas na Tabela 6, separadamente para cada avaliador e cada tomógrafo.

Nos casos em que ocorreram classificação e reclassificação sem divergências, o teste de McNemar não pode ser calculado, entretanto, independentemente do teste, pode-se afirmar que ocorreu uma excelente concordância entre as duas avaliações realizadas pelo mesmo avaliador, das mesmas imagens, já que em momento nenhum ocorreu mudança do resultado. Tal fato ocorreu, para o avaliador 1, nos tomógrafos CS 9000 e Orthophos. Já o avaliador 2 teve plena concordância nas imagens obtidas por meio do iCat, CS 9000, Orthophos e Accuitomo.

Em adição, nos demais casos onde houve algum tipo de mudança de resultado, o teste de McNemar não oferece indícios de que estas mudanças tenham representado uma alteração significativa de critérios de avaliação ao nível de significância de 5%.

Tabela 6 - Frequência (porcentagem) de respostas combinadas dos avaliadores e teste de McNemar para igualdade de avaliação.

TCFC	Avaliação			Teste de McNemar (GL:1)	
	2	1		S	Valor-p
		0	1		
Avaliador 1					
Accuitomo	0	2 (66,66)	1 (33,33)	1,0000	0,3173
	1	0 (0,00)	6 (100,00)		
CS 9000	0	2 (100,00)	0 (0,00)	-	-
	1	0 (0,00)	7 (100,00)		
CS 9300	0	3 (75,00)	1 (25,00)	1,0000	0,3173
	1	0 (0,00)	5 (100,00)		
Eagle	0	1 (50,00)	1 (50,00)	1,0000	0,3173
	1	0 (0,00)	4 (100,00)		
iCat	0	1 (50,00)	1 (50,00)	1,0000	0,3173
	1	0 (0,00)	4 (100,00)		
Orthophos	0	1 (100,00)	0 (0,00)	-	-
	1	0 (0,00)	5 (100,00)		
Avaliador 2					
Accuitomo	0	4 (100,00)	0 (0,00)	-	-
	1	0 (0,00)	5 (100,00)		
CS 9000	0	2 (100,00)	0 (0,00)	-	-
	1	0 (0,00)	7 (100,00)		
CS 9300	0	4 (100,00)	0 (0,00)	2,0000	0,1573
	1	2 (40,00)	3 (60,00)		
Eagle	0	2 (50,00)	2 (50,00)	2,0000	0,1573
	1	0 (0,00)	2 (100,00)		
iCat	0	2 (100,00)	0 (0,00)	-	-
	1	0 (0,00)	4 (100,00)		
Orthophos	0	2 (100,00)	0 (0,00)	-	-
	1	0 (0,00)	4 (100,00)		

6.4 EXATIDÃO DO AVALIADOR 1

Procedeu-se em seguida um estudo que objetivou avaliar a exatidão do avaliador 1 (Tabela 7), com base na concordância entre o resultado da avaliação da imagem com o padrão ouro e que determina o resultado que deveria ter sido observado na imagem em caso de acerto.

Tabela 7 - Frequência (porcentagem) e teste de Qui-quadrado de razão de verossimilhança para testar a hipótese de ausência de associação entre análise da imagem e padrão ouro pelo avaliador 1.

TCFC	Avaliador			Qui-quadrado de Razão de verossimilhança (GL:1)	
	Padrão ouro	1		G ²	Valor-p
		0	1		
Accuitomo	0	10(90,91)	1 (9,09)	25,1886	0,0001
	1	2 (8,00)	23(92,00)		
CS 9000	0	9(81,82)	2(18,18)	19,9463	0,0001
	1	2(8,00)	23(92,00)		
CS 9300	0	10 (90,91)	1 (9,09)	29,2167	0,0001
	1	1 (4,00)	24 (96,00)		
iCat	0	11 (100,00)	0 (0,00)	29,7676	0,0001
	1	3 (12,00)	22 (88,00)		
Eagle	0	11 (100,00)	0 (0,00)	29,7676	0,0001
	1	3(12,00)	22(88,00)		
Orthophos	0	10(90,91)	1 (9,09)	22,0437	0,0001
	1	3 (12,00)	22 (88,00)		

O teste de Qui-quadrado de razão de verossimilhança dá fortes indícios ($p < 0,01$) de que em todos os métodos de obtenção das imagens há associação entre a resposta apontada pelo avaliador 1 e o padrão ouro.

Em vista do exposto, passa-se à avaliação da magnitude desta associação com base no coeficiente Kappa e estatísticas correlatas apresentadas na Tabela 8.

Tabela 8 - Coeficiente Kappa Simples de Cohen e estatísticas relacionadas a sua interpretação dos dados de imagens iniciais analisadas pelo avaliador 1.

TCFC	Coeficiente Kappa	Erro padrão assintótico	Limite de confiança (95%)	
			inferior	superior
Accuitomo	0,8085	0,1054	0,6020	1,0000
CS 9000	0,7382	0,1227	0,4977	0,9787
CS 9300	0,8691	0,0898	0,6930	1,0000
Eagle	0,8176	0,0992	0,6232	1,0000
iCat	0,8176	0,0992	0,6232	1,0000
Orthophos	0,7509	0,1162	0,5231	0,9786

Considerando-se os critérios adotados na Tabela 4, todas as associações entre o padrão ouro e o diagnóstico efetuado pelas imagens pelo avaliador 1 são, no

mínimo, substanciais, o que se observou quando as avaliações foram feitas por imagens obtidas no equipamento CS 9000 e Orthophos. Já os demais métodos (iCat, Eagle, 9300 e Accuitomo) tiveram concordância quase perfeita (acima de 80%).

Com base no ajuste de um modelo de regressão logística, pode-se então, estudar um pouco melhor a natureza da predição em busca de eventuais tendências de predição que aumentem de forma inadequada as estatísticas até então tratadas, o que é apresentado na Tabela 9.

Tabela 9 - Área sob a curva ROC (c) e percentagens de classificação calculadas com base em um modelo de regressão logística para predição do padrão ouro por meio das imagens pelo avaliador 1.

TCFC	Área sob a curva ROC (c)	Porcentagens				
		Acurácia	Sensibilidade	Especificidade	Falso positivo	Falso negativo
Accuitomo	0,915	91,7	92,0	90,9	4,2	16,7
CS 9000	0,869	88,9	92,0	81,8	8,0	18,2
CS 9300	0,935	94,4	96,0	90,9	4,0	9,1
Eagle	0,940	91,7	88,0	100,0	0,0	21,4
iCat	0,940	91,7	88,0	100,0	0,0	21,4
Orthophos	0,895	88,9	88,0	90,9	4,3	23,1

Os dois métodos mais acurados foram o iCat e o Eagle com estatística c de 0,94 (94,00%) seguidos pelo tomógrafo CS 9300 (0,935); pelo Accuitomo (0,915); então pelo Orthophos (0,895) e o menos acurado seria o CS 9000 com área sob a curva ROC de 0,869. Em todos os tomógrafos foi observado acurácia de 88,9% ou mais, o que permite concluir que todos os métodos são satisfatórios em relação à predição do que foi observado no padrão ouro.

6.5 EXATIDÃO DO AVALIADOR 2

Os mesmos processos de análise foram aplicados aos dados do avaliador 2, iniciando-se a apresentação dos resultados pelas tabelas de contingência e teste de razão de verossimilhança na Tabela 10.

Tabela 10 - Frequência (porcentagem) e teste de qui-quadrado de razão de verossimilhança para testar a hipótese de ausência de associação entre análise da imagem e padrão ouro pelo avaliador 2.

TCFC	Avaliador			Qui-quadrado de Razão de verossimilhança (GL:1)	
	Padrão ouro	1		G ²	Valor-p
		0	1		
Accuitomo	0	10 (90,91)	1 (9,09)	22,0437	0,0001
	1	3 (12,00)	22 (88,00)		
CS 9000	0	10 (90,91)	1 (9,09)	19,4284	0,0001
	1	4 (16,00)	21 (84,00)		
CS 9300	0	11(100,00)	0 (0,00)	29,7676	0,0001
	1	3 (12,00)	22 (88,00)		
Eagle	0	11 (100,00)	0 (0,00)	26,9184	0,0001
	1	4 (16,00)	21 (84,00)		
iCat	0	10 (90,91)	1 (9,09)	19,4284	0,0001
	1	4 (16,00)	21 (84,00)		
Orthophos	0	10 (90,91)	1 (9,09)	11,8600	0,0006
	1	8 (32,00)	17 (68,00)		

O teste de qui-quadrado de razão de verossimilhança dá fortes indícios ($p < 0,01$) de que em todos os métodos de obtenção das imagens há associação entre a resposta apontada pelo avaliador 2 e o padrão ouro.

Em vista do exposto, passa-se à avaliação da magnitude desta associação com base no coeficiente Kappa e estatísticas correlatas apresentadas na Tabela 11.

Tabela 11 - Coeficiente Kappa Simples de Cohen e estatísticas relacionadas à sua interpretação dos dados de imagens iniciais analisadas pelo avaliador 2.

TCFC	Coeficiente Kappa	Erro padrão assintótico	Limite de confiança (95%)	
			inferior	superior
Accuitomo	0,7509	0,1162	0,5231	0,9786
CS 9000	0,6959	0,1237	0,4535	0,9384
CS 9300	0,8176	0,0992	0,6232	1,0000
Eagle	0,7624	0,1088	0,5491	0,9756
iCat	0,6959	0,1237	0,4535	0,9384
Orthophos	0,5000	0,1330	0,2394	0,7606

Após comparação entre os avaliadores, concluiu-se que a concordância do avaliador 2 é inferior, independentemente do tomógrafo utilizado. Apesar de serem associações significativas, a magnitude dessas associações é sempre menor.

Com base no ajuste de um modelo de regressão logística, pode-se então avaliar melhor a natureza da predição em busca de eventuais tendências de predição que aumentem de forma inadequada as estatísticas até então tratadas, o que é apresentado na Tabela 12.

Tabela 12 - Área sob a curva ROC (c) e percentagens de classificação calculadas com base em um modelo de regressão logística para predição do padrão ouro por meio das imagens pelo avaliador 2.

TCFC	Área sob a curva ROC (c)	Porcentagens				
		Acurácia	Sensibilidade	Especificidade	Falso positivo	Falso negativo
Accuitomo	0,895	88,9	88,0	90,9	4,3	23,1
CS 9000	0,875	86,1	84,0	90,9	4,5	28,6
CS 9300	0,940	91,7	88,0	100,0	0,0	21,4
Eagle	0,920	88,9	84,0	100,0	0,0	26,7
iCat	0,875	86,1	84,0	90,9	4,5	28,6
Orthophos	0,795	75,0	68,0	90,9	5,6	44,4

A despeito da maior acurácia do avaliador 1, o estudo revela que também o avaliador 2 tem uma taxa satisfatória de acertos já que o valor da área sob a curva ROC não se aproxima do limite de 0,500. A única medida mais problemática diz respeito às imagens obtidas no equipamento Orthophos onde há um desequilíbrio entre falso positivo e falso negativo indicando um possível viés de avaliação, que, todavia, pode ser considerado como tolerável.

6.6 COMPARAÇÃO ENTRE TOMÓGRAFOS

Para ser realizada a comparação entre os resultados das imagens dos seis tomógrafo utilizados, foi realizada uma análise de variância baseada em modelo linear generalizado misto para dados com distribuição binomial tendo avaliador como efeito aleatório e tomógrafo como método fixo (Tabela 13).

Tabela 13 - Análise de variância baseada em modelo linear generalizado misto para dados com distribuição binominal tendo avaliador como efeito aleatório e método como efeito fixo.

Efeito	Graus de liberdade		Teste Estatístico	
	Numerador	Denominador	Estatística F	Valor-p
Método	5	175	0,97	0,4401

O quadro de análise de variância falha em detectar diferença significativa entre as médias de acertos dos tomógrafos quando assumido o nível de significância de 5%. Não havendo subsídios, portanto, para a conclusão da existência de diferenças entre as médias verdadeiras de acertos entre cada um deles.

Na Tabela 14 são apresentadas as frequências e porcentagens de acerto para cada um dos tomógrafos e o teste de Cochran, Mantel e Haenszel para igualdade dos escores de cada aparelho.

A partir dos valores observados na Tabela 14 percebe-se semelhança no número de acertos para cada tomógrafo, sendo assim, não se pode inferir que um aparelho ofereça taxas significativamente maiores de acertos do que os outros.

Tabela 14 - Frequência (porcentagem) de acertos em cada tomógrafo e teste de Cochran, Mantel e Haenszel para igualdade de escores nas linhas baseados nos escores da tabela.

TCFC	Acerto			
	Não		Sim	
Accuitomo	7	(9,72)	65	(90,28)
CS 9000	9	(12,50)	63	(87,50)
CS 9300	5	(6,94)	67	(93,06)
Eagle	7	(9,72)	65	(90,28)
iCat	8	(11,11)	64	(88,89)
Orthophos	13	(18,06)	59	(81,94)

Teste de Cochran-Mantel e Haenszel - Estatística: 5,0755 - GL: 5 - Valor-p:0,4067.

7 DISCUSSÃO

Neste estudo avaliou-se a acurácia diagnóstica da presença ou ausência de CO em dentes anteriores a partir de imagens obtidas em seis diferentes tomógrafos de feixe cônico. Foi observada uma alta acurácia diagnóstica nas imagens dos seis tomógrafos estudados, com valores superiores a 75%, sendo o maior valor encontrado para o CS 9300 e o menor para o Orthophos, por ambos os avaliadores. O CS 9300 também apresentou a maior relação de concordância entre os avaliadores.

Os dentes estudados foram avaliados através de imagens multiplanares, onde a decisão por presença ou ausência de osso em determinado terço era tomada ao analisar os cortes axiais e parassagitais simultaneamente. No estudo realizado por Oliveira (2014) foi sugerido que a avaliação das imagens por TCFC devem ser feitas em todos os planos espaciais para uma melhor acurácia diagnóstica, já que observaram que nas reconstruções multiplanares os resultados eram melhores do que os encontrados na análise dos planos axiais e sagitais individualmente.

A alta acurácia diagnóstica encontrada nesse estudo com TCFC também foi encontrada em outras pesquisas, como a realizada por Timock et al. (2011), que avaliaram a CO vestibular em cadáver com o uso de TCFC e concluíram que há elevada acurácia (acima de 85%) e precisão ao avaliarem a CO em um único tomógrafo com *voxel* de 0,3mm. Oliveira (2014) encontrou uma acurácia de 90% ao avaliar CO em diferentes *voxels*, assim como Kamburoglu et al. (2015), que encontraram acurácia de quase 100% ao avaliar perfuração de furca na imagem de TCFC com diferentes *voxels* (0,1; 0,15; 0,2 e 0,4mm).

Analisando-se os dados obtidos, é possível que diferentes *voxels*, kVp e mA não representem influência determinante na acurácia do diagnóstico da CO. Contudo, deve-se considerar que a combinação de um kVp alto (85), mA baixo (5) e *voxel* de 0.16mm possa ter contribuído para uma redução na acurácia do Orthophos XG 3D.

Especificamente quanto ao *voxel*, os aparelhos de TCFC oferecem uma gama de possibilidades de alteração deste. Neste estudo buscou-se adquirir

imagens com o *voxel* o mais próximo possível de 0,2mm, disponível nos tomógrafos Eagle 3D, i- CAT Classic e CS 9000 3D. Para o Orthophos XG 3D e Accuitomo 3D 170 foram utilizados *voxels* de 0,16mm e para o CS 9300 *voxel* de 0,18mm. Segundo Molen (2010), um *voxel* inferior a 0,3mm possibilita uma melhor resolução espacial quando há a necessidade de se avaliar pequenas variações na espessura óssea. Apesar disso, foi observado a partir da revisão sistemática realizada por Spin-Neto; Gotfredsen; Wenzel (2013) que um menor *voxel* proporciona uma maior quantidade de ruído na imagem adquirida, podendo fazer com que estruturas radiopacas não sejam detectadas.

Alguns outros estudos compararam o tamanho do *voxel* ao avaliar a CO, como o realizado por Patcas et al. (2012). Estes avaliaram a CO em dentes anteriores da mandíbula utilizando *voxels* de 0,125mm e 0,4mm, concluindo que um *voxel* de 0,125mm pode superestimar a presença de deiscências e fenestrações. A mesma conclusão foi reportada por Sun et al. (2015) ao analisar deiscências e fenestrações com um *voxel* de 0,125mm. Já Kolsuz et al. (2015) concluíram que um *voxel* de 0,15mm deve ser considerado o valor mínimo para avaliar defeitos periodontais quando compararam seis diferentes tamanhos de *voxel*, em dois tomógrafos de feixe cônico distintos. Assim como Kolsuz et al. (2015), o estudo realizado por Oliveira (2014) mostrou que a aquisição de imagens em *voxel* muito pequeno não traz diferença significativa no diagnóstico da ausência de CO nos dentes anteriores. Neste estudo, corroborando com os autores citados, o menor *voxel* (0,16mm) não foi o que apresentou maior acurácia diagnóstica, e sim a imagem que foi obtida com um *voxel* de 0,18mm.

Outros fatores a serem considerados, a kVp, tem um papel importante na produção de artefatos de endurecimento do feixe, devido à influência na energia dos fótons, e a mA na formação do ruído, devido à influência na quantidade dos fótons, sendo recomendados exames que utilizem protocolos de alta dose de radiação para reduzir seus efeitos (PAUWELS et al. 2013). Segundo Kiljunen et al. (2015), em alguns aparelhos de TCFC a kVp e a mA são fixas, porém, em alguns outros aparelhos elas podem ser modificadas com um certo limite, possibilitando uma otimização do escaneamento quando se trata de dose de radiação e qualidade de imagem.

No presente estudo, as configurações de exposição foram determinadas para cada tomógrafo, sendo automático após ter sido selecionado o *voxel* igual ou o mais próximo a 0,2mm e outros aplicados protocolos de adulto pequeno; com isso, as configurações variaram de 60 a 120 kVp e de 4 a 36,12 mA. O valor da mA não pareceu influenciar na acurácia diagnóstica nesse estudo, já que, ao comparar o tomógrafo de menor valor de mA (Accuitomo 3D 170) com o de maior valor (i-Cat Classic), observa-se que ambos apresentaram uma alta acurácia na análise realizada pelo avaliadores.

O tamanho do FOV depende do tamanho e formato do sensor, projeção geométrica do feixe assim como da habilidade de colimação deste (SCARFE; FARMAN, 2008). Segundo Molen (2010), quando maior o FOV, maior o espalhamento do feixe, e com isso, maior o ruído gerado, sendo ideal o uso do menor FOV capaz de compreender a região de interesse. Um maior FOV também gera uma pior resolução espacial, sendo então contraindicado para avaliação de espessura da CO vestibular.

O FOV utilizado nesse estudo variou de acordo com o aparelho, sendo o i-CAT Classic de FOV grande; CS 9300, Accuitomo 3D 170 e Eagle 3D de FOV médio e o Orthophos XG 3D e CS 9000 de FOV pequeno. Ocorreu uma variação de 70x70mm no CS 9000 3D quando se escaneou as arcadas individualmente, a até 160x80mm no i-Cat Classic, onde obteve-se a maxila e mandíbula em uma única aquisição. Neste último, o grande tamanho do FOV pareceu ter sido compensado pelo alto tempo de escaneamento, que gerou uma grande quantidade de imagens base, e pelo alto valor do kVp e da mA. Apesar de terem sido analisados FOVs variados, não houve diferença significativa nos resultados entre os tomógrafos que permitisse inferir que o FOV menor possibilitou um melhor diagnóstico.

Além do FOV, o tipo de sensor presente no tomógrafo pode contribuir para a variação na qualidade da imagem, já que influencia na resolução espacial final e no contraste. Um estudo desenvolvido por Baba et al. (2004) concluiu que a reconstrução de imagens obtidas a partir de um *flat panel* apresenta menor ruído do que aquelas obtidas com o intensificador de imagem combinado com o dispositivo de carga acoplada (IIT/CCD). Segundo Kiljunen et al. (2015), o sensor *flat panel* oferece maior resolução espacial, é mais dinâmico, menos volumoso e complicado

em comparação com o IIT/CCD que gradualmente tornou-se obsoleto como detector de TCFC. Nesta pesquisa, quatro aparelhos possuíam o *flat panel* com tecnologia CMOS (Eagle 3D, CS 9000 3D, Orthophos XG 3D e Accuitomo 3D 170) e dois aparelhos possuíam o *flat panel* com silício amorfo (i-Cat Classic, CS 9300). Provavelmente os sensores não influenciaram no resultado desta pesquisa, já que todas as imagens adquiridas com os seis tomógrafos apresentaram alta acurácia diagnóstica ao avaliar CO vestibular nos dentes anteriores de maxila e mandíbula.

O tempo de escaneamento das imagens pode variar de aproximadamente 5 a 40s, dependendo das configurações de exposição, como *voxel* e FOV, por exemplo. Quanto maior o tempo, maior a quantidade de imagens base formadas, gerando uma melhor resolução espacial, melhor contraste e redução de artefatos metálicos. Porém, quanto maior o tempo de escaneamento, maior a dose de radiação e maior o tempo de reconstrução inicial das imagens. Há também a possibilidade de formação de artefatos de movimento durante o escaneamento, sendo então necessário um adequado mecanismo de fixação da cabeça a fim de evitar a repetição do exame (SCARFE; FARMAN, 2008). Os tomógrafos estudados apresentaram um tempo de 8,01s no CS 9300 a até 40s no i-Cat Classic, o que não pareceu ter influenciado na qualidade da imagem para avaliação da CO, já que o tomógrafo de maior tempo (i-Cat Classic) não foi o que apresentou maior acurácia diagnóstica para CO, e sim o tomógrafo com menor tempo de escaneamento (CS 9300).

Apesar de que as variáveis supracitadas possam ter influenciado no resultado final dessa pesquisa, deve ser ressaltado que seus efeitos não foram o objeto de estudo desse trabalho. Para avaliar a influência na qualidade de imagem, faz-se necessário um estudo com várias exposições, no mesmo aparelho, alterando o FOV, kVp e mA.

Através do teste Qui-quadrado de razão de verossimilhança foi verificada a exatidão dos avaliadores em relação ao padrão ouro. Os dois avaliadores apresentaram associação entre os resultados, e apesar de o avaliador 2 apresentar uma menor associação, essa ainda foi considerada positiva. Ainda com a intenção de verificar a exatidão dos avaliadores, foram calculadas a curva ROC, acurácia, sensibilidade, especificidade, falso positivo e falso negativo. Segundo o avaliador 1, o tomógrafo CS 9300 3D apresentou a melhor acurácia e sensibilidade, e o i-Cat

Classic e o Eagle 3D a melhor especificidade, ficando o CS 9000 3D e o Orthophos XG 3D com os menores valores. Os resultados do avaliador 2 apontaram uma melhor acurácia diagnóstica e sensibilidade também para o CS 9300, uma perfeita especificidade para o Eagle 3D e para o CS 9300 e a menor acurácia e sensibilidade para o Orthophos XG 3D.

A acurácia diagnóstica do avaliador 1 foi considerada maior do que a do avaliador 2, porém, apesar de valores menores em todos os tomógrafos, o avaliador 2 apresentou uma taxa satisfatória de diagnóstico, já que o valor da curva ROC não se aproximou do limite (0,500). Embora ambos os avaliadores serem radiologistas com amplo conhecimento em TCFC, é possível que esse comportamento tenha ocorrido devido a uma maior experiência do avaliador 1. Outro fator que pode ter sido resultado da maior experiência do avaliador 1 com a TCFC é o maior valor de falso negativo encontrado pelo avaliador 2, que variou de 21,4% no CS 9300 a 44,4% no Orthophos XG 3D, o que indica que neste último tomógrafo a ausência de osso não foi detectada por esse avaliador em 44,4% dos sítios.

É preciso ainda discutir que, assim como apontado por Oliveira (2014), Patcas et al. (2012) e Sun et al. (2015), a TCFC pode superestimar as ausências de CO, o que foi constatado nesse estudo, com a presença maior de falsos negativos do que de falsos positivo, independentemente do tomógrafo e do avaliador.

Observa-se, por fim, a necessidade de estudos com um maior número de aparelhos de TCFC e diferentes níveis de complexidade diagnóstica, que também avaliem a qualidade da imagem, com o intuito de diminuir o tempo gasto com a análise das imagens, e assim, a exaustão do avaliador.

8 CONCLUSÃO

Os seis tomógrafos estudados demonstraram alta acurácia diagnóstica na avaliação da CO vestibular de dentes anteriores, com discreta superioridade do tomógrafo CS 9300 (Carestream Dental, Trophy, Marne La Vallée, França) ao apresentar as maiores acurácia diagnóstica, sensibilidade e especificidade com o menor tempo de escaneamento, levando o paciente a uma menor exposição à radiação ionizante.

REFERÊNCIAS

- ALAMRI, H.M. et al. Applications of CBCT in dental practice: a review of the literature. **Gen Dent**, v. 60, n. 5, p. 390-400; 2012.
- BABA, R.; UEDA, K.; OKABE, M. Using a flat-panel detector in high resolution cone beam CT for dental imaging. **Dentomaxillofacial Radiology**, v. 33, p. 285-290, 2004.
- BELEDELLI, R.; SOUZA, P.H.C. O que são e como se formam os artefatos nas imagens da tomografia computadorizada de feixe cônico. **Revista ABRO**, v. 13, n. 1, p. 2-15, jan./jun, 2012.
- BJERKLIN, K., ERICSON, S. How a computerized tomography examination changed the treatment plans of 80 children with retained and ectopically positioned maxillary canines. **Angle Orthod**, v. 76, p. 43–51, 2006.
- BRAUT, V. et al. Thickness of the Anterior Maxillary Facial Bone Wall—A Retrospective Radiographic Study Using Cone Beam Computed Tomography. **Int J Periodontics Restorative Dent**, v. 31, p. 125-131, 2011.
- CARRANZA, F., NEWMAN, M., TAKEI, H. The tooth-supporting structures. clinical periodontology. 9th ed. Philadelphia: W. B. Saunders; 2002.
- COOK, V. C. et al. Accuracy of alveolar bone measurements from cone beam computed tomography acquired using varying settings. **Orthod Craniofac Res**, v. 18(Suppl.1), p. 127- 136, 2015.
- COTTI, C. Advanced Techniques for Detecting Lesions in Bone. **Dent Clin N Am**, p. 215-235; 2010.
- DA SILVEIRA, P.F. et al. Detection of vertical root fractures by conventional radiographic examination and cone beam computed tomography - an in vitro analysis. **Dental Traumatology**, v. 29, p. 41-46, 2013.
- DAMSTRA, J. et al. Accuracy of linear measurements derived from cone tomography-derived surface models of different voxel sizes. **Am J Orthod Dentofacial Orthop**, v. 137, p. 1-6, 2010.
- DE-AZEVEDO-VAZ, S.L. et al. Detection of periimplant fenestration and dehiscence using two scan modes and the smallest voxel sizes of a CBCT device. **Oral Surg Oral Med Oral Pathol Oral Radiol**, v. 115, n. 1, p.121-127, Jan. 2013.
- DRAGE, N.A. et al. A comparison of bone mineral density in the spine, hip and jaws of edentulous subjects. **Clin Oral Implants Res**, v. 18, n. 4, p. 496-500, 2007.
- EVANGELISTA, K. Et al. Dehiscence and fenestration in patients with Class I and Class II Division 1 malocclusion assessed with cone-beam computed tomography. **Am J Orthod Dentofacial Orthop**, v. 138, n. 2, p. 133, Aug. 2010.

- FERREIRA, P.P. et al. Evaluation of buccal bone coverage in the anterior region by cone-beam computed tomography. **American Journal of Orthodontics and Dentofacial Orthopedics**, v. 144, n. 5, p. 698-704, Mar. 2013.
- GARIB, D.G. et al. Tomografia Computadorizada de Feixe Cônico (Cone beam): entendendo esse novo método de diagnóstico por imagem com promissora aplicabilidade na Ortodontia. **R Dental Press Ortodon Ortop Facial**, v. 12, n. 2, p. 139-156, 2007.
- HOUNSFIELD, G. Computerized transverse axial scanning (tomography). 1. Description of the system. **Br J Radiol**, v. 46, p. 1016-1022, 1973.
- JAJU, P.P.; JAJU, S. P. Clinical utility of dental cone-beam computed tomography: current perspectives. **Clinical, Cosmetic and Investigational Dentistry**, v. 6, p. 29-43, 2014.
- KAMBUROGLU, K. et al.. Accuracy of CBCT measurements of a human skull. **J Digit Imaging**, v. 24, p. 787-793, 2011.
- KAMBUROGLU, K. et al. Radiography detection of artificially created horizontal root fracture using different cone beam CT units with small fields of view. **Dentomaxillofac Radiol**, v. 42, 2013.
- KAMBUROGLU, K.; YETA, E.N.; YILMAZ, F. An Ex Vivo Comparison of Diagnostic Accuracy of Cone-beam Computed Tomography and Periapical Radiography in the Detection of Furcal Perforations. **Journal of Endodontics**, v.41, n. 5, p. 696-702, 2015.
- KILJUNEN, T. et al. Dental cone beam CT: A review. **Physica Medica**, 2015.
- KOLSUZ, M.E. et al. Comparison of the influence of FOV sizes and different voxel resolutions for the assessment of periodontal defects. **Dentomaxillofac Radiol** 2015; doi:10.1259/dmfr.20150070.
- LEUNG, C.C.; PALOMO, L.; GRIFFITH, R.; HANS, M.G. Accuracy and reliability of cone-beam computed tomography for measuring alveolar bone height and detecting bony dehiscences and fenestrations. **Am J Orthod Dentofacial Orthop**, v. 137, p. 109-119, 2010.
- LIANG, X. et al. A comparative evaluation of Cone Beam Computed Tomography (CBCT) and Multi-Slice CT (MSCT) Part I. On subjective image quality. **European Journal of Radiology**, v. 75, p. 265-269, 2010.
- LIEDKE, G.S. et al. Influence of voxel size in the diagnostic ability of cone beam tomography to evaluate simulated external root resorption. **Journal of Endodontics**, v. 35, p. 233-235, 2009.
- LINDHE, J; LANG, N; KARRING, T. **Tratado de periodontia clínica e implantologia oral**. Rio de Janeiro: Guanabara Koogan; p. 580-583, 2010.
- LUDLOW, J.B.; DAVIES LUDLOW, L.E., BROOKS, S.L. Dosimetry of 3 CBCT

devices for oral and maxillofacial radiology: CB Mercuray, NewTom 3G and i-CAT. **Dentomaxillofac Radiol**, v. 35, n. 2, p. 219-226, 2006.

LUDLOW; J.B. et al. Accuracy of measurements of mandibular anatomy in cone beam computed tomography images. **Oral Surg Oral Med Oral Pathol Oral Radiol Endod**, v. 103, p. 534-542, 2007.

LUKAT, T.D. et al. The effects of voxel size on cone beam computed tomography images of the temporomandibular joints. **Oral Surg Oral Med Oral Pathol Oral Radiol**, v. 119, p. 229-237, 2015.

MOLEN, A.D. Considerations in the use of cone-beam computed tomography for buccal bone measurements. **Am J Orthod Dentofacial Orthop**, v. 137, p. 130-135, 2010.

MOZZO. P. et al. A new volumetric CT machine for dental imaging based on the cone-beam technique: preliminary results. **Eur Radiol**, v. 8, n. 9, p. 1558-1564, 1998.

NEMTOI, A. et al. Cone beam CT: a current overview of devices. **Dentomaxillofac Radiol**, v. 42, 2013.

NEVES, F.S. et al. In vitro comparison of cone beam computed tomography with different voxel sizes for detection of simulated external root resorption. **Journal of Oral Science**, v. 54, p. 219-225, 2012.

NEWMAN, M.G. et al. **Clinical Periodontology**. Philadelphia, PA: Elsevier; p. 84-85, 2006.

OLIVEIRA, L.K. Acurácia diagnostic das imagens tomográficas de feixe cônico, com diferentes voxels, na avaliação da cobertura óssea. 2014. 126f. Tese (Doutorado) - Instituto de Ciência e Saúde, Universidade Federal da Bahia, Salvador, 2014.

PATCAS, R. et al. Accuracy of cone-beam computed tomography at different resolutions assessed on the bony covering of the mandibular anterior teeth. **Am J Orthod Dentofacial Orthop**, v. 141, n. 1, p. 41-50, Jan. 2012.

PAUWELS, R. et al. Quantification of metal artifacts on cone beam computed tomography images. **Clin Oral Implants Res**. Suppl A100, p. 94-99, 2013.

PONDER, S.N. et al. Quantification of external root resorption by low- vs high-resolution cone-beam computed tomography and periapical radiography: a volumetric and linear analysis. **American Journal of Orthodontics and Dentofacial Orthopedics**, v. 143, p. 77-91, 2013.

SCARFE, W.C., FARMAN, A.G. Cone beam computed tomography: A paradigm shift for clinical dentistry. **Australian Dental Practice**, p. 102-110, Jul./Aug, 2007.

SCARFE, W.C.; FARMAN, A. G. What is Cone-Beam CT and how does it work? **Dent Clin North Am**, Philadelphia, v. 52, n. 4, p. 707-30, Oct, 2008.

SCARFE, W.C.; FARMAN, A.G.; SUKOVIC, P. Clinical applications of cone-beam computed tomography in dental practice. **J Can Dent Assoc**, Ottawa, v. 72, n. 1, p.

75-80, Feb. 2006.

SCARFE, W.C. et al. Maxillofacial cone beam computed tomography: essence, elements and steps to interpretation. **Australian Dental Journal**, v. 57, n. 1, p. 46-60, 2012.

SCHULZE, R.; HEIL, U.; SCHOEMER, E. Artefacts in CBCT: a review. **Dentomaxillofac Radiol**, v. 40, n. 5, p. 265-273, 2011.

SPIN-NETO R., GOTFREDSEN E., WENZEL, A. Impact of voxel size variation on CBCT-based diagnostic outcome in dentistry: a systematic review. **J Digit Imaging**, v. 26, p. 813-820, 2013.

STRATEMANN, S.A. et al. Comparison of cone beam computed tomography imaging with physical measures. **Dentomaxillofac Radiol**, v. 37, n. 2, p. 80-93, Feb. 2008.

SUN, L. et al. Accuracy of cone-beam computed tomography in detecting alveolar bone dehiscences **Am J Orthod Dentofacial Orthop**, v. 147, p. 313-323, 2015.

TETRADIS, S.; ANSTEY, P.; GRAFF-RADFORD, S. Cone beam computed tomography in the diagnosis of dental disease. **J Calif Dent Assoc**, v. 38, n. 1, p. 27-32, 2010.

TIMOCK, A.M. et al. Accuracy and reliability of buccal bone height and thickness measurements from cone-beam computed tomography imaging. **Am J Orthod Dentofacial Orthop**, v. 140, p. 734-744, 2011.

TORRES, M.G.G. et al. Accuracy of linear measurements in Cone Beam Computed Tomography with different voxel sizes. **Implant Dentistry**, v. 21, n. 2, p. 150-155, Apr. 2012.

TYNDALL, D.A. et al. Position statement of the American Academy of Oral and Maxillofacial Radiology on selection criteria for the use of radiology in dental implantology with emphasis on cone beam computed tomography. **Oral Surg Oral Med Oral Pathol Oral Radiol**, v. 113, n. 6, p. 817-826, 2012.

VIZZOTTO, M.B. et al. CBCT for the assessment of second mesiobuccal (MB2) canals in maxillary molar teeth: effect of voxel size and presence of root filling. **International Endodontic Journal**, v. 9, p. 870-876, 2013.

ZHOU, Z. et al. Cone beam computed tomographic analyses of alveolar bone anatomy at the maxillary anterior region in Chinese adults. **The Journal of Biomedical Research**, v. 27, p. 1-9, 2013.

ZOLLER, J.E., NEUGEBAUER, J. Cone-Beam Volumetric Imaging in Dental, Oral and Maxillofacial Medicine: Fundamentals, Diagnostics and Treatment Planning. Chicago, IL: **Quintessence Publishing**; 2008.

ANEXO A

FACULDADE DE
ODONTOLOGIA DA
UNIVERSIDADE FEDERAL DA



PARECER CONSUBSTANCIADO DO CEP

DADOS DO PROJETO DE PESQUISA

Título da Pesquisa: AVALIAÇÃO DA COBERTURA ÓSSEA DENTÁRIA ATRAVÉS DE IMAGENS POR TOMOGRAFIA COMPUTADORIZADA DE FEIXE CÔNICO

Pesquisador: Iêda Margarida Crusóe Rocha Rebello

Área Temática:

Versão: 2

CAAE: 26024913.0.0000.5024

Instituição Proponente: Faculdade de Odontologia da Universidade Federal da Bahia

Patrocinador Principal: Financiamento Próprio

DADOS DO PARECER

Número do Parecer: 646.071

Data da Relatoria: 10/06/2014

Apresentação do Projeto:

Descritos no parecer substanciado.

Objetivo da Pesquisa:

Descritos no parecer substanciado.

Avaliação dos Riscos e Benefícios:

Descritos no parecer substanciado.

Comentários e Considerações sobre a Pesquisa:

Descritos no parecer substanciado.

Considerações sobre os Termos de apresentação obrigatória:

Os termos pedentes foram apresentados pelo pesquisador responsável.

Recomendações:

Apresentar ao CEPFOUBA o relatório final da pesquisa.

Conclusões ou Pendências e Lista de Inadequações:

Não se aplica

Situação do Parecer:

Aprovado

Endereço: Av. Araújo Pinho nº 62 - Sala do Comitê de Ética - 4º andar
Bairro: Canela **CEP:** 40.110-150
UF: BA **Município:** SALVADOR
Telefone: (71)3283-8969 **Fax:** (71)3283-8962 **E-mail:** cepodobahia@ufba.br

FACULDADE DE
ODONTOLOGIA DA
UNIVERSIDADE FEDERAL DA



Continuação do Parecer: 646.071

Necessita Apreciação da CONEP:

Não

Considerações Finais a critério do CEP:

A plenária deste Colegiado acompanha o parecer do relator.

SALVADOR, 13 de Maio de 2014

Assinado por:

**Sandra de Cássia Santana Sardinha
(Coordenador)**

Endereço: Av. Araújo Pinho nº 62 - Sala do Comitê de Ética - 4º andar
Bairro: Canela **CEP:** 40.110-150
UF: BA **Município:** SALVADOR
Telefone: (71)3283-8969 **Fax:** (71)3283-8962 **E-mail:** cepodobshia@ufba.br