**UNIVERSIDADE FEDERAL DA BAHIA**
**FACULDADE DE ODONTOLOGIA**
**PROGRAMA DE PÓS-GRADUAÇÃO EM ODONTOLOGIA E SAÚDE**

**ANNE MARIA GUIMARÃES LESSA**


# AVALIAÇÃO TOMOGRÁFICA DA COBERTURA ÓSSEA EM DIFERENTES TIPOS DE PADRÃO ESQUELÉTICO E INCLINAÇÃO DOS INCISIVOS


Salvador

2016

**ANNE MARIA GUIMARÃES LESSA**

# AVALIAÇÃO TOMOGRÁFICA DA COBERTURA ÓSSEA EM DIFERENTES TIPOS DE PADRÃO ESQUELÉTICO E INCLINAÇÃO DOS INCISIVOS

Dissertação apresentada ao Programa de Pós-graduação em Odontologia e Saúde, Faculdade de Odontologia, Universidade Federal da Bahia, como requisito para obtenção do grau de Mestre em Odontologia e Saúde com ênfase em Diagnóstico Bucal.

Orientadora: Profª. Drª. Iêda Margarida Crusoé Rocha Rebello

Salvador

2016

Dados Internacionais de Catalogação na Publicação (CIP)
Processamento Técnico, Biblioteca Universitária de Saúde,
**Sistema de Bibliotecas da UFBA**

L638 Lessa, Anne Maria Guimarães.
Avaliação tomográfica da cobertura óssea em diferentes tipos de padrão esquelético e inclinação dos incisivos / Anne Maria Guimarães Lessa. - Salvador, 2016.
93 f. : il.

Orientadora: Profa. Dra. Iêda Margarida Crusoé Rocha Rebello.

Dissertação (mestrado) - Universidade Federal da Bahia, Faculdade de Odontologia, Programa de Pós-Graduação em Odontologia e Saúde, 2016.

1. Diagnóstico por imagem. 2. Tomografia Computadorizada de Feixe Cônico. 3. Perda do osso alveolar. 4. Maloclusão. 5. Incisivo. I. Rebello, Iêda Margarida Crusoé Rocha. II. Universidade Federal da Bahia. Faculdade de Odontologia. Programa de Pós-Graduação em Odontologia e Saúde. III. Título.

CDU: 616.314-073.7

**UNIVERSIDADE FEDERAL DA BAHIA**
**FACULDADE DE ODONTOLOGIA**
**PROGRAMA DE PÓS-GRADUAÇÃO EM ODONTOLOGIA E SAÚDE**

## TERMO DE APROVAÇÃO

**C.D. ANNE MARIA GUIMARAES LESSA**

**"Avaliação tomográfica da cobertura óssea em diferentes tipos de maloclusão esquelética e inclinação dos incisivos"**

**BANCA EXAMINADORA:**

**Profa. Dra. Ieda Margarida Crusoé Rocha Rebello (Orientador)**
Professora da Universidade Federal da Bahia – Faculdade de Odontologia

**Prof. Dr. Marcos Alan Vieira Bittencourt (Examinador Interno)**
Professor da Universidade Federal da Bahia – Faculdade de Odontologia

**Profa. Dra. Érica Del Peloso Ribeiro (Examinador Externo)**
Professora da Escola Bahiana de Medicina e Saúde Publica

## AGRADECIMENTOS

Um dia me disseram que não seria fácil, mas que essa caminhada seria tão gratificante que eu nem poderia imaginar...

Graças a **Deus**, eu tive pessoas nas quais eu pude confiar minhas angústias e tristezas, mas também dividir minhas alegrias.

Nessa conquista eu apenas tenho que agradecer aos meus pais, **Antônio** e **Alice**, pelo exemplo de vida, por me ensinaram o grande valor da educação e, acima de tudo, pelo imensurável amor que compartilhamos em família. Apesar de termos que superar a saudade pela distância física, agradeço a mainha, em especial, pelas orações que me fortaleceram a cada dia de desânimo, pela fé contagiante que me guiaram a cada dia dessa trajetória. A painho, pela paciência e carinho perante cada dificuldade, por sua forma de divertir mesmo diante de problemas.

A minhas irmãs, **Mary**, **Dan** e **Gó**, minhas amigas para toda hora, pelo companheirismo, pela paciência que tiveram comigo nos momentos mais difíceis de imensas indecisões, e por fazerem do nosso amor os melhores sentimentos que eu possa ter.

A meu cunhado, **Fernando**, pelos conselhos e pelas palavras que tanto nos alegra.

A meu sobrinho, **Lucca**, por ter preenchido minha vida com muito mais alegria, especialmente nesse momento de reta final.

A meus tios e tias, primos e primas, pela torcida em cada realização da minha vida profissional, acadêmica e pessoal.

A minha querida orientadora, **Profa**. **Iêda,** exemplo de dedicação e amor ao trabalho, por ter me dado a oportunidade de fazer parte de seu grupo e por estar disponível até nos momentos em que a distância foi necessária. Desde o primeiro contato, eu agradeço por cada palavra dita, cada conselho e compartilhamento infindável de conhecimentos e experiências ao longo desses anos.

Às amigas que o mestrado me presenteou e que sempre terei por perto, **Dani**, **Livinha**, **Lu** e **Mon**, por dividirem cada dia, seja cheio de preocupações ou de realizações inesquecíveis, mas que nos uniram ainda mais.

A **Paula**, agradeço por participar da construção de nosso projeto e por partilhar seus conhecimentos e experiências.

A vida me trouxe durante a faculdade amigos que compartilham comigo a mais sincera amizade e que me acompanharam durante todo o mestrado. Agradeço a todos os membros dessa família que construímos ao longo da graduação e por estarem compartilhando juntos mais uma vitória.

Aos **Mestres** e **Doutores** que tive ao longo da graduação e da pós-graduação, em especial a **Clarissa**, aquela que foi a principal incentivadora da carreira

acadêmica, minha querida “Pró”, à qual sempre terei um carinho muito especial.

A **meus colegas de turma da pós-graduação**, por compartilharem os conhecimentos, experiências e anseios ao longo desses anos.

Aos **alunos do curso de Ortodontia da UFBA**, pela ajuda e atenção nos momentos em que necessitei de apoio.

Aos **funcionários do curso de Ortodontia da UFBA**, por sempre se disporem a auxiliar em todos os momentos.

Aos **professores do curso de Ortodontia da UFBA**, por permitirem essa parceria indispensável ao desenvolvimento desse trabalho.

À **Faculdade de Odontologia** da Universidade Federal da Bahia, em especial ao Professor **Jean Nunes**, pela dedicação a este programa.

À CAPES, pelo apoio financeiro para a realização desse trabalho.

A todos que, de alguma forma, contribuíram para a realização e conclusão de mais uma etapa tão desejada.

Muito obrigada!

De tudo, ficaram três coisas: a certeza de que ele estava sempre começando, a certeza de que era preciso continuar e a certeza de que seria interrompido antes de terminar. Fazer da interrupção um caminho novo. Fazer da queda um passo de dança, do medo uma escada, do sono uma ponte, da procura um encontro.

(Fernando Sabino)

LESSA, Anne Maria Guimarães. Avaliação tomográfica da cobertura óssea em diferentes tipos de padrão esquelético e inclinação dos incisivos. 2016. Dissertação (Mestrado). Faculdade de Odontologia, Universidade Federal da Bahia, Salvador, 2016.


## RESUMO

O estudo da estrutura de suporte dentário apresenta importante papel no planejamento odontológico dos indivíduos, com destaque para a cobertura óssea (CO). É possível que o padrão esquelético e a inclinação dos incisivos estejam relacionados com esta CO e tem sido demonstrado que a avaliação desta pela Tomografia Computadorizada de Feixe Cônico (TCFC) representa uma ferramenta auxiliar no diagnóstico. O objetivo desse trabalho foi correlacionar o diagnóstico de CO com o padrão esquelético e a inclinação dos incisivos. Para tanto, foi utilizada uma amostra de conveniência com exames tomográficos selecionados de indivíduos a ser submetidos a tratamento ortodôntico, e foram aplicados os critérios de exclusão para obtenção da amostra final. O padrão esquelético foi determinado através do ângulo ANB e pela análise de Wits, e a inclinação dos incisivos, através das medidas 1.NA, 1-NA, 1.NB, 1-NB e ângulo interincisal (1:1). Dois avaliadores treinados analisaram e classificaram a CO em 15 indivíduos de cada um dos três padrões esqueléticos, em cada terço dos dentes anteriores, como crítica, delgada, regular ou espessa. Houve concordância entre a condição dos indivíduos classificados pelo ANB e Wits, visto que ambos apresentam melhor condição de CO no padrão esquelético de classe II e menor CO nas classes I e III, com condição menos grave na classe I avaliada pelo Wits. No universo desta amostra percebeu-se maior proporção de defeitos ósseos nos terços médios, equivalendo a 411 (76%) terços médios concordantes entre os avaliadores do total de 540 avaliados, embora não estatisticamente significante ($p<0,05$), pela distribuição uniforme. O terço apical apresentou melhores condições e a maior representatividade de CO regular e espessa. A CO crítica foi mais observada no terço cervical dos incisivos centrais inferiores (ICI) e incisivos laterais inferiores (ILI); no médio do canino superior (CS) e ILI; e no apical em ICI e canino inferior (CI). Os incisivos centrais superiores (ICS) e incisivos laterais superiores (ILS) apresentaram menor CO quando estavam mais verticalizados, repetindo-se principalmente nos terços médios e apicais com a maior retrusão dos ICS. A maior vestibularização dos incisivos superiores estava associada à menor CO nos terços cervicais dos ICI e ILI. No ICI, observou-se menor CO no cervical quando os incisivos inferiores estavam mais verticalizados e retraídos. Sendo assim, maior cuidado deve ser dado na avaliação dos incisivos inferiores, uma vez que estes apresentaram a pior condição de CO e essa situação é ainda mais agravada em dentes mais verticalizados, tendo o padrão esquelético de classe III a maior proporção de CO crítica dentre as demais.



**Palavras-chave**: Diagnóstico por imagem. Tomografia Computadorizada de Feixe Cônico. Perda do osso alveolar. Maloclusão. Incisivo.

LESSA, Anne Maria Guimarães. Tomographic evaluation of bone coverage in different types of skeletal pattern and incisors inclination. 2016. Thesis (Master Dissertation). Dental School, Federal University of Bahia, Salvador, 2016.


## *ABSTRACT*

*The study of dental support structure plays an important role in the dental planning of individuals with emphasis on bone coverage (BC). It is possible that the skeletal pattern and the inclination of the incisors are related to this BC and has been shown that the evaluation of this by Beam Computed Tomography (CBCT) is an auxiliary diagnostic tool. The aim of this study was to correlate the diagnostic BC with skeletal pattern and the inclination of the incisors. To this end, a convenience sample with CT scans of selected individuals undergoing orthodontic treatment and exclusion criteria applied to obtain the final sample was used. The skeletal pattern was determined by ANB and the Wits analysis and the inclination of the incisors through 1.NA, 1-NA, 1.NB and 1-NB measures and interincisal angle (1:1). Two trained examiners analyzed and classified the BC in 15 individuals in each of the three skeletal pattern in each third of anterior teeth as critical, slender, regular or thick. There was agreement between the condition of individuals classified by the ANB and Wits, as both have better BC condition in skeletal pattern of Class II and lower BC in classes I and III, with a less serious condition in class I evaluated at Wits. In the universe of this sample was realized higher proportion of bone defects in the middle thirds, equivalent to 411 (76%) agreement middle thirds between the examiners of the total of 540, although not statistically significant ($p < 0.05$), by the uniform distribution. The apical third showed best conditions and greater proportion of regular and thick BC. Critical BC was more observed in the cervical third of the lower central incisors (LCI) and lower lateral incisors (LLI); in the middle of the upper canine (UC) and LLI; and apical in LCI and lower canine (LC). The upper central incisors (UCI) and upper lateral incisors (ULI) have lower BC when they are more vertical, repeating mainly in the middle and apical thirds. The great proclination of the upper incisors is associated to less BC in the LCI and LLI cervical third. ICI had a lower BC in the cervical when the lower incisors were more vertical and retracted. Thus, greater care must be given in the lower incisors, since they had a worse BC condition and more aggravated for increased vertical position, it had found higher proportion of critical BC in skeletal pattern of class III.*



***Keywords:*** *Diagnostic imaging. Cone-Beam Computed Tomography. Alveolar Bone Loss. Malocclusion. Incisors.*

## LISTA DE FIGURA


| | | |
|---|---|---|
| **Figura 1** | Imagem esquemática dos pontos cefalométricos. 1- SNB. 2- SNA. 3- ANB. | 27 |
| **Figura 2** | Imagem esquemática da análise de Wits. Ponto A indica a projeção do ponto maior profundidade da maxila e da mandíbula até o plano oclusal funcional, AO e BO, respectivamente. | 28 |
| **Figura 3** | Imagem esquemática de Gandini et al. (2005) das medidas utilizadas. A) 1.NA B) 1.NB C) 1-NA D) 1-NB E) 1:1. | 31 |
| **Figura 4** | Imagem ilustrativa dos estágios de maturação das vértebras cervicais de acordo com o método modificado por Baccetti et al. (2005). | 40 |
| **Figura 5** | Imagem da tela do programa ilustrando a individualização do dente 11 para avaliação simultânea nas reconstruções parassagital e axial. Posicionamento do dente no seu longo eixo. | 42 |
| **Figura 6** | Imagens tomográficas de feixe cônico parassagitais demonstrando a sequência utilizada para mensurar e dividir os terços da raiz. (A) Construção de uma linha perpendicular ao longo eixo do dente e transferência dessa linha para a JCE; (B) Mensuração da distância da JCE até a COA; (C) Mensuração do comprimento total da raiz a partir da JCE; (D) Divisão dos terços. | 42 |
| **Figura 7** | Avaliação da CO na unidade 13 nas reconstruções parassagital e axial. Na reconstrução parassagital não é possível observar a fenestração presente no terço médio (A), entretanto na axial é detectado o defeito ósseo (B), o qual é possível observar durante a varredura completa dos terços pelo corte axial (C). | 43 |
| **Figura 8** | Comparação da cobertura óssea crítica analisada pelos dois avaliadores entre os terços e os padrões esqueléticos segundo o ANB. | 49 |
| **Figura 9** | Comparação das coberturas ósseas mais expressivas quando analisados os resultados dos terços cervical e médio nos padrões esqueléticos (ANB) pelo avaliador 1. Valores-p obtidos no teste de Cochran, Mantel e Haenszel para igualdade de escores entre classes. | 50 |

**Figura 10** Comparação das coberturas ósseas mais expressivas quando analisados os resultados dos terços apicais nos padrões esqueléticos (ANB) pelo avaliador 1. Valores-p obtidos no teste de Cochran, Mantel e Haenszel para igualdade de escores entre classes. 51

**Figura 11** Comparação das coberturas ósseas mais expressivas quando analisados os resultados do terço cervical nos padrões esqueléticos (ANB) pelo avaliador 2. Valores-p obtidos no teste de Cochran, Mantel e Haenszel para igualdade de escores entre classes. 51

**Figura 12** Comparação das coberturas ósseas mais expressivas quando analisados os resultados dos terços apicais nos padrões esqueléticos (ANB) pelo avaliador 2. Valores-p obtidos no teste de Cochran, Mantel e Haenszel para igualdade de escores entre classes. 52

**Figura 13** Médias (desvios padrão, intervalos de confiança da média (95%), valor-p análise de variância e teste de Tukey-Kramer para comparações múltiplas de médias dos escores de cobertura óssea nos padrões esqueléticos (ANB) nos estratos e variáveis analisadas. Barras com letras iguais indicam médias que não diferem significativamente entre si no nível de significância de 5%. 55

**Figura 14** Médias (desvios padrão, intervalos de confiança da média (95%), valor-p análise de variância e teste de Tukey-Kramer para comparações múltiplas de médias da medida JCE-COA nos padrões esqueléticos (ANB) nos estratos e variáveis analisadas. Barras com letras iguais indicam médias que não diferem significativamente entre si no nível de significância de 5%. 56

**Figura 15** Comparação das coberturas ósseas quando analisados os resultados do terço apical nos padrões esqueléticos (Wits) pelo avaliador 1. Valores-p obtidos no teste de Cochran, Mantel e Haenszel para igualdade de escores entre classes. 56

**Figura 16** Comparação das coberturas ósseas quando analisados os resultados do terço apical nos padrões esqueléticos (Wits) pelo avaliador 2 nos estratos significativos. Valores-p obtidos no teste de Cochran, Mantel e Haenszel para igualdade de escores entre classes. 57

**Figura 17** Comparação das coberturas ósseas quando analisados os resultados dos terços médio e cervical nos padrões esqueléticos (Wits) pelo avaliador 2. Valores-p obtidos no teste de Cochran, Mantel e Haenszel para igualdade de escores entre classes. 58

**Figura 18** Médias (desvios padrão, intervalos de confiança da média (95%), valor-p análise de variância e teste para comparações múltiplas de médias de Tukey-Kramer para comparação das coberturas ósseas nos padrões esqueléticos (Wits) nos estratos e variáveis analisadas. Barras com letras iguais indicam médias que não diferem significativamente entre si no nível de significância de 5%. 59

## LISTA DE QUADRO


| | | |
|---|---|---|
| **Quadro 1** | Protocolos de aquisição da imagem do aparelho i-CAT segundo TORRES et al. (2010). | 36 |
| **Quadro 2** | Dados da amostra: padrão esquelético, número de indivíduos, dentes e terços avaliados, sexo e variação de idade. | 37 |
| **Quadro 3** | Classificação do padrão esquelético pela análise de Steiner e valores normais segundo Tweed (1966). | 38 |
| **Quadro 4** | Classificação do padrão esquelético pela análise de Wits e valores normais. | 38 |
| **Quadro 5** | Medidas utilizadas para mensurar a inclinação dos incisivos e valores normais. | 39 |
| **Quadro 6** | Características do monitor utilizado na pesquisa. | 41 |
| **Quadro 7** | Classificação modificada utilizada por Ferreira et al. (2013) para registrar a condição da cobertura óssea avaliada nas imagens tomográficas. | 44 |

## LISTA DE TABELA


| | | |
|---|---|---|
| **Tabela 1** | Frequência (porcentagem) das classes e teste de Qui-quadrado para igualdade de proporções. | 46 |
| **Tabela 2** | Coeficiente Kappa Ponderado de Cohen e estatísticas relacionadas á sua interpretação. | 47 |
| **Tabela 3** | Coeficiente de correlação intraclasse para avaliação da concordância intra-avaliadores na obtenção da medida (JCE à COA). | 48 |
| **Tabela 4** | Frequência (porcentagem) de respostas apontadas pelos dois avaliadores e teste de Qui-quadrado de razão de verossimilhança para ausência de associação da cobertura óssea nos terços. | 48 |
| **Tabela 5** | Coeficiente Kappa Ponderado de Cohen e estatísticas relacionadas à sua interpretação. | 49 |
| **Tabela 6** | Médias, desvios padrão, limites dos intervalos de confiança (95%) e teste de Tukey-Kramer para comparação das médias. | 53 |
| **Tabela 7** | Coeficiente de correlação de Spearman e teste para hipótese de ausência de associação entre as variáveis. | 60 |
| **Tabela 8** | Médias, desvios padrão, limites dos intervalos de confiança (95%) e teste de Tukey-Kramer para comparação das médias de inclinação dos incisivos nos padrões esqueléticos ANB. | 62 |
| **Tabela 9** | Médias, desvios padrão, limites dos intervalos de confiança (95%) e teste de Tukey-Kramer para comparação das médias de inclinação dos incisivos nos padrões esqueléticos Wits. | 62 |

## LISTA DE ABREVIATURA OU SIGLAS

| | |
|---|---|
| **1.NA** | Ângulo formado pela intersecção do longo eixo do incisivo superior com a linha NA |
| **1.NB** | Ângulo formado pela intersecção do longo eixo do incisivo inferior com a linha NB |
| **1:1** | Ângulo interincisal: formado entre os longos eixos dos incisivos centrais superiores e inferiores |
| **1-NA** | Distância da parte mais anterior dos incisivos superiores até a linha NA |
| **1-NB** | Distância da parte mais anterior dos incisivos inferiores até a linha NB |
| **2D** | Bidimensional |
| **3D** | Tridimensional |
| **ANB** | Diferença entre os ângulos SNA e SNB |
| **AO** | Intersecção entre o ponto de maior profundidade da maxila e o plano oclusal |
| **ATM** | Articulação Temporomandibular |
| **BO** | Intersecção entre o ponto de maior profundidade da mandíbula e o plano oclusal |
| **CI** | Canino inferior |
| **CO** | Cobertura óssea |
| **COA** | Crista Óssea Alveolar |
| *CS* | Estágio de maturação da vértebra cervical |
| **CS** | Canino superior |
| **FOUFBA** | Faculdade de Odontologia da Universidade Federal da Bahia |
| **FOV** | Campo de visão (*Fields of view*) |
| **ICI** | Incisivo central inferior |
| **ICS** | Incisivo central superior |
| **JCE** | Junção cementoesmalte |
| **KVp** | Quilovoltagem |
| **Mas** | Miliamperagem |
| **mm** | Milímetros |
| **MVC** | Maturação da Vértebra Cervical |
| **mμ** | Micrômetros |

| | |
|---|---|
| **PA** | Pensilvânia |
| **SNA** | Ângulo formado entre os pontos sela, násio e o ponto de maior profundidade da maxila |
| **SNB** | Ângulo formado entre os pontos sela, násio e o ponto de maior profundidade da mandíbula |
| **TC** | Tomografia Computadorizada |
| **TCFC** | Tomografia Computadorizada de Feixe Cônico |
| **TCFL** | Tomografia Computadorizada de Feixe em Leque |
| **UFBA** | Universidade Federal da Bahia |
| **US** | United State (Estados Unidos) |
| ***Voxel*** | Elemento de volume |
| **µSv** | Unidade microSievert |

# SUMÁRIO


**1 INTRODUÇÃO**..... 16

**2 REVISÃO DE LITERATURA**

2.1 Tomografia Computadorizada..... 18

2.2 Tomografia Computadorizada de Feixe Cônico..... 19

2.3 Cobertura Óssea..... 20

2.4 Padrão esquelético..... 25

2.5 Inclinação dos Incisivos..... 30

2.6 Análise do Crescimento..... 32

**3 OBJETIVO**..... 35

**4 METODOLOGIA DA PESQUISA**

4.1 Amostra..... 36

4.2 Avaliação do padrão esquelético..... 37

4.2.1 Análise de Steiner..... 37

4.2.2 Análise de Wits..... 38

4.3 Avaliação da inclinação dos incisivos..... 39

4.4 Análise do crescimento..... 40

4.5 Leitura da cobertura óssea das imagens..... 40

4.6 Testes estatísticos..... 44

**5 RESULTADOS**..... 46

5.1 Cobertura óssea *versus* padrão esquelético

5.1.1 ANB..... 49

5.1.2 Wits..... 56

5.2 Correlação entre inclinação dos incisivos e cobertura óssea..... 59

5.3 Correlação entre a inclinação dos incisivos e o padrão esquelético..... 61

**6 DISCUSSÃO**..... 64

**7 CONCLUSÃO**..... 69

**REFERÊNCIAS**..... 70

**ANEXOS**

Anexo A – Comprovante de aprovação do projeto..... 82

Anexo B – Autorização de coleta de dados..... 83

Anexo C – Autorização de coleta de dados ..... 84

Anexo D – Critério para interpretação do coeficiente Kappa de Cohen. 85

**APÊNDICES**

Apêndice A..... 86
Apêndice B..... 87
Apêndice C..... 88
Apêndice D..... 89
Apêndice E ..... 90
Apêndice F..... 90
Apêndice G..... 91
Apêndice H..... 92
Apêndice I..... 93

# 1 INTRODUÇÃO

A correta avaliação da cobertura óssea (CO) é imprescindível no diagnóstico e planejamento do tratamento a ser instituído nas diversas especialidades da Odontologia. Seja na Periodontia, Implantodontia, Cirurgia, Ortodontia ou Endodontia, o sucesso do tratamento dependerá de uma análise minuciosa e algumas vezes subjetiva.

Nas áreas isoladas nas quais a raiz é desnuda de osso e a superfície radicular é recoberta apenas pela gengiva, mas o osso marginal ainda está intacto, o defeito ósseo é denominado fenestração. Quando as áreas desnudas estendem-se até o osso marginal, o defeito é chamado de deiscência. Cerca de 20% dos dentes são acometidos por esses defeitos ósseos, os quais envolvem mais comumente a face vestibular e dentes anteriores, e geralmente são bilaterais. A etiologia não é totalmente esclarecida, mas acredita-se que contornos proeminentes das raízes, dentes mal posicionados e protrusão labial das raízes associada a uma cortical fina podem constituir fatores predisponentes (NEWMAN et al., 2012).

O diagnóstico clínico de defeitos ósseos ainda é limitado devido ao recobrimento gengival, sendo, então, necessários exames complementares. Entretanto, as radiografias periapicais, utilizadas como método tradicional de avaliação da condição óssea na Periodontia, não indicam a morfologia interna, profundidade dos defeitos ósseos ou a extensão do envolvimento das faces vestibular e lingual (GARIB et al., 2010; NEWMAN et al., 2012).

Com o desenvolvimento da Tomografia Computadorizada (TC), esse exame passou a ser utilizado para avaliação tridimensional (3D) das estruturas craniofaciais, revelando informações sobre tamanho, forma e textura (MARINHO, 2010; VASCONCELOS et al., 2012). A TC tornou-se um meio amplamente disponível para diagnóstico na cabeça e pescoço (FUCHS et al., 2000) e vários procedimentos cirúrgicos orais (STRATEMANN et al., 2008). Neste contexto, a Tomografia Computadorizada de Feixe Cônico (TCFC) surge como método de escolha para avaliação da CO, pois permite a visualização tridimensional do defeito, além de apresentar menores doses de radiação (LUDLOW et al., 2008; KOIVISTO et al., 2014), melhor resolução de imagem (SWENNEN et al., 2006) e menor custo comparado à TC (EVANGELISTA et al., 2010). Diversos estudos mostraram que a

TCFC é capaz de registrar, relacionar e mensurar minuciosos defeitos ósseos localizados na superfície vestibular dos dentes anteriores (EVANGELISTA et al., 2010; BRAUT et al., 2011; NAHM et al., 2012; YAGCI et al., 2012; KAMBUROĞLU et al., 2014).

Dado que o controle da movimentação de dentes anteriores é muito importante durante o tratamento ortodôntico, um desafio biológico surge, visto que os pacientes com CO alveolar fina ou com graves discrepâncias esqueléticas são propensos a apresentar perda óssea iatrogênica grave (HANDELMAN et al., 1996; NAHM et al., 2012).

A relação entre a CO alveolar e a angulação dos dentes foi avaliada através da TCFC e alguns autores encontraram menor espessura em dentes anteriores superiores, cuja etiologia está relacionada com a angulação substancial destes dentes (HAN et al., 2011; ARIEF et al., 2013; ZHOU et al., 2013; WANG et al., 2014). Entretanto, os trabalhos que relacionam o diagnóstico de CO com o padrão esquelético e a inclinação dos incisivos ainda são incipientes. O objetivo deste trabalho foi correlacionar a CO vestibular dos dentes anteriores com o padrão esquelético e com a inclinação dos incisivos por meio de imagens por TCFC. A hipótese testada defende que o padrão esquelético e a inclinação dos incisivos apresentam correlação com a espessura da CO.

# 2 REVISÃO DE LITERATURA

## 2.1 TOMOGRAFIA COMPUTADORIZADA

Em 1967, o inglês Godfrey Hounsfield (HOUNSFIELD et al., 1973) juntamente ao norte-americano Comark, desenvolveram a Tomografia Computadorizada (TC), feito que lhes concedeu o prêmio Nobel de Medicina de 1979 (PAPAIZ et al., 1998; PARKS et al., 2000). Caracterizada como um método para diagnóstico por imagem, a TC utiliza a radiação x e permite a reprodução de uma secção do corpo humano em qualquer plano. Diferentemente das radiografias convencionais, que projetam em um só plano todas as estruturas atravessadas pelos raios X, a TC evidencia as relações estruturais em profundidade, mostrando imagens do corpo humano em “fatias”. A TC permite enxergar todas as estruturas em camadas, principalmente os tecidos mineralizados, com excelente definição, permitindo a delimitação de irregularidades tridimensionalmente (PAPAIZ et al., 1998; PARKS et al., 2000).

A TC tem sido aperfeiçoada ao longo dos anos e vem trazendo inúmeros benefícios científicos, acadêmicos e clínicos. Os aparelhos de TC passaram, nos últimos 25 anos, por grande desenvolvimento e atualmente existem detectores helicoidais *multislice*. A denominada Tomografia Computadorizada de Feixe em Leque (TCFL), derivada do inglês *Multislice Spiral Computer Tomography – MSCT*, é capaz de produzir imagens de corpo inteiro em alta resolução, cujo volume permite a reconstrução multiplanar, visão tridimensional e menor número de artefatos (ARAÚJO et al., 2014). Um dos mais importantes avanços técnicos foi o ganho de tempo usando protocolos predefinidos de verificação e parâmetros padronizados de varredura (KULAMA, 2004). Atualmente, a TC alcançou sua sexta geração, tendo como produto os tomógrafos *multislice* que apresentam mais de 250 canais.

Por apresentar elevada definição e sensibilidade, as imagens provenientes da TCFL permitem a detecção dos locais com deiscências e fenestrações ósseas periodontais (FUHRMANN et al., 1995; FUHRMANN et al., 1997; GARIB et al., 2010). Anteriormente ao advento da TCFL, esforços para definir a repercussão da movimentação dentária sobre as tábuas ósseas vestibular e lingual concentraram-se em estudos em animais (STEINER et al., 1981) e estudos com radiografias convencionais (MULIE et al., 1976).

O diagnóstico por imagem tridimensional através da TCFL tem sido extensivamente utilizado na área médica. Entretanto, a TCFL não foi amplamente difundida na área da Odontologia, apesar de todos os avanços ao longo dos anos (PARKS et al., 2000). Embora seja utilizada para melhor diagnóstico em diversos procedimentos realizados na região de cabeça e pescoço (SARMENT et al., 2003), existem limitações, como a necessidade de local ideal para ser instalado, sendo necessária uma base hospitalar, a dose de radiação relativamente maior e o alto custo deste equipamento, que impedem sua aplicação na rotina odontológica (PINSKY et al., 2006).

## 2.2 TOMOGRAFIA COMPUTADORIZADA DE FEIXE CÔNICO

Ainda considerada recente, a Tomografia Computadorizada de Feixe Cônico (TCFC) teve os primeiros relatos literários de seu uso na Odontologia ao final da década de noventa. Esta nova tecnologia destaca como pioneiros os italianos da Universidade de Verona que, em 1998, apresentaram os resultados preliminares de um novo aparelho de TC para imagens odontológicas, baseado na técnica do feixe em forma de cone (*cone beam technique*), batizado como NewTom-9000. Reportaram a alta acurácia das imagens, assim como dose de radiação equivalente a 1/6 da liberada pela TCFL. Previamente, a técnica do feixe cônico já era utilizada para propósitos distintos: radioterapia, imaginologia vascular e microtomografia de pequenos espécimes com aplicabilidade biomédica ou industrial (MOZZO et al., 1998).

A TCFC usa feixes de raios X em um formato cônico centrados num sensor bidimensional (2D) para digitalizar em uma rotação de 180 a 360 graus em torno da cabeça do paciente, a fim de adquirir os dados do volume completo. Sistemas de TCFC oferecem sensores de diferentes tipos, campos de visão (FOVs) e as configurações de exposição. Além disso, a TCFC permite a obtenção de imagens da cabeça do paciente em 3D e armazena em um conjunto de dados sem superposição de estruturas anatômicas e permite ampliação. Estes dados da TCFC podem ser visualizados em formas diferentes, tais como em cortes multiplanares, imagens panorâmicas reformatadas e em criação automática de uma imagem de superfície 3D. As desvantagens associadas com a TCFC odontológica incluem radiação de dispersão, dinâmica gama limitada, poucos detalhes de tecidos moles e artefatos de

feixe de endurecimento causados por materiais de implantes e utilizados para tratamento dentário (SCARFE et al., 2008, 2010, 2012; KAMBUROĞLU et al., 2015).

A TCFC é uma técnica de imagem da região dentomaxilofacial, que potencialmente fornece à Odontologia uma ferramenta prática não invasiva com reconstrução 3D de dentes e das estruturas circundantes. Além disso, o clínico também pode visualizar características morfológicas de patologias a partir de diferentes reconstruções (DE PAULA-SILVA et al., 2009). Introduzida inicialmente por seu papel indispensável na área da Implantodontia, a TCFC também está associada, nos dias atuais, ao diagnóstico de CO alveolar nas principais áreas da Odontologia (TYNDALL et al., 2008; ZOLLER et al., 2008; TETRADIS et al., 2010).

Atualmente, a TC, especificamente a TCFC, é o único método que permite a análise das superfícies vestibular e lingual e a melhor visualização da morfologia do defeito ósseo (VASCONCELOS et al., 2012; FERREIRA et al., 2013; DE ALMEIDA et al., 2014).

## 2.3 COBERTURA ÓSSEA

Para que seja feito um correto planejamento do tratamento nas diversas especialidades da Odontologia, é necessária a análise da presença de defeitos ósseos previamente à aplicação desses tratamentos (TYNDALL et al., 2008; ZOLLER et al., 2008; TETRADIS et al., 2010).

Os defeitos ósseos alveolares podem ser classificados em deiscência, geralmente acompanhada clinicamente por recessão gengival (RICHMAN et al., 2011), e fenestração. Deiscência é um defeito que resulta na redução da margem da crista óssea e no aumento da distância entre a junção cemento-esmalte (JCE) e a crista óssea alveolar (COA) vestibular ou lingual (WATSON et al., 1980). Fenestrações equivalem a uma interrupção na continuidade do osso alveolar vestibular ou lingual, sendo, portanto, áreas isoladas em que a raiz é despida de osso e a superfície radicular é apenas coberta pelo periósteo e gengiva sobrejacente (KOKE et al., 2003; GARIB et al., 2010).

De Toledo et al. (2008) avaliaram a perda óssea periodontal radiográfica e a definiram como leve a partir de 3mm, já que a distância entre a JCE e a COA é considerada normal até 2mm (GJERMO et al., 1984; AASS et al., 1994). Mendonça

(2007) analisou a distância da JCE à COA em crianças e adolescentes e encontrou maiores resultados, estatisticamente significantes, para a maxila, quando comparados com a mandíbula. No entanto, Gomes Filho et al. (2004) avaliaram a distância da JCE-COA em imagem radiográfica digitalizada e encontraram resultados médios maiores na região de mandíbula. Mas, já em outro estudo, os autores não registraram diferença estatisticamente significante entre a maxila e a mandíbula para os sítios avaliados (OLIVEIRA et al., 2009).

Diversos estudos demonstraram que, em região anterior de maxila, a CO presente possui espessura delgada, com média entre 0,5mm e 0,7mm. Há maior tendência à diminuição da espessura partindo dos dentes posteriores, primeiros pré-molares, em direção às posições dentárias mais anteriores, incisivos centrais. Além disso, a idade também influencia a espessura da superfície óssea, pois há menor CO em indivíduos mais velhos (BRAUT et al., 2011; HAN et al., 2011; ARIEF et al., 2013).

Além da extensa utilização da TCFC na Implantodontia para planejamento prévio à colocação de implantes e localização de defeitos peri-implantares (GUERRERO et al., 2006; ORENTLICHER et al., 2011; BENAVIDES et al., 2012; KAMBUROĞLU et al., 2014), o diagnóstico por imagem tomográfica é muito importante nas demais especialidades, como na análise da CO necessária para a movimentação ortodôntica (FARMAN et al., 2006; MOREIRA et al., 2009; FAYED et al., 2010; SWASTY et al., 2011; LARSON, 2012); no diagnóstico de patologias, cistos, tumores ou infecções nos maxilares (CEVIDANES et al., 2011); na análise da proximidade do nervo mandibular (KAMRUN et al., 2013), bem como no reconhecimento espacial de dentes inclusos e impactados (GUERRERO et al., 2006) e na remoção cirúrgica (MIRACLE et al., 2009; CEVIDANES et al., 2011; ALQERBAN et al., 2013); na visualização tridimensional dos canais radiculares e ápices, além de auxiliar nas cirurgias endodônticas (LOFTHAG-HANSEN et al., 2007; NEELAKANTAN et al., 2010; JAJU, 2013); na visualização morfológica de defeitos ósseos nas superfícies vestibular e lingual/palatina e dos resultados da terapia periodontal regenerativa (VANDENBERGHE et al., 2007); na Odontopediatria e em pacientes especiais para detecção de cáries (BJERKLIN et al., 2006; HAITER-NETO et al., 2008); no tratamento de disfunções da articulação temporomandibular

(TSIKLAKIS et al., 2004; DE BOER et al., 2014); bem como na Odontologia forense (SHI et al., 2007).

A percepção das imagens adquiridas usando TCFC na avaliação de perda óssea alveolar e defeitos ósseos periodontais pode levar a uma nova abordagem na avaliação de pacientes com doença periodontal e provar ser um excelente recurso ao decidir sobre a terapia mais adequada. Ao comparar as radiografias periapicais com a TCFC para o diagnóstico da altura, profundidade e extensão de defeitos, esse exame imaginológico demonstrou ser uma excelente ferramenta diagnóstica (VASCONCELOS et al., 2012). Além disso, De Almeida et al. (2014) demonstraram que a TCFC apresenta desempenho superior às radiografias periapicais na detecção de defeitos ósseos periodontais e perda óssea alveolar, principalmente no diagnóstico de defeitos de 1, 2 ou 3 paredes, crateras e lesões de furca.

Timock et al. (2011) investigaram, a partir de cabeças embalsamadas de cadáveres, a acurácia das mensurações de altura e espessura ósseas alveolares vestibulares derivadas da TCFC. O protocolo utilizado no estudo foi capaz de avaliar quantitativamente a altura e espessura do osso vestibular com alta precisão e exatidão. Comparando-se os dois conjuntos de medidas da TCFC, a altura óssea vestibular teve maior confiabilidade e concordância com as medidas diretas do que as de espessura do osso vestibular (TIMOCK et al., 2011).

Os protocolos para a imagem por TCFC envolvem múltiplas configurações de aquisição que influenciam a qualidade da imagem e dose de radiação eficaz, como o número de projeção de imagens (BROWN et al., 2009), o tamanho do campo de visão (FOV), a duração do exame e o tamanho do *voxel* (LUDLOW et al., 2006). Cook et al. (2015), para verificar a confiança da caracterização de dimensões do osso alveolar vestibular usando diferentes configurações de aquisição, encontraram acurácia diagnóstica comparável, incluindo as imagens de projeção de 619 *versus* 169, 360° *versus* 180° arcos de rotação, 26,9 segundos *versus* 4,8 segundos de tempo de verificação, e tamanho do *voxel* de 0,2mm *versus* 0,3mm. Além disso, ao quantificar a altura e espessura do osso alveolar e verificar a semelhança nos resultados emparelhados em comparação com os maiores escaneamentos, houve redução no tempo de varredura e, consequentemente, redução da dose eficaz de radiação, favorecendo o uso de varreduras mais curtas, a menos que seja

indispensável maior resolução de imagem por outras finalidades (COOK et al., 2015).

No estudo de Ferreira et al. (2013), ao avaliarem a CO da superfície vestibular dos dentes anteriores de crânios secos, através de reconstruções parassagitais e axiais, os autores concluíram que o exame por TCFC é capaz de diagnosticar até mesmo pequenos defeitos ósseos vestibulares, mas que, para melhor avaliação e maior acurácia diagnóstica, devem ser utilizadas ambas as reconstruções e lidas as imagens simultaneamente. Por outro lado, a presença de tecidos moles, bem como o tamanho diferente do *voxel,* afeta a precisão dos dados encontrados nos estudos. Patcas et al. (2012), ao avaliarem a acurácia da TCFC com duas resoluções de *voxel*, 0,125mm e 0,4mm, a partir de imagens coletadas de cabeças intactas de cadáveres, comprovaram a confiabilidade da TCFC em medidas anatômicas, sendo, portanto, um instrumento adequado para medições lineares. No entanto, mesmo o protocolo do *voxel* 0,125mm não descreve o osso alveolar que recobre a superfície vestibular como presente e delgado, ocorrendo o risco de superestimar fenestrações e deiscências (PATCAS et al., 2012).

Tanto a TCFC como a TC poderão trazer inúmeros benefícios no diagnóstico, planejamento e simulação de tratamentos, desenvolvimento de tecnologias futuras e novas abordagens de pesquisa. Porém, por uma questão de custo e logística, a TCFC tem demonstrado um potencial maior para sua utilização como ferramenta de diagnóstico em Ortodontia, tendo em vista a possibilidade de visualização 3D detalhada da anatomia craniofacial, por exemplo, da inserção radicular, da articulação temporomandibular (ATM) e das vias aéreas, assim como a possibilidade de o planejamento virtual alterar o plano de tratamento quando comparado ao diagnóstico obtido através da documentação convencional bidimensional (NETO et al., 2010).

A relação custo-benefício na utilização da TCFC como rotina em Ortodontia deve levar em conta a dose de radiação empregada, em que o princípio ALARA (*as low as reasonable achievable*) pode ser aplicado, além da necessidade de um novo aprendizado e ferramentas de programa. A responsabilidade legal e ética sobre a avaliação das imagens é outro aspecto a ser colocado na balança. Porém, as muitas vantagens que a utilização da TCFC pode proporcionar na prática clínica sugerem

sua utilização de forma mais rotineira no futuro, na medida em que o acesso ao exame for sendo facilitado (ACCORSI et al., 2011).

A movimentação ortodôntica é conseguida através de eventos biológicos na remodelação óssea (reabsorção e aposição) do processo alveolar, que suporta os dentes com envolvimento das raízes (REITAN et al., 1994). Desde que a reabsorção óssea ocorra na direção do movimento dos dentes, o volume do osso alveolar reduzido, por vezes, com espessura mínima e às vezes até inexistente, é um fator agravante para tratamento ortodôntico (HANDELMAN et al., 1996).

Em estudo, ao verificar nas imagens tomográficas a diferença na espessura do osso alveolar, perda óssea ou a incidência de fenestrações nos incisivos superiores e inferiores em indivíduos com padrão esquelético de classe I e biprotrusão, antes do tratamento ortodôntico, os autores encontraram resultados que confirmaram o suporte periodontal deficiente dos incisivos e grande perda óssea alveolar, mesmo antes do início do tratamento ortodôntico (NAHM et al., 2012).

Yagci et al. (2012) compararam a presença de deiscências e fenestrações nos três padrões esqueléticos através da TCFC. Nesse trabalho, os indivíduos com padrão esquelético de classe II tiveram maior prevalência de fenestrações do que a classe III e classe I. No entanto, não houve diferença significativa para a incidência de deiscência. Embora as fenestrações tenham apresentado maior prevalência na maxila, foi encontrado maior número de deiscência na mandíbula para todos os grupos. Os dentes mais acometidos com fenestrações na maxila foram os primeiros pré-molares e os primeiros molares em todos os grupos investigados. Contudo, foi observada maior frequência de deiscência nos incisivos inferiores (YAGCI et al., 2012).

Essa cobertura de osso alveolar é um fator crítico na produção de prognóstico de tratamentos dentários, tal como implantes dentários. A colocação de implantes numa posição 3D correta é a chave para um resultado estético do tratamento, independentemente do sistema de implante utilizado. Estabilidade em longo prazo, incluindo as margens gengivais harmoniosas ao redor de implantes e dentes adjacentes, pode ser garantida pela CO vestibular com largura e altura suficientes. Ao conhecer a espessura de CO mínima necessária, também é possível prever o resultado do tratamento ortodôntico e reduzir a taxa de falha deste (ARIEF et al.,

2013). Neste contexto, Han et al. (2011) verificaram que a espessura da superfície óssea vestibular é mais fina na crista alveolar do ICS e nos incisivos central e lateral inferiores. Além disso, encontraram uma espessura da superfície vestibular dos dentes anterossuperiores ligeiramente maior do que a dos dentes anteriores da mandíbula; contudo, discordando de estudos anteriores, verificaram uma espessura da superfície vestibular um pouco maior do que a palatina nos dentes anterossuperiores.

Braut et al. (2011) analisaram a espessura da superfície óssea vestibular em dentes anteriores da maxila com base nas imagens por TCFC e encontraram na maioria do dentes examinados uma fina superfície óssea vestibular (<1mm), 62,9% localizados em 4mm acima da JCE (MP1) e 80,1% no terço médio da raiz (MP2). A superfície óssea espessa (≥1mm) foi encontrada em apenas 11,4% de todos os dentes examinados na MP1 e 9,8% em MP2. Houve diminuição estatisticamente significativa na espessura da superfície óssea vestibular dos primeiros pré-molares para os incisivos centrais. Portanto, tanto uma superfície óssea vestibular ausente quanto fina requer aumento do contorno simultâneo à colocação do implante por causa da reabsorção óssea fisiológica que ocorre seguinte a extração do dente. Consequentemente, a análise radiográfica da superfície óssea utilizando a TCFC antes da extração pode ser recomendada para a seleção da apropriada abordagem de tratamento (BRAUT et al., 2011).

## 2.4 PADRÃO ESQUELÉTICO

Especialmente na Ortodontia, a classificação do padrão esquelético é uma ferramenta muito útil na prática quando se quer estabelecer um posicionamento harmônico entre estruturas ósseas e dentárias ou verificar a necessidade de corrigir anomalias dentofaciais.

Após a II Guerra Mundial, a radiografia cefalométrica possibilitou aos ortodontistas medir mudanças nas posições dos dentes e dos maxilares produzidas pelo crescimento e pelo tratamento. Recentemente, sugiram as TCFC como método bastante aplicado para planejar o tratamento cirúrgico de pacientes com deformidades faciais através das reconstruções em 3D do crânio e da face (PROFFIT, 2007).

Os padrões esqueléticos levam em consideração a relação maxilomandibular com a base do crânio (STEINER et al., 1953) ou com o posicionamento dentário (JACOBSON et al., 1975). Assim, podemos citar como equilíbrio o padrão esquelético de classe I, que se apresenta como um padrão harmonioso de crescimento entre as bases ósseas, sendo muito utilizado pelos profissionais como referência para o tratamento das demais discrepâncias de origem esquelética. Já o padrão esquelético de classe II se manifesta como um desequilíbrio no crescimento entre as bases ósseas, causado por protrusão da maxila (20% dos casos), retrusão da mandíbula ou uma combinação de ambas. A classe III esquelética apresenta maxila normal e mandíbula avançada ou maxila recuada e mandíbula avançada ou combinação de ambas (SILVA FILHO et al., 1990; MOYERS, 1991; URSI et al., 1997).

Em 1953, Steiner apresentou a análise cefalométrica como um instrumento para facilitar o diagnóstico e o planejamento de problemas dentocraniofaciais (STEINER et al., 1953). Sua análise foi desenvolvida com base nos padrões de normalidade propostos por Thompson (THOMPSON et al., 1942), Margolis (MARGOLIS et al., 1947), Downs (DOWNS, 1948), Wylie (WYLIE, 1948) e Riedel (RIEDEL, 1952), além de outras medidas de sua própria autoria. Steiner propôs uma análise com o uso da linha SNA em vez do Plano de Frankfurt, relacionando os maxilares com a base do crânio e os dentes com suas bases ósseas (STEINER, 1959). É, portanto, uma análise de padrão orientada, bastante difundida em todo o mundo pela abrangência e simplicidade de aplicação pelo ortodontista.

O ângulo SNA, preconizado por Riedel e aproveitado por Steiner, indica a posição da maxila, no sentido anteroposterior, em relação à base anterior do crânio. Os valores aumentados ou diminuídos de 82° sugerem que a maxila está para frente ou para trás, respectivamente. Porém, mais importante que o valor isolado desta medida é sua comparação com SNB, cujo valor normal é 80°, pois através da subtração de ambos os ângulos é possível encontrar o ANB (Figura 1). Para a determinação da relação esquelética entre maxila e mandíbula, foram considerados indivíduos portadores do padrão esquelético de classe I, aqueles que apresentassem o ângulo ANB com variação de 0 a 4,5 graus; portadores do padrão esquelético de classe II, aqueles que apresentassem o ângulo ANB maior que 4,5 graus; e padrão esquelético de classe III, aqueles que apresentassem valores

menores que 0º (TWEED, 1966).

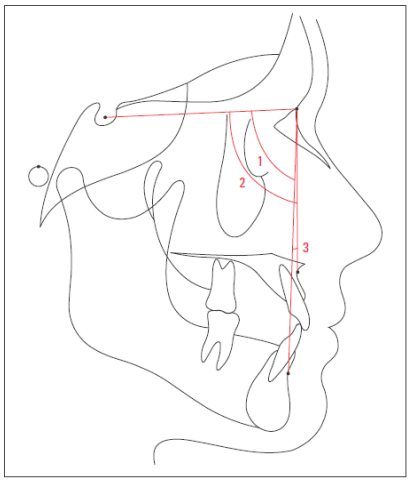


Figura 1: Imagem esquemática dos pontos cefalométricos. 1- SNB. 2- SNA. 3- ANB.

Existem algumas situações em que há desproporção das bases ósseas maxilar e mandibular. Ao se posicionarem anterior ou posteriormente em relação ao ponto násio (N), situado na sutura frontonasal, afetam a medida do ANB, mesmo que as arcadas dentárias estejam bem posicionadas entre si. Isto se deve à base do crânio ser curta ou longa. Em outras situações, ocorre a rotação dos ossos maxilares em relação à base do crânio e a leitura de ANB é errônea. A rotação anti-horária da maxila e da mandíbula produz um ANB diminuído e a rotação horária resulta em um ANB aumentado (JACOBSON et al., 1975).

Em 1975, Alex Jacobson propôs originalmente como uma maneira de transpor as limitações inerentes ao ângulo ANB como indicador de discrepância maxilomandibular, que a discrepância entre a maxila e a mandíbula fosse mensurada linearmente, através da análise de Wits. Ela é baseada nas projeções dos pontos A e B, localizados na maior profundidade da maxila e mandíbula, respectivamente, até o plano oclusal (Figura 2). Os pontos de intersecção das duas perpendiculares no plano oclusal são chamados AO e BO (JACOBSON et al., 1975). Se a posição anteroposterior da maxila e da mandíbula estiver correta, as projeções dos pontos A e B irão interceptar o plano oclusal quase no mesmo ponto. A magnitude da discrepância para a classe II pode ser estimada por quantos milímetros a projeção do ponto A está na frente da projeção do ponto B, e vice-versa para a classe III (PROFFIT, 2007).

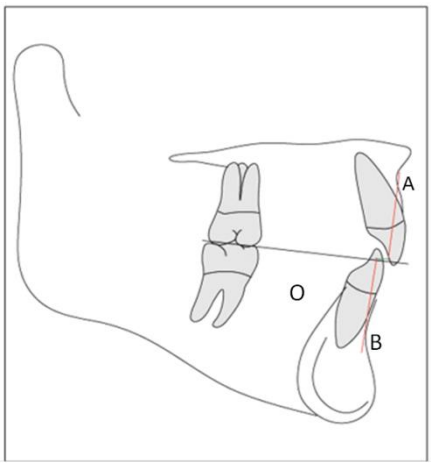


Figura 2: Imagem esquemática da análise de Wits. Ponto A indica a projeção do ponto maior profundidade da maxila e mandíbula até o plano oclusal funcional, AO e BO, respectivamente.

Em 1976, Jacobson utilizou uma amostra de 46 indivíduos adultos com oclusão excelente, sendo 21 do gênero masculino e 25 do feminino. Observou que, em média, o gênero feminino apresenta os pontos AO e BO coincidentes no plano oclusal (0mm) e no masculino o ponto BO está localizado 1mm à frente do ponto AO (-1mm), possuindo uma margem de variação de 2mm para mais ou para menos. Nos casos de classe II esquelética, o ponto BO estará posicionado bem atrás do ponto AO, leitura positiva, e nos casos de classe III esquelética, a leitura do Wits foi negativa, uma vez que o ponto BO estará à frente do ponto AO. Como o relacionamento anteroposterior entre a maxila e a mandíbula está sendo analisado através do plano oclusal, comum a ambos os arcos dentários, o valor de Wits não é afetado pelas rotações, no sentido horário ou anti-horário, dos ossos maxilares, nem pelo posicionamento do ponto N, constituindo-se, portanto, num excelente indicador da real desarmonia existente entre as bases ósseas (JACOBSON, 1976). Apesar disso, esta análise não consegue distinguir um problema de discrepância esquelética de outro de origem dentária. Uma boa proposta talvez fosse associar a análise de Wits com a de Steiner, para que uma pudesse suprir as deficiências da outra (VILELLA, 2009).

Vários sistemas de TCFC permitem reconstruções que são comparáveis com as projeções cefalométricas tradicionais (FARMAN et al., 2006). Normas cefalométricas bidimensionais não podem ser facilmente utilizadas para medições tridimensionais das estruturas craniofaciais devido às diferenças na precisão da

medição entre os dois exames (GRIBEL et al., 2011). Portanto, a TCFC oferece ferramentas para avaliação ortodôntica que possibilitam a reconstrução compatível de uma telerradiografia de perfil, dos pontos ósseos e superfícies delimitadas por ar, assim como tecidos moles da face (FARMAN et al., 2006). Quanto ao custo biológico, vinculado à exposição do paciente à radiação, deve-se analisar que o exame de TCFC pode substituir diversas tomadas radiográficas convencionais utilizadas como rotina em Ortodontia, além de agregar informações em profundidade, impossíveis de serem obtidas nos exames radiográficos convencionais (GARIB et al., 2010).

A dimensão do *voxel*, a menor unidade de imagem da TCFC, relaciona-se com a definição da imagem tomográfica. Para analisar a presença de defeitos ósseos, é necessária a obtenção de imagens de alta resolução, de boa qualidade, as quais permitem melhor visualização e análise minuciosa de todas as estruturas periodontais (BALLRICK et al., 2008; TORRES et al., 2010). Os dois tamanhos de *voxel* mais comuns usados em Ortodontia - 0,3mm e 0,4mm proporcionam menor resolução espacial do que *voxels* de tamanhos menores e devem ser escolhidos com cuidado se o objetivo é avaliar pequenas variações na espessura óssea (MOLEN, 2010).

## 2.5 INCLINAÇÃO DOS INCISIVOS

A inclinação dos incisivos é fortemente influenciada pela relação entre as bases ósseas no plano sagital, desempenhando um importante papel para se obter uma relação incisal normal, assim como mudanças na inclinação dos incisivos superiores produzem alterações significativas na oclusão posterior (OHASHI et al., 2011). O incisivo inferior realiza uma inclinação na direção contrária ao erro esquelético, ou seja, protrusão na classe II esquelética, compensando o degrau sagital positivo, e verticalização na classe III esquelética, compensando o degrau negativo existente entre a maxila e a mandíbula. Essa compensação é mais eficiente quanto mais equilibrado funcionalmente for o indivíduo (REIS et al., 2006).

Steiner (1953) determinou o posicionamento quanto à inclinação dos incisivos através de métodos matemáticos disponibilizados em uma tabela de suporte, onde, através de equações matemáticas, se determinavam as inclinações dos incisivos superiores e dos inferiores, através da estimativa final da medida ANB, que

representa a relação entre as bases ósseas. A inclinação axial dos incisivos superiores e inferiores em relação a sua base óssea foi determinada a partir do ângulo 1.NA, formado pela intersecção do longo eixo do incisivo superior com a linha NA (Figura 3A), a linha formada pelo ponto mais anterior da sutura frontonasal, ponto násio (N), e o da maxila (A). Para o 1.NB, ângulo formado pela intersecção do longo eixo do incisivo inferior com a linha NB (Figura 3B), é utilizado o ponto N e o ponto mais côncavo da mandíbula (B). Para determinar o 1-NA em mm, calcula-se a distância da parte mais anterior dos incisivos superiores até a linha NA (Figura 3C), enquanto que a distância da parte mais anterior dos incisivos inferiores até a linha NB resulta na mensuração do 1-NB em mm (Figura 3D) (STEINER, 1953, 1959; GANDINI et al., 2005).

Segundo Steiner (1953), a superfície vestibular mais anterior da coroa do incisivo superior deve estar 4mm à frente da linha NA e sua inclinação axial dever ser 22º com NA. Pelo mesmo método, avalia os incisivos inferiores em relação à linha NB, com o ponto mais anterior da coroa, o qual deve estar à frente da linha NB 4mm e sua inclinação axial deve ser 25º em relação à NB. Valores lineares e angulares aumentados equivalem, respectivamente, à maior protrusão e vestibularização desses incisivos (STEINER, 1953; 1959; VILELLA, 2009).

O ângulo interincisal (1:1) é formado entre os longos eixos dos incisivos centrais superiores e inferiores, com média de 131°, e revela a inclinação dos incisivos, mostrando o grau de protrusão destes dentes entre si (Figura 3E). Quanto menor o valor deste ângulo, maior será a inclinação axial dos incisivos. Portanto, valores pequenos são característicos das biprotrusões dentárias. Por outro lado, valores elevados geralmente são observados quando há verticalização dos incisivos centrais superiores (STEINER, 1953; VILELLA, 2009).

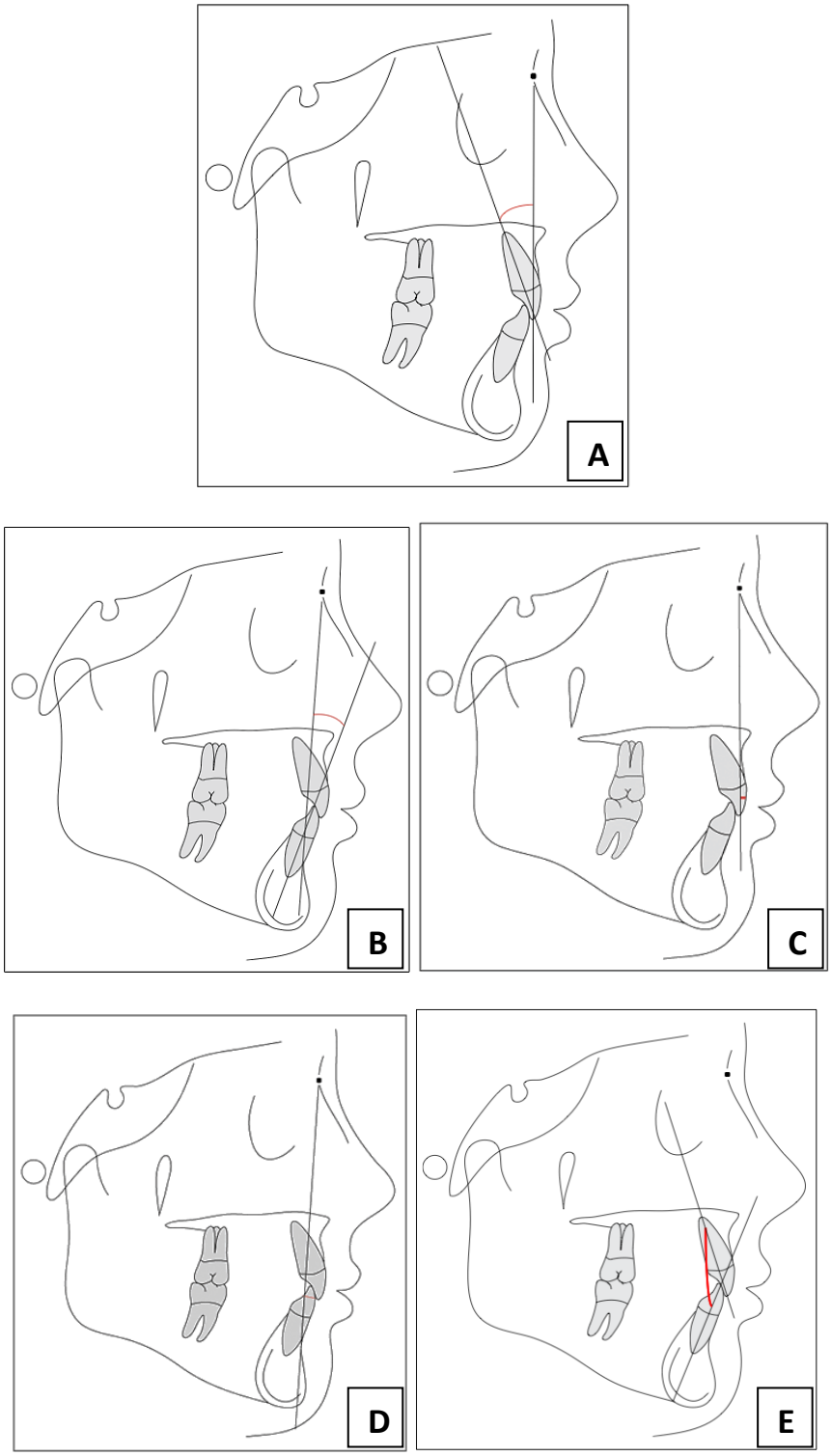


Figura 3: Imagens esquemáticas (GANDINI et al., 2005) das medidas utilizadas. A) 1.NA B) 1.NB C) 1-NA D) 1-NB E) 1:1

Relacionar o posicionamento dos dentes anteriores em sua estrutura óssea é um passo fundamental para evitar o surgimento, ou mesmo o agravamento, de

defeitos ósseos, seja na Ortodontia ou na Implantodontia. A colocação do implante na área anterior da maxila é um tratamento muito difícil devido às altas exigências estéticas do paciente e devido a uma área de anatomia desafiadora. A posição de raiz proeminente é quase sempre acompanhada por uma superfície óssea vestibular fina, frágil, que pode ser danificada durante a remoção do dente, resultando em um rebordo desdentado cuja morfologia óssea deformada exigiria o aumento para colocar o implante numa posição ideal para a restauração protética. Zhou et al. (2013) avaliaram a anatomia óssea vestibular e interproximal na região anterior da maxila através de TCFC, com o objetivo de fornecer uma base anatômica para a estética de implantes clínicos. Nesse trabalho foi investigado o efeito da protrusão maxilar e inclinação vestíbulo-lingual dos dentes na superfície óssea vestibular em chineses adultos, cujo resultado apresentou relação significativa entre eles. O osso vestibular na região anterior da maxila foi bastante fino, especialmente aos 3mm abaixo da JCE e no terço médio da raiz; o padrão do osso vestibular foi mais curvado no incisivo central, e o osso interproximal tornou-se mais largo e mais curto posteriormente. Portanto, para obter um resultado estético perfeito do implante, é necessário o aumento da superfície óssea na região anterior de maxila, na qual o implante deve ser localizado mais à superfície palatina para reduzir a reabsorção óssea vestibular e recessão gengival ou até perfuração da vestibular (ZHOU et al., 2013).

Em estudo semelhante, Arief et al. (2013) avaliaram a espessura do osso alveolar vestibular e palatino dos dentes anteriores da maxila de indivíduos e encontraram uma espessura muito fina na superfície vestibular, dentro de 2mm, e espessura aumentada na palatina. Além disso, a superfície óssea vestibular que circunda a região abaixo do ápice radicular do incisivo central superior (ICS) se apresentou mais curva e foi mais elevada que a superfície vestibular encontrada na mesma região do incisivo lateral e canino.

## 2.6 ANÁLISE DO CRESCIMENTO

É sabido que a CO é moldada com a idade, principalmente em indivíduos que ainda não ultrapassaram o crescimento puberal e por conta dessa variável é necessária a avaliação por meio de métodos tradicionais. O estado do crescimento físico varia com a idade cronológica do indivíduo e se correlaciona bem com a idade

esquelética, a qual é determinada por um nível relativo de maturação esquelética. Principalmente no planejamento do tratamento ortodôntico, é importante saber o quanto ainda resta de crescimento esquelético, e uma avaliação da idade esquelética é frequentemente necessária. Embora grande número de indicadores possa ser teoricamente utilizado, a ossificação dos ossos da mão e do punho é um excelente indicador do padrão de desenvolvimento esquelético (PROFFIT, 2007). Apesar de Ball et al. (2011) defenderem que os estágios de Maturação da Vértebra Cervical (MVC) não podem identificar com precisão o crescimento mandibular mínimo pré-púberes e, portanto, não ser possível prever o início do pico de crescimento mandibular, Cericato et al. (2015) confirmaram que a avaliação realizada pela análise dos estágios de MVC substitui, de maneira confiável, os métodos mais tradicionais.

Baccetti et al. (2005) modificaram e adaptaram a avaliação da idade esquelética baseada na vértebra cervical, como vista na radiografia cefalométrica. O método de avaliação do crescimento ou estágio maturacional do indivíduo através da MVC é composto de seis fases de maturação; estágio cervical (CS) 1 ao 6, CS1-CS6, com pico de crescimento mandibular que ocorre entre CS3 e CS4. O pico puberal não foi alcançado sem a realização de ambos CS1 e CS2. Em particular, a detecção de CS2 indica que o surto de crescimento está se aproximando, e vai começar em CS3, que é de aproximadamente 1 ano após CS2. Há um crescimento ativo e está praticamente concluído quando é atingido o CS6. O método é particularmente útil quando a maturidade esquelética tem que ser avaliada em uma simples telerradiografia, na qual são visíveis apenas a segunda (C2), terceira (C3) e quarta (C4) vértebras cervicais. Além disso, há a vantagem adicional de o estágio ser avaliado na telerradiografia de perfil, registro radiográfico utilizado rotineiramente para o diagnóstico ortodôntico e planejamento do tratamento. O uso de um indicador biológico confiável da maturidade esquelética, tal como o método de MVC, é altamente recomendado para uma ampla variedade de pesquisas e aplicações clínicas. Em ambos os estudos controlados prospectivos e retrospectivos, fases da MVC permitem ao pesquisador categorizar indivíduos a serem tratados ou não tratados para uma correspondência adequada entre biologicamente experimental e amostras de controle. Além disso, a apreciação do estágio da MVC do indivíduo permite uma definição mais precisa de amostras de precoces e tardias nos estudos

e que tiveram como objetivo determinar o papel do momento do tratamento na eficácia de diferentes protocolos de tratamento para a correção de discrepâncias esqueléticas (BACCETTI et al., 2005).

# 3 OBJETIVO

O presente trabalho teve como objetivo correlacionar a cobertura óssea vestibular dos dentes anteriores com o padrão esquelético e com a inclinação dos incisivos por meio de imagens tomográficas computadorizadas de feixe cônico.

# 4 METODOLOGIA DA PESQUISA

Este trabalho foi aprovado pelo Comitê de Ética em Pesquisa da Faculdade de Odontologia da Universidade Federal da Bahia, através do Parecer Consubstanciado nº 1.208.317, pelo registro no CONEP de CAAE 43745915.9.0000.5024 (termo em anexo A).

## 4.1 AMOSTRA

Foi utilizada uma amostra de conveniência de exames por TCFC de pacientes oriundos do banco de imagens do Centro de Ortodontia e Ortopedia Facial Professor José Édimo Soares Martins, da Faculdade de Odontologia, da Universidade Federal da Bahia (FOUFBA) e de Clínicas parceiras da FOUFBA (anexo B e C). As imagens foram obtidas no Tomógrafo i-CAT (Hatfield, *PA*) com protocolo padrão de aquisição e específico para cada *voxel* (Quadro 1) que variava entre 0,3mm e 0,4mm. Foram incluídos os indivíduos que possuíam exames por TCFC e idade acima de 16 anos e com estágio de maturação da vértebra cervical acima de 5, aos quais foram aplicados critérios de exclusão para obtenção da amostra final. As características dos indivíduos selecionados com exame tomográfico estão expostos no Quadro 2. Dessa amostra foram excluídas imagens de indivíduos que já foram ou estavam sendo submetidos ao tratamento ortodôntico, dados que eram relatados na ficha clínica; que apresentavam patologias ósseas (ex.: cistos e tumores) ou anomalias craniofaciais; com ausência dentária de qualquer um dos dentes anteriores superiores ou inferiores; com histórico de doença periodontal tanto vertical quanto horizontal, detectada pela perda óssea proximal; indivíduos que possuíam restaurações extensas alcançando a JCE; além de serem excluídas imagens tomográficas com artefatos presentes e imagens de baixa resolução.

Quadro 1. Protocolos de aquisição da imagem do aparelho i-CAT segundo TORRES et al. (2010).

| **Protocolo** | **Tempo de varredura (seg.)** | **Tamanho do *voxel* (mm)** | **KVp** | **mAs** |
|---|---|---|---|---|
| 1 | 40 | 0,25 | 120 | 46,72 |
| 2 | 20 | 0,3 | 120 | 23,87 |
| 3 | 20 | 0,4 | 120 | 23,87 |

Quadro 2. Dados da amostra: padrão esquelético, número de indivíduos, dentes e terços avaliados, sexo e variação de idade.

| **Padrão esquelético** | **Número de indivíduos** | **Dentes avaliados** | **Terços avaliados** | **Sexo** | | **Média da idade** |
|---|---|---|---|---|---|---|
| | | | | Feminino | Masculino | |
| Classe I | 15 | 180 | 540 | 6 | 9 | +/- 24 |
| Classe II | 15 | 180 | 540 | 9 | 6 | +/- 24 |
| Classe III | 15 | 180 | 540 | 10 | 5 | +/- 24 |
| **Total** | 45 | 540 | 1620 | 25 | 20 | |

## 4.2 AVALIAÇÃO DO PADRÃO ESQUELÉTICO

Para classificação do padrão esquelético foram utilizadas duas análises, a de Steiner (STEINER, 1953) e a de Wits (JACOBSON, 1975). Com eficácia comprovada dos traçados digitais (SHOKRI et al., 2014), as mensurações para as análises foram feitas na telerradiografia extraída da TCFC através do programa Dolphin® Imaging Premium 11.7.05.66 (Dolphin Imaging, US & Canadá) e para seleção dos exames de cada padrão esquelético foi aplicada a análise de Steiner. Ao se encontrar valores discordantes entre as análises, a de Steiner deverá prevalecer e a discordância utilizada como parte da discussão. Para avaliar o potencial de crescimento do indivíduo foi utilizada a classificação em Estágios de Maturação Cervical das Vértebras, segundo Baccetti et al. (2005).

### 4.2.1 ANÁLISE DE STEINER

Para a obtenção do padrão esquelético, é necessária a determinação do ângulo ANB. Para encontrar os ângulos, é necessário encontrar pontos exatos no crânio, vistos lateralmente através da telerradiografia padrão extraída da TCFC. São necessários os seguintes pontos: násio (N), o ponto mais anterior da sutura frontonasal; ponto A, localizado no ponto mais profundo do contorno da pré-maxila; e o ponto B, situado no ponto mais profundo do contorno do processo alveolar da mandíbula (STEINER, 1953).

Para a determinação da relação esquelética entre maxila e mandíbula, foi utilizada a análise de Steiner e o valor de ANB segundo Tweed (1966), como mostra

o Quadro 3 (TWEED, 1966).

Quadro 3: Classificação do padrão esquelético pela análise de Steiner e valores normais segundo Tweed (1966).

| **Classificação do padrão esquelético pela Análise de Steiner/Tweed** | **Valor normal (°)** |
|---|---|
| Classe I | ANB 0 a 4,5 |
| Classe II | ANB > 4,5 |
| Classe III | ANB < 0 |

### 4.2.2 ANÁLISE DE WITS

Para determinar o valor de Wits, devem-se projetar os pontos A e B perpendicularmente ao plano oclusal funcional e medir a distância entre eles, AO e BO, respectivamente. Os valores considerados médios para Wits estão no Quadro 4 (JACOBSON 1975, 1976).

Quadro 4: Classificação do padrão esquelético pela análise Wits e valores normais.

| **Classificação do padrão esquelético pela Análise de Wits** | **Valor normal (mm)** |
|---|---|
| Classe I (feminino) | 0 |
| Classe I (masculino) | -1 |
| Classe II (feminino) | > 2 |
| Classe II (masculino) | > 1 |
| Classe III (feminino) | < -2 |
| Classe III (masculino) | < -3 |

## 4.3 AVALIAÇÃO DA INCLINAÇÃO DOS INCISIVOS

Para avaliação da relação entre as inclinações dos incisivos superiores e inferiores foram utilizados os ângulos 1:1, 1.NA e 1.NB e as medidas lineares 1-NA e 1-NB, seguindo os valores expostos no Quadro 5 (STEINER, 1953).

Quadro 5: Medidas utilizadas para mensurar a inclinação dos incisivos e valores normais.

| | **Ângulo** | **Valores normais** |
|---|---|---|
| **Avaliação Inclinação dos incisivos** | 1.NA (°) | 22° |
| | 1-NA (mm) | 4mm |
| | 1.NB (°) | 25° |
| | 1-NB (mm) | 4mm |
| | Ângulo interincisal | 131° |

## 4.4 ANÁLISE DO CRESCIMENTO - ESTÁGIOS DE MATURAÇÃO DAS VÉRTEBRAS CERVICAIS

Os estágios de maturação das vértebras cervicais, conhecido como estágio cervical (*CS*), foram ilustrados esquematicamente pelos autores na versão do método modificado por Baccetti et al. (2005) (Figura 4). As seis etapas são definidas da seguinte forma:

- Fase 1 (*CS1*): As bordas inferiores de todas as três vértebras (C2, C3 e C4) são planas. Os corpos de ambos C3 e C4 são em forma de trapézio (o limite superior do corpo da vértebra é cônico de posterior para anterior).

- Fase 2 (*CS2*): A concavidade está presente no borda inferior da C2. Os corpos de ambas C3 e C4 ainda têm uma forma trapezoidal.

- Fase 3 (*CS3*). As concavidades nas bordas inferiores de ambas C2 e C3 estão presentes. Os corpos de C3 e C4 podem ser trapezoidais ou de forma retangular na horizontal.

- Fase 4 (*CS4*): As concavidades nas bordas inferiores de C2 e C3, além de C4, que agora estão presentes. Os corpos de ambas C3 e C4 têm formato retangular na horizontal.

- Fase 5 (*CS5*): As concavidades nas bordas inferior de C2, C3 e C4 ainda estão presentes. Pelo menos um dos corpos de C3 ou C4 tem formato quadrangular. Se não for quadrado, o corpo da outra vértebra cervical ainda é retangular na horizontal.

- Fase 6 (*CS6*): As concavidades nas bordas inferiores de C2, C3 e C4 ainda são evidentes. Pelo menos um dos corpos de C3 ou C4 tem formato retangular na vertical. Se não for retangular, o corpo da vértebra cervical terá formato quadrangular.

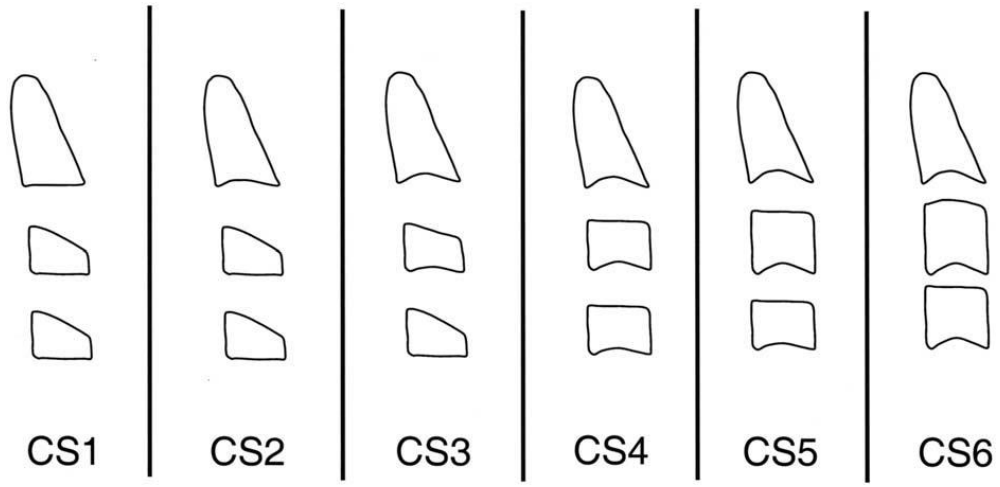


Figura 4: Imagem ilustrativa dos estágios de maturação das vértebras cervicais de acordo com o método modificado por Baccetti et al. (2005).

## 4.5 LEITURA DA COBERTURA ÓSSEA DAS IMAGENS

O ambiente para avaliação dessas imagens dispôs de iluminação adequada, ambiente escuro. As imagens tomográficas foram avaliadas por dois examinadores experientes na análise de CO, ambos instruídos acerca do protocolo ideal de avaliação das imagens tomográficas, assim como da classificação da CO presente e desempenho de cada monitor. As imagens foram avaliadas no monitor de alta resolução Eizo RODI – FRCEMX30W Eizo, Japão (Quadro 6), utilizando o programa Kodak Dental Imaging Software 3D module v. 3.1 (Kodak Dental Systems, Atlanta, GA).

Quadro 6. Características do monitor utilizado na pesquisa.

| ESPECIFICAÇÕES DO MONITOR | |
|---|---|
| **Fabricante** | Eizo |
| **Modelo** | RODI – FRCEMX30W |
| **Polegadas** | 29,8 |
| **Resolução recomendada** | 2560X1600 |
| **Monitor** | LCD |
| **Produzido** | Japão |

Para leitura da CO, foi necessária a individualização de cada dente a seu longo eixo tanto na reconstrução parassagital como na axial, através da janela de corte oblíquo com espessura de 300µm e 400µm (Figura 5). A divisão por terços foi realizada através da reconstrução parassagital, na qual é feita a mensuração do tamanho da raiz a partir da JCE; em seguida, os terços radiculares foram divididos para que as avaliações de cada um fossem feitas separadamente. Nessa mesma reconstrução, após o posicionamento dos dentes em seu longo eixo, seguida da divisão dos terços radiculares, a distância entre a JCE e a COA foi aferida com a régua do programa (Figura 6). O início da COA é considerado a partir do registro da CO em toda a extensão da superfície dentária, da mesial à distal. Em uma sequência de reconstruções axiais, está exemplificada a presença de um defeito ósseo tal que, partindo do princípio que deve existir a CO em todo contorno da superfície dentária vestibular, ao ser detectado em qualquer reconstrução faz com que ela seja considerada como ausente. Existe uma dificuldade em relação à visualização dessa CO na reconstrução parassagital, pois é mais bem identificada pela axial, como ilustra a série de cortes da Figura 7. Caso a medida entre JCE e a COA fosse superior a 2mm, era registrada a ausência de CO. Porém, se o valor fosse igual ou inferior a 2mm, essa distância era considerada dentro dos limites de normalidade, portanto, nada era registrado. Em seguida, cada terço era avaliado individualmente e registrada a pior condição óssea observada em cada um deles nas duas reconstruções.

A avaliação ocorreu de forma dinâmica, observando simultaneamente todas as reconstruções multiplanares e empregando todas as ferramentas e filtros disponíveis no programa de acordo a necessidade de cada examinador.

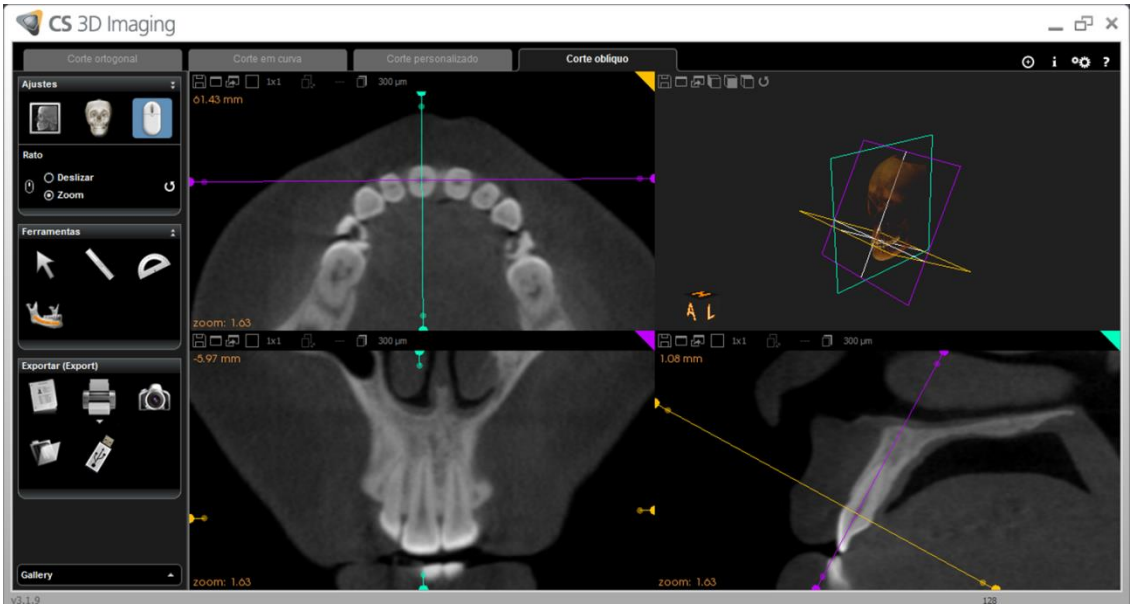


Figura 5: Imagem da tela do programa ilustrando a individualização do dente 11 para avaliação simultânea nas reconstruções parassagital e axial. Posicionamento do dente no seu longo eixo.

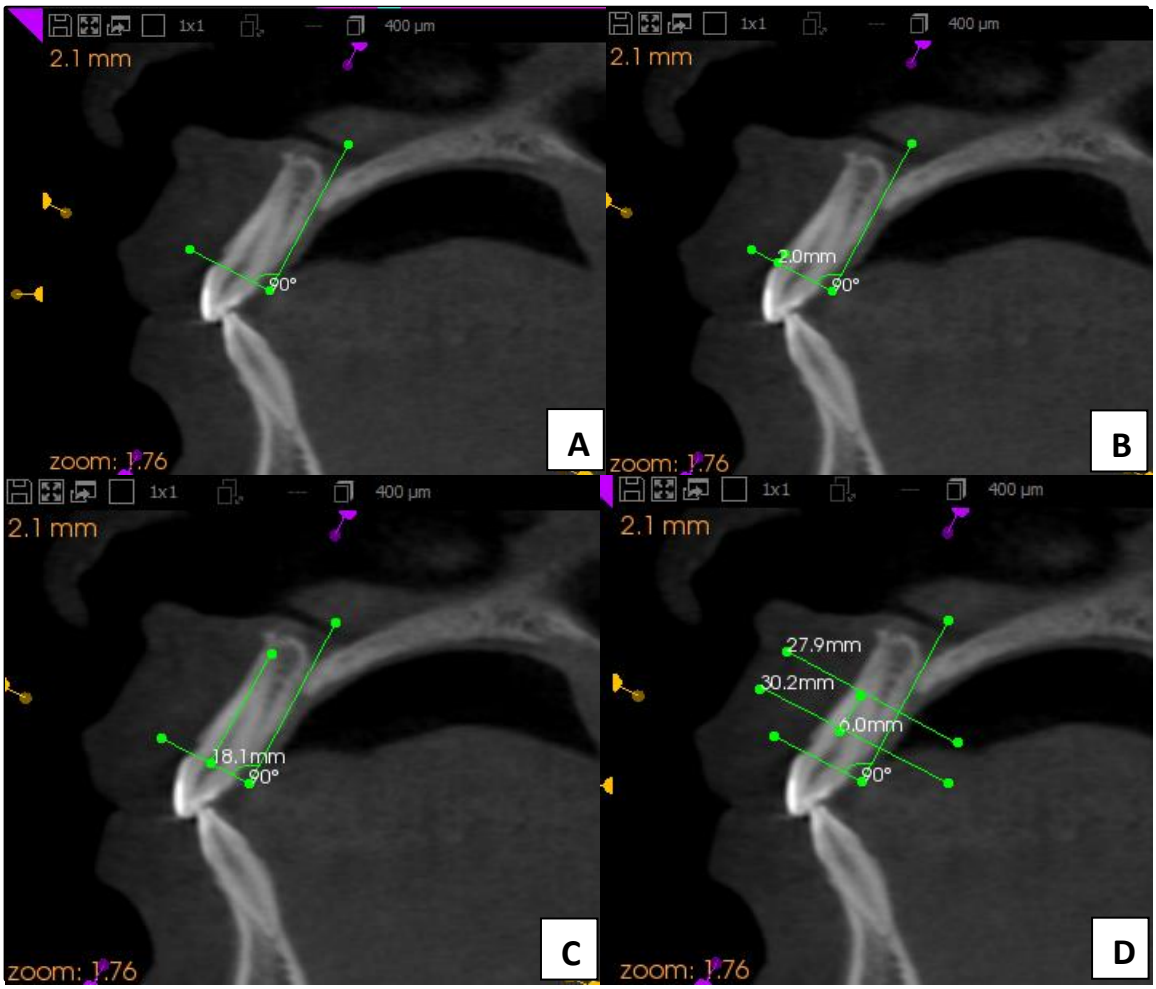


Figura 6: Imagens tomográficas de feixe cônico parassagitais demonstrando a sequência utilizada para mensurar e dividir os terços da raiz. (A) Construção de uma linha perpendicular ao longo eixo do dente e transferência dessa linha para a JCE; (B) Mensuração da distância da JCE até a COA; (C) Mensuração do comprimento total da raiz a partir da JCE; (D) Divisão dos terços.

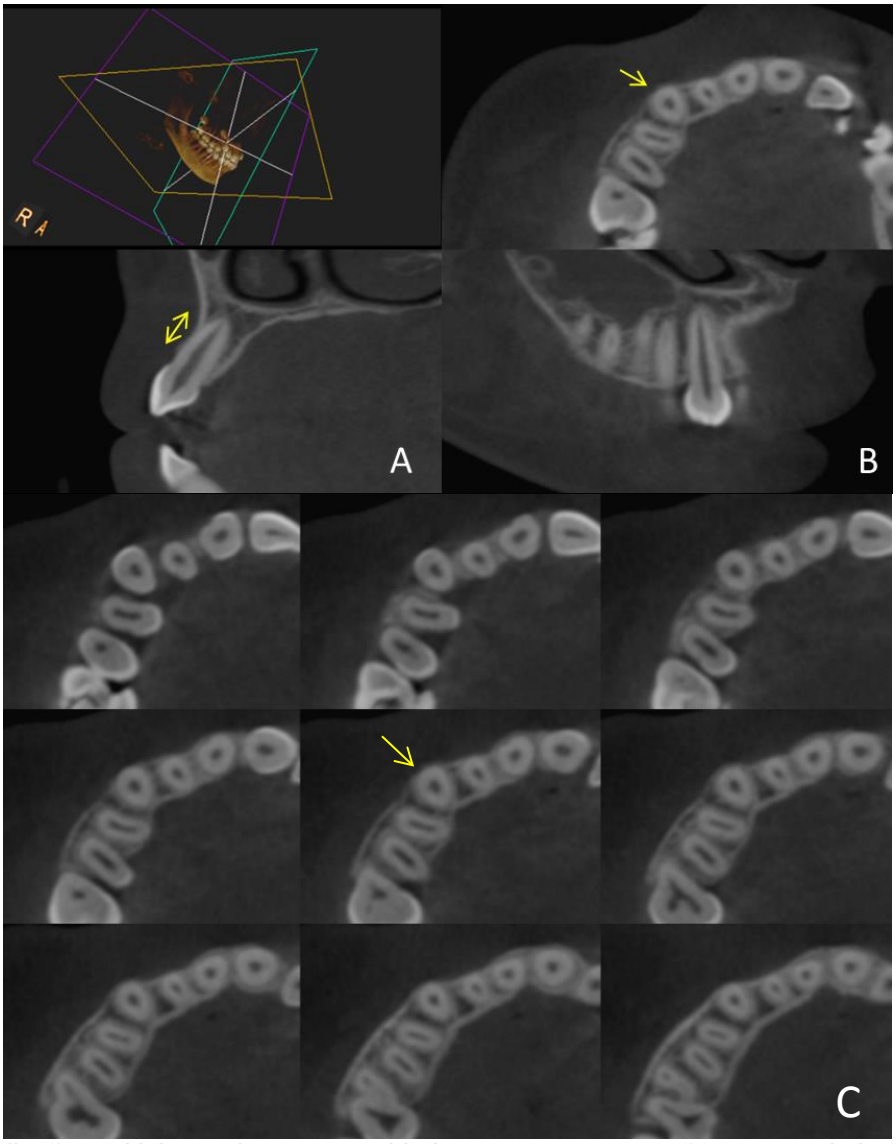


Figura 7: Avaliação multiplanar da CO na unidade 13. Na reconstrução parassagital não é possível observar a fenestração presente no terço médio (A), entretanto na axial é detectado o defeito ósseo (B), o qual é possível observar durante a varredura completa dos terços pelo corte axial (C).

Após a varredura completa das imagens com uso das ferramentas disponíveis no programa, como a alteração de brilho, contraste, aproximação das imagens (zoom) e espessura de corte, os examinadores determinaram, para cada terço, a seguinte classificação proposta por Ferreira et al. (2013) (Quadro 7). Depois de realizadas as leituras, 50% da amostra selecionada aleatoriamente foi reavaliada por ambos os avaliadores.

Quadro 7: Classificação modificada utilizada por Ferreira et al. (2013) para registrar a condição da cobertura óssea avaliada nas imagens tomográficas.

| Classificação | Descrição |
|---|---|
| Crítica | Cortical não visualizada ou extremamente fina, esfumaçada. |
| Delgada | Cortical definida, de espessura mínima, fina, sem osso medular (com até 1mm de espessura). |
| Regular | Cortical presente com osso medular visível (espessura mínima de 1mm e máxima de 2mm). |
| Espessa | Cortical presente com quantidade expressiva de osso medular (espessura maior que 2mm). |

## 4.6 TESTES ESTATÍSTICOS

No caso das medidas ordinais de CO que classificava os dentes analisados, foi definida como apropriada a construção de tabelas de contingência bidimensionais que permitissem contrastar os resultados obtidos nas diferentes avaliações repetidas com o uso dos diferentes métodos, aplicando-se adicionalmente o teste de Qui-quadrado de razão de verossimilhança, que tem por hipótese de nulidade a ausência de associação entre as avaliações. Também foram calculados os coeficientes Kappa ponderados e estatísticas correlatas para avaliar o grau de conformidade das avaliações feitas de imagens correlatas, porque obtidas de um mesmo objeto.

Além da CO avaliada nos três terços por meio dos escores ordinais anteriormente referidos, também foi avaliada a medida da JCE à COA, com natureza racional e cuja concordância foi avaliada por meio do Coeficiente de Correlação Intraclasse, como definido por Shrout & Fleiss.

Para efetuar as comparações de médias, foi ajustado um modelo linear generalizado misto de análise de variância, tendo sido avaliada a validade dos modelos por meio da aderência dos resíduos à distribuição gaussiana, o que foi feito com base no teste de Shapiro-Wilk, nos coeficientes de curtose e assimetria e no histograma e gráfico de Quantil-Quantil. Para comparação de médias dos efeitos apontados como significativos pela análise de variância, foi eleito o teste de Tukey (p=0,05). Seguindo o mesmo objetivo, foi aplicado o teste de Cochran, Mantel e

Haenszel com base nas tabelas de contingência da cobertura óssea medida por meio de variáveis ordinais nos padrões esqueléticos.

Para análise da cobertura óssea correlação entre a CO e a inclinação dos incisivos, foi utilizado o coeficiente de correlação de Spearman e foi conduzido o teste correlato. Todas as estatísticas foram calculadas por meio do sistema SAS (SAS Institute Inc. The SAS System, release 9.3. SAS Institute Inc., Cary:NC, 2010) e em todos os testes foram adotados o nível de significância de 5%.

## 5. RESULTADOS

Partindo do pressuposto que este trabalho não possui padrão ouro, as avaliações de ambos avaliadores foram respeitadas.

Quanto à caracterização da amostra, o teste de qui-quadrado não revela indícios da diferença de proporções entre as classes de sexo, ANB e Wits, não havendo, portanto, indícios de que as proporções não sejam casuais. Para idade, por outro lado, há fortes indícios ($p<0,01$) da existência de diferenças entre as proporções das diferentes classes de idade. Observa-se maior proporção nas classes de menores idades e de menores proporções nas classes de maiores idades (Tabela 1). No Apêndice A estão expostos médias, desvios padrão, mínimos e máximos das medidas numéricas avaliadas no estudo.

Tabela 1. Frequência (porcentagem) das classes e teste de Qui-quadrado para igualdade de proporções.

| Característica | Classe | Frequência | Porcentagem | Teste de qui-quadrado |
|---|---|---|---|---|
| Sexo | Feminino | 25 | 55,56 | $\chi^2$: 0,56 – GL:1 Valor-p:0,4561 |
| | Masculino | 20 | 44,44 | |
| ANB | I | 15 | 33,33 | $\chi^2$: 0,0 – GL:2 Valor-p:1,0000 |
| | II | 15 | 33,33 | |
| | III | 15 | 33,33 | |
| Wits | I | 21 | 46,67 | $\chi^2$: 4,13 – GL:2 Valor-p:0,1266 |
| | II | 10 | 22,22 | |
| | III | 14 | 31,11 | |
| Idade | 16 – 20 | 20 | 44,44 | $\chi^2$: 21,78 – GL:4 Valor-p:0,0002 |
| | 21 – 25 | 12 | 26,67 | |
| | 26 – 30 | 4 | 8,89 | |
| | 31 – 35 | 5 | 11,11 | |
| | 36 – 46 | 4 | 8,89 | |

GL: Graus de liberdade

Na concordância intra-avaliadores, em todos os terços avaliados, o teste de qui-quadrado de razão de verossimilhança (G2) dá fortes indícios ($p<0,01$) da existência de associação entre as duas avaliações dos mesmos objetos, realizadas

tanto pelo avaliador 1, quanto pelo 2. Durante a reavaliação, a avaliação dos coeficientes Kappa evidencia que a concordância do avaliador 2 é muito superior à do avaliador 1. Existem critérios que permitem classificar o grau de concordância e para isso foi usado o critério de Vieira et al. (2005) (Anexo D). Enquanto o avaliador 2 apresenta coeficientes Kappa superiores a 90%, o que qualifica suas concordâncias como muito fortes, o avaliador 1 conta com concordâncias intermediárias, com coeficiente Kappa inferiores a 60%, sendo inclusive que no terço cervical não foi possível a avaliação porque foi apontado um escore regular na primeira avaliação que não se repetiu na segunda, fazendo com que a tabela não tivesse o mesmo número de linhas e colunas, condição necessária para o cálculo do Kappa (Tabela 2).

Tabela 2. Coeficiente Kappa Ponderado de Cohen e estatísticas relacionadas a sua interpretação.

| Avaliador/terço | Coeficiente Kappa | Erro padrão assintótico | Limite de confiança (95%) | |
|---|---|---|---|---|
| | | | Inferior | Superior |
| Avaliador 1 | | | | |
| Cervical | – | – | – | – |
| Médio | 0,5929 | 0,0702 | 0,4553 | 0,7305 |
| Apical | 0,5291 | 0,0468 | 0,4373 | 0,6209 |
| Avaliador 2 | | | | |
| Cervical | 0,9673 | 0,0163 | 0,9354 | 0,9993 |
| Médio | 0,9682 | 0,0184 | 0,9322 | 1,0000 |
| Apical | 0,9778 | 0,0111 | 0,9561 | 0,9995 |

A CO também foi avaliada por meio da medida da JCE até COA a qual tem a sua concordância avaliada por meio do coeficiente de correlação intraclasse, para cada avaliador (Tabela 3).

Tabela 3. Coeficiente de correlação intraclasse para avaliação da concordância intra-avaliadores na obtenção da medida (JCE ←→ COA).

| Avaliador | Shrout-Fleiss | Winer reliability |
|---|---|---|
| 1 | 0,72933 | 0,71608 |
| 2 | 0,89468 | 0,89404 |

O terço médio apresentou CO crítica na maioria das avaliações realizadas, independentemente da classificação esquelética, equivalendo a 411 terços médios concordantes entre os avaliadores do total de 540. Ao considerar apenas os terços concordantes com ausência é possível agrupar em 76% de CO crítica no terço médio, 61% (330 de 540) no terço cervical e 21% (211 de 540) no terço apical; a soma dos terços indica que houve 58,8% de CO crítica nos 1620 terços avaliados e concordantes (Tabela 4).

Tabela 4. Frequência (porcentagem) de respostas apontadas pelos dois avaliadores e teste de Qui-quadrado de razão de verossimilhança para ausência de associação da cobertura óssea nos terços.

| Terço | Avaliador | | | | | Qui-quadrado de razão de verossimilhança | |
|---|---|---|---|---|---|---|---|
| | 1 | 2 | | | | | |
| | | Crítica | Delgada | Regular | Espessa | $G^2$ | Valor-p |
| Cervical | Crítica | 330 (84,83) | 59 (15,17) | 0 (0,00) | 0 (0,00) | 232,64 | 0,0001 |
| | Delgada | 28 (19,72) | 111(78,18) | 3 (2,11) | 0 (0,00) | | |
| | Regular | 1 (12,50) | 5 (62,50) | 2 (25,00) | 0 (0,00) | | |
| | Espessa | 0 (0,00) | 0 (0,00) | 0 (0,00) | 1 (100,00) | | |
| Médio | Crítica | 411 (92,57) | 33 (7,43) | 0 (0,00) | 0 (0,00) | 228,04 | 0,0001 |
| | Delgada | 25 (27,47) | 65 (71,40) | 1 (1,10) | 0 (0,00) | | |
| | Regular | 0 (0,00) | 0 (0,00) | 4 (100,00) | 0 (0,00) | | |
| | Espessa | 0 (0,00) | 0 (0,00) | 0 (0,00) | 1 (100,00) | | |
| Apical | Crítica | 211 (85,08) | 37 (14,92) | 0 (0,00) | 0 (0,00) | 558,42 | 0,0001 |
| | Delgada | 37 (16,82) | 167(75,91) | 16 (7,27) | 0 (0,00) | | |
| | Regular | 0 (0,00) | 10 (15,38) | 55 (84,62) | 0 (0,00) | | |
| | Espessa | 0 (0,00) | 0 (0,00) | 0 (0,00) | 7 (100,00) | | |

Em verde, visualizamos as maiores concordâncias e em cores mais claras até as mais escuras, as menores às maiores discordâncias, respectivamente.

Para a concordância inter-avaliadores, o coeficiente Kappa mostrou maior concordância no terço apical, apesar de que todas elas tiveram concordâncias fortes, sólidas, como ilustra a Tabela 5.

Tabela 5. Coeficiente Kappa Ponderado de Cohen e estatísticas relacionadas à sua interpretação.

| Terço | Coeficiente Kappa | Erro padrão assintótico | Limite de confiança (95%) | |
|---|---|---|---|---|
| | | | Inferior | Superior |
| Cervical | 0,6082 | 0,0356 | 0,5385 | 0,6779 |
| Médio | 0,6646 | 0,0422 | 0,5819 | 0,7473 |
| Apical | 0,7568 | 0,0236 | 0,7107 | 0,8030 |

## 5.1 Cobertura óssea *versus* padrão esquelético

### 5.1.1 ANB

De maneira simples, ambos os avaliadores encontraram maior frequência de CO crítica no terço médio, sobretudo na classe III. Melhores condições de CO são encontradas em portadores de classe II ao considerarmos os terços cervical e médio, mas piores condições no terço apical, como ilustra a Figura 8.

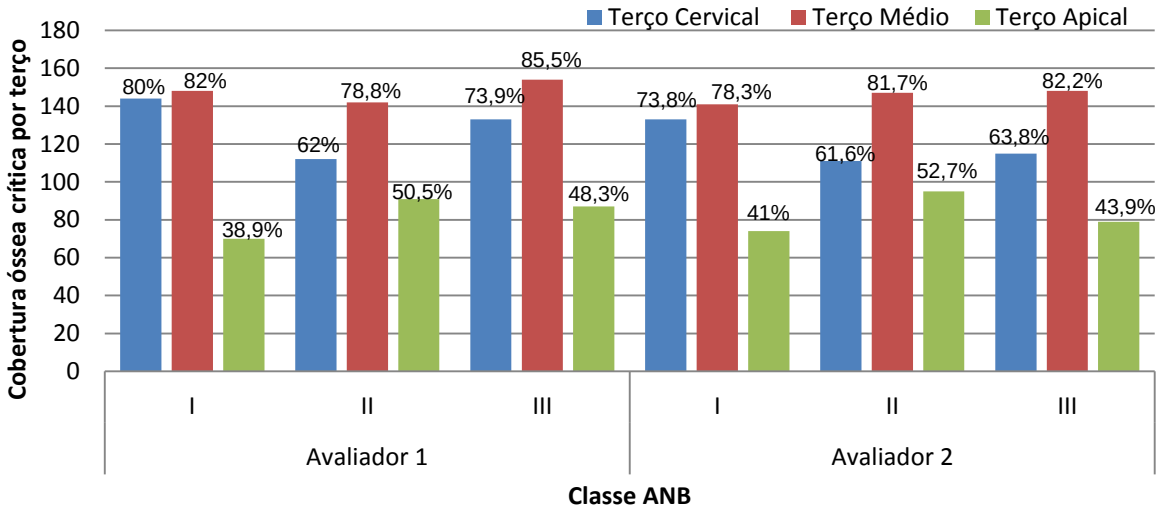


Figura 8. Comparação da cobertura óssea crítica analisada pelos dois avaliadores entre os terços e os padrões esqueléticos segundo o ANB.

Para avaliação da CO em escala ordinal discreta feita por ambos avaliadores, segundo o ANB, o teste de Cochran, Mantel e Haenszel indicou que as análises significativas nos terços cervical e médio têm representatividade muito pequena das CO regular e espessa, não havendo indícios para se afirmar que estas sejam responsáveis pelas diferenças detectadas. O terço cervical apresentou menor CO

nos dentes inferiores, de maneira especial nos incisivos centrais (ICI) e laterais inferiores (ILI) quando analisados pelo avaliador 2. O terço médio, principalmente dos dentes inferiores e do canino superior (CS), apresentou maior diferença estatística de CO, em que a classe II apresenta menor presença de CO crítica, mas, por outro lado, há maior proporção de casos classificados como CO delgada. O terço apical apresentou maiores proporções de CO regular e espessa em todos os dentes, sendo observada menor expressão de CO crítica no terço apical nos casos de classe I, sobretudo no canino inferior (CI) (Apêndice B). É interessante notar que os resultados observados com significância estatística são iguais àqueles obtidos por meio da análise do avaliador 1, diferindo apenas por, no caso do avaliador 2, haver algumas condições dos dentes superiores que não foram consideradas como significativas pelo teste estatístico (Figuras 9, 10, 11 e 12).

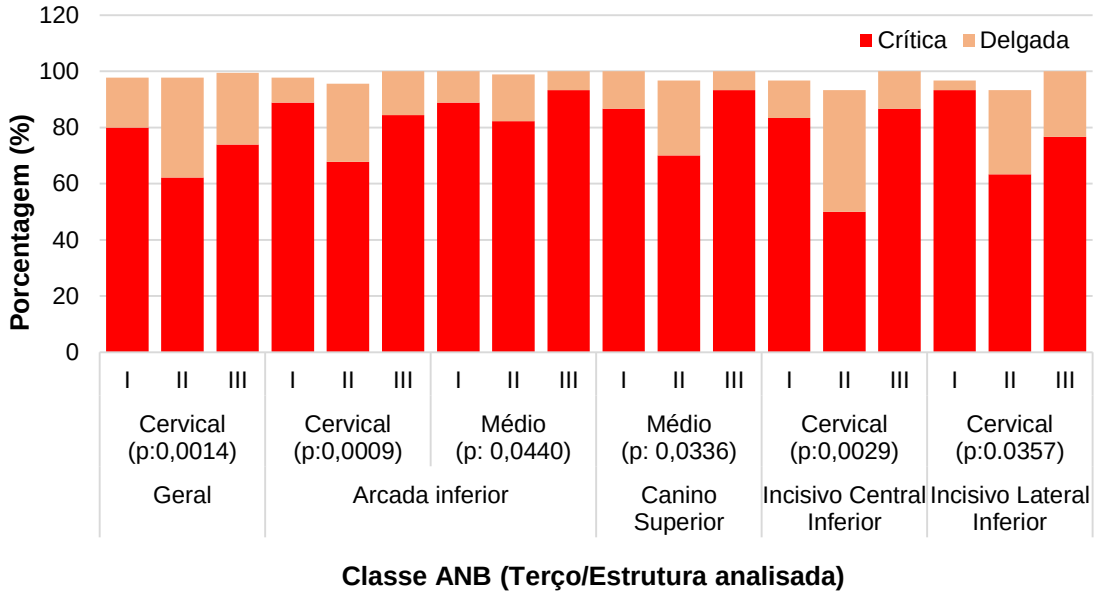


Figura 9. Comparação das coberturas ósseas com significância estatística quando analisados os resultados dos terços cervical e médio nos padrões esqueléticos (ANB) pelo avaliador 1. Valores-p obtidos no teste de Cochran, Mantel e Haenszel para igualdade de escores entre classes.

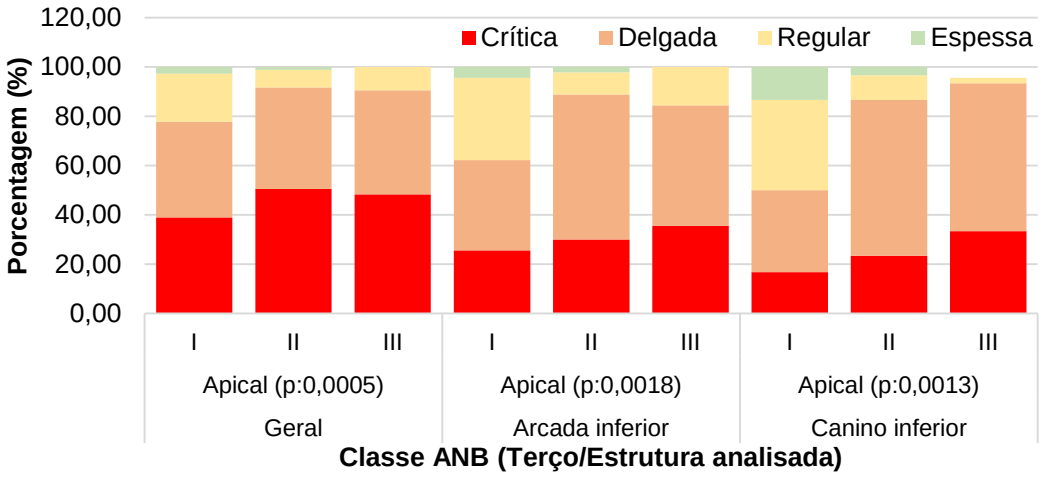


Figura 10. Comparação das coberturas ósseas com significância estatística quando analisados os resultados dos terços apicais nos padrões esqueléticos (ANB) pelo avaliador 1. Valores-p obtidos no teste de Cochran, Mantel e Haenszel para igualdade de escores entre classes.

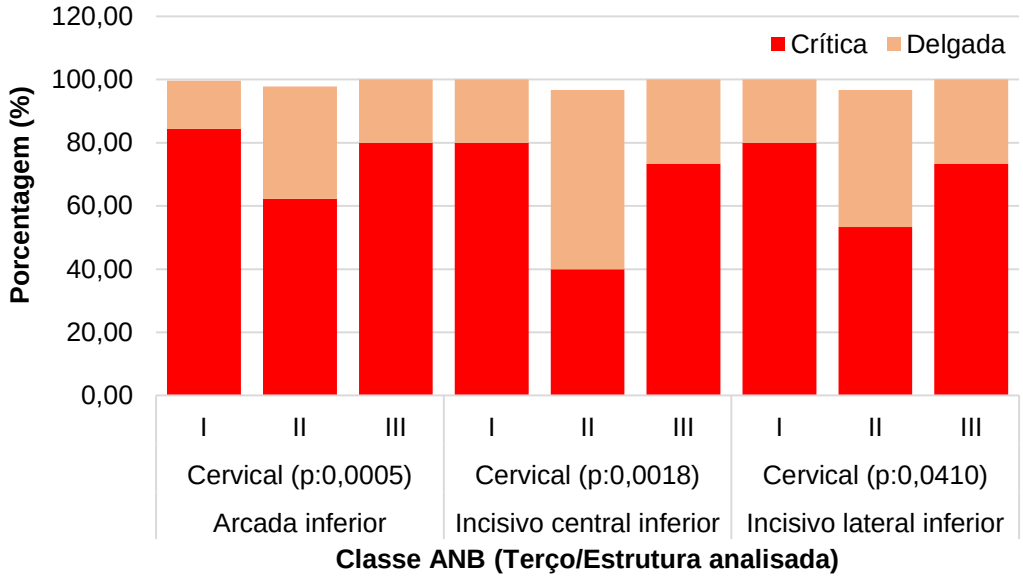


Figura 11. Comparação das coberturas ósseas com significância estatística quando analisados os resultados do terço cervical nos padrões esqueléticos (ANB) pelo avaliador 2. Valores-p obtidos no teste de Cochran, Mantel e Haenszel para igualdade de escores entre classes.

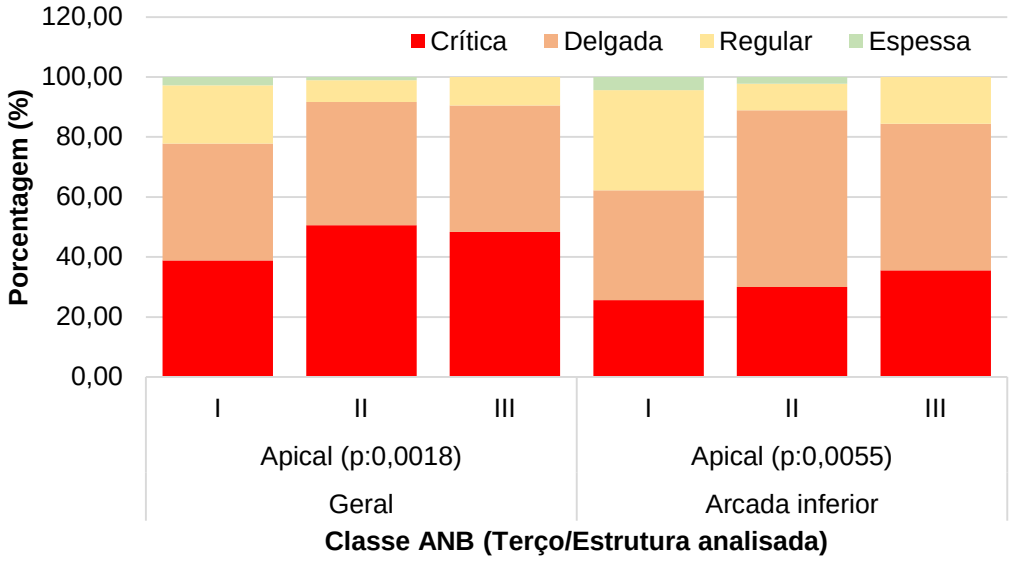


Figura 12. Comparação das coberturas ósseas com significância estatística quando analisados os resultados dos terços apicais nos padrões esqueléticos (ANB) pelo avaliador 2. Valores-p obtidos no teste de Cochran, Mantel e Haenszel para igualdade de escores entre classes.

Em outra análise, a qual utilizou o teste de Turkey-Kramer, os dados de CO foram convertidos em número de 1 (crítica) a 4 (espessa). Uma das vantagens é a possibilidade de tratar os resultados por meio da média dos valores atribuídos pelos dois avaliadores; com isso, uma única análise é feita e não duas, independentes, uma para cada avaliador, como na análise anterior (Apêndice C).

Os resultados do terço cervical são muito parecidos e, com exceção dos ILI, são observados indícios de que a média de CO dos portadores de classe II é significativamente maior que as médias dos indivíduos de classe I e classe III, os quais não diferem significativamente entre si. O comportamento apenas não é o mesmo nos ILI porque, apesar de ser observada maior média do grupo formado pelos indivíduos classe II que é maior que os demais, essa média não foi significativamente maior que a média dos indivíduos classe III, sendo, portanto, as CO relativamente parecidas como mostra a Tabela 6.

Tabela 6. Médias, desvios padrão, limites dos intervalos de confiança (95%) e teste de Tukey-Kramer para comparação das médias.

| Estrato | Terço | Estatísticas básicas para comparação das médias | | | | |
|---|---|---|---|---|---|---|
| | | Classe (ANB) | Média | Desvio padrão | IC (95%) | |
| | | | | | Inferior | Superior |
| Arcada inferior | Cervical (p:0,0002) | I | 1,14 B | 0,34 | 1,22 | 1,07 |
| | | II | 1,39 A | 0,56 | 1,51 | 1,28 |
| | | III | 1,18 B | 0,35 | 1,25 | 1,10 |
| | Apical (p:0,0037) | I | 2,17 A | 0,84 | 2,35 | 2,00 |
| | | II | 1,82 B | 0,61 | 1,95 | 1,69 |
| | | III | 1,89 B | 0,68 | 2,03 | 1,75 |
| | JCE-COA (Cervical) (p:0,0013) | I | 4,16 A | 2,93 | 4,77 | 3,55 |
| | | II | 2,92 B | 2,44 | 3,43 | 2,41 |
| | | III | 4,27 A | 2,99 | 4,90 | 3,65 |
| Canino inferior | Apical (p:0,0111) | I | 2,42 A | 0,92 | 2,76 | 2,07 |
| | | II | 1,95 A B | 0,62 | 2,18 | 1,72 |
| | | III | 1,85 B | 0,59 | 2,07 | 1,63 |
| Canino superior | Médio (p:0,0292) | I | 1,13 A B | 0,29 | 1,24 | 1,02 |
| | | II | 1,33 A | 0,51 | 1,53 | 1,14 |
| | | III | 1,08 B | 0,27 | 1,18 | 0,98 |
| Incisivo Central Inferior | Cervical (p:0,0011) | I | 1,20 B | 0,39 | 1,34 | 1,06 |
| | | II | 1,60 A | 0,56 | 1,81 | 1,39 |
| | | III | 1,20 B | 0,36 | 1,34 | 1,06 |
| Incisivo Lateral Inferior | Cervical (p:0,0181) | I | 1,15 B | 0,35 | 1,28 | 1,02 |
| | | II | 1,50 A | 0,66 | 1,75 | 1,25 |
| | | III | 1,25 A B | 0,41 | 1,40 | 1,10 |
| | Médio (p:0,0412) | I | 1,03 A B | 0,13 | 1,08 | 0,99 |
| | | II | 1,20 A | 0,60 | 1,42 | 0,98 |
| | | III | 1,00 B | 0,00 | – | – |
| | JCE-COA (Cervical) (p:0,0381) | I | 3,89 A | 2,89 | 4,97 | 2,82 |
| | | II | 2,17 B | 1,46 | 2,71 | 1,62 |
| | | III | 3,78 A | 2,66 | 4,77 | 2,79 |

IC: Intervalo de confiança da média (95%)

Ao avaliar os resultados para o terço médio, são observados comportamentos parecidos aos anteriormente citados, diferindo apenas porque os indivíduos de classe II tiveram média significativamente maior que aqueles de classe III, mas sem encontramos indícios de que as médias dos indivíduos classe II sejam diferentes dos

indivíduos classe I (Figura 13).

Entretanto, nos terços apicais analisados, observaram-se maiores médias de escore de CO nos sujeitos de classe I, o que foi observado na arcada inferior, especialmente nos caninos inferiores. A diferença é que na arcada inferior, a média observada na classe I foi significativamente maior que as médias observadas nas classes II e III ao passo que nos caninos, a média observada na classe I foi significativamente diferente (menor) apenas, dos sujeitos de classe III, conforme ilustra a Figura 13.

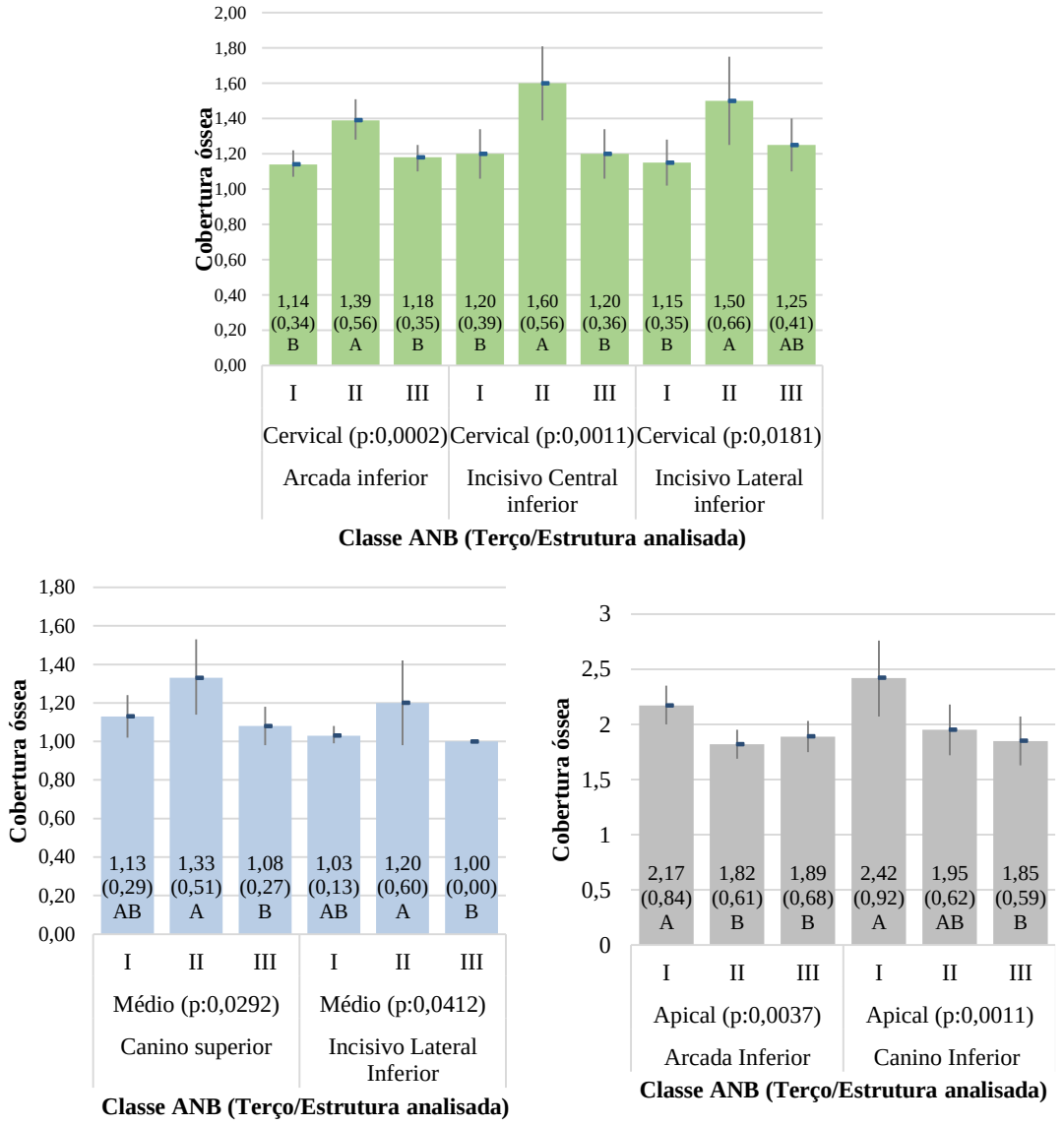


Figura 13. Médias (desvios padrão, intervalos de confiança da média de 95%, valor-p análise de variância e teste de Tukey-Kramer para comparações múltiplas de médias dos escores de cobertura óssea nos padrões esqueléticos (ANB) nos estratos e variáveis analisadas. Barras com letras iguais indicam médias que não diferem significativamente entre si no nível de significância de 5%.

As médias da medida JCE-COA nos indivíduos de classe II se mostram significativamente inferiores às classes I e III, conforme ilustra a Figura 14.

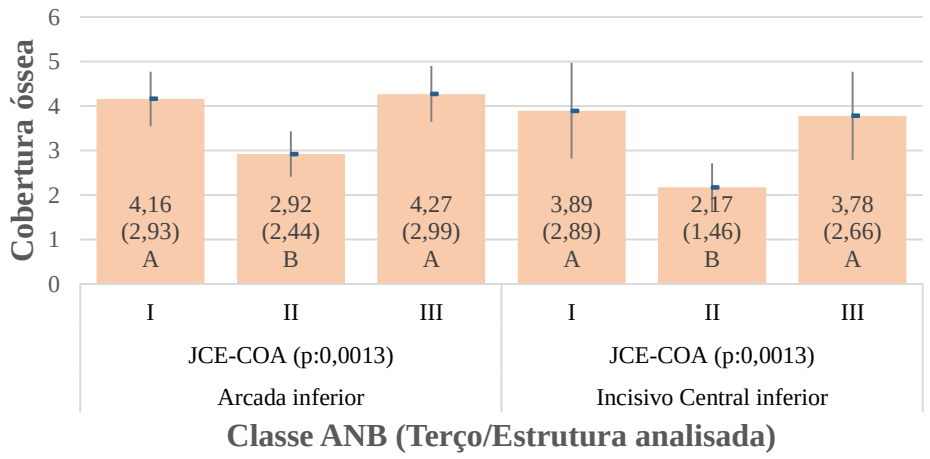


Figura 14. Médias (desvios padrão, intervalos de confiança da média de 95%, valor-p análise de variância e teste de Tukey-Kramer para comparações múltiplas de médias da medida JCE-COA nos padrões esqueléticos (ANB) nos estratos e variáveis analisadas. Barras com letras iguais indicam médias que não diferem significativamente entre si no nível de significância de 5%.

### 5.1.2 Wits

Na avaliação da CO como escala ordinal discreta, por meio do teste de Cochran, Mantel e Haenszel, houve diferenças entre os escores das tabelas de contingência em 11 deles (Apêndices D e E).

Na interpretação do avaliador 1, apenas 4 condições, todas no terço apical, foram estatisticamente significantes entre as ocorrências de CO. A frequência de CO crítica foi menor em indivíduos classe I de Wits, conforme ilustra a Figura 15.

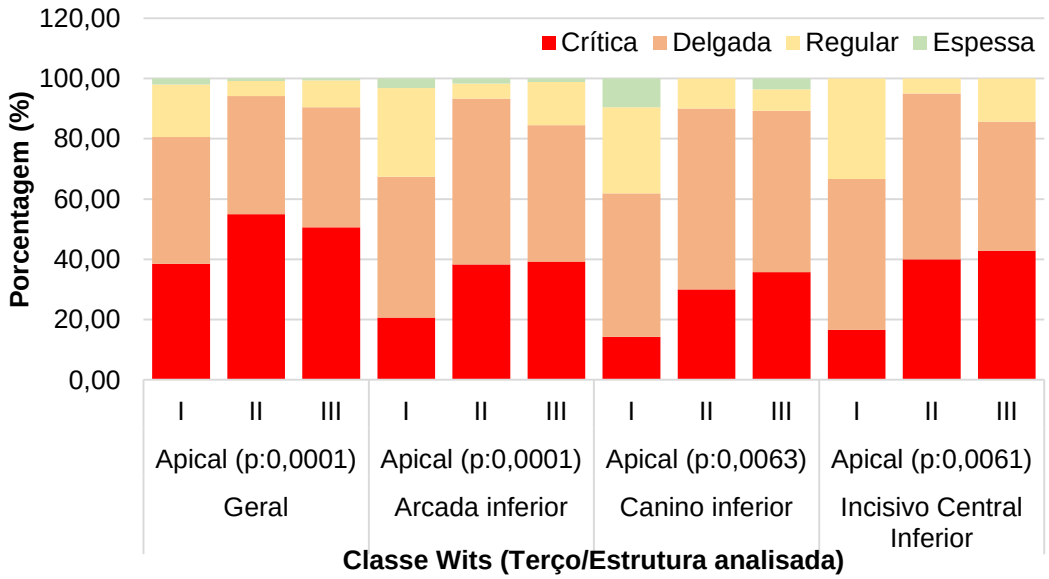


Figura 15. Comparação das coberturas ósseas quando analisados os resultados do terço apical nos padrões esqueléticos (Wits) pelo avaliador 1. Valores-p obtidos no teste de Cochran, Mantel e Haenszel para igualdade de escores entre classes.

O avaliador 2 também teve os mesmos tipos de análise considerados significativos pelo avaliador 1 no terço apical, ou seja, há uma convergência das conclusões baseadas nos dados obtidos de maneira independente pelos dois avaliadores em relação aos grupos de dados e terços significativos (Apêndice F). Além disso, o comportamento dos padrões esqueléticos foi o mesmo, e, conforme já mencionado na análise dos dados do avaliador 1 para os mesmos tipos de análise e no mesmo terço apical, seria possível então supor que a condição crítica é menos frequente nos indivíduos da classe I pelo Wits, ilustrada na Figura 16.

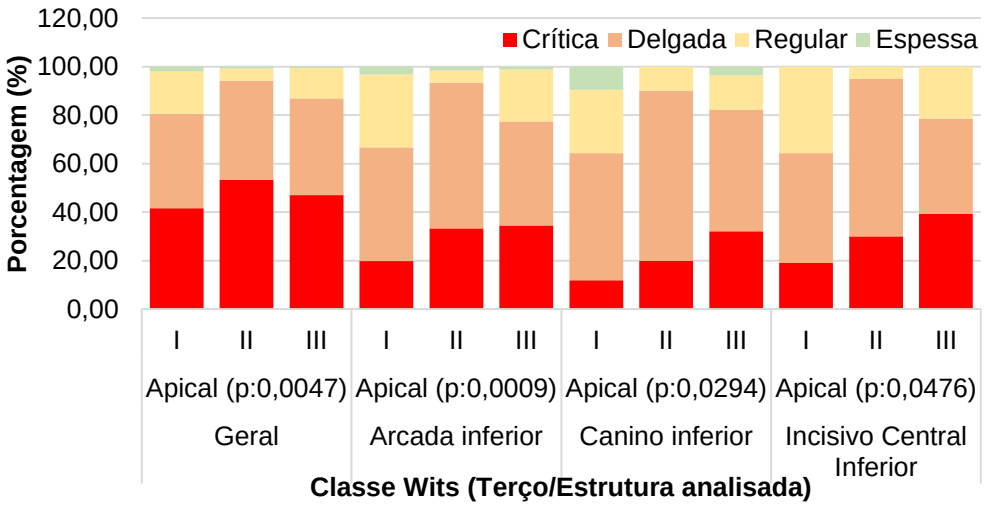


Figura 16. Comparação das coberturas ósseas quando analisados os resultados do terço apical nos padrões esqueléticos (Wits) pelo avaliador 2 nos estratos significativos. Valores-p obtidos no teste de Cochran, Mantel e Haenszel para igualdade de escores entre classes.

Além dos terços apicais, observaram-se menos condições críticas nos terços médio dos CS e cervical dos ICI e ILI, principalmente para portadores de classe II, em relação aos demais grupos, e que o grupo III apresenta condição mais crítica, de modo mais presente no terço médio dos CS, como mostra a Figura 17.

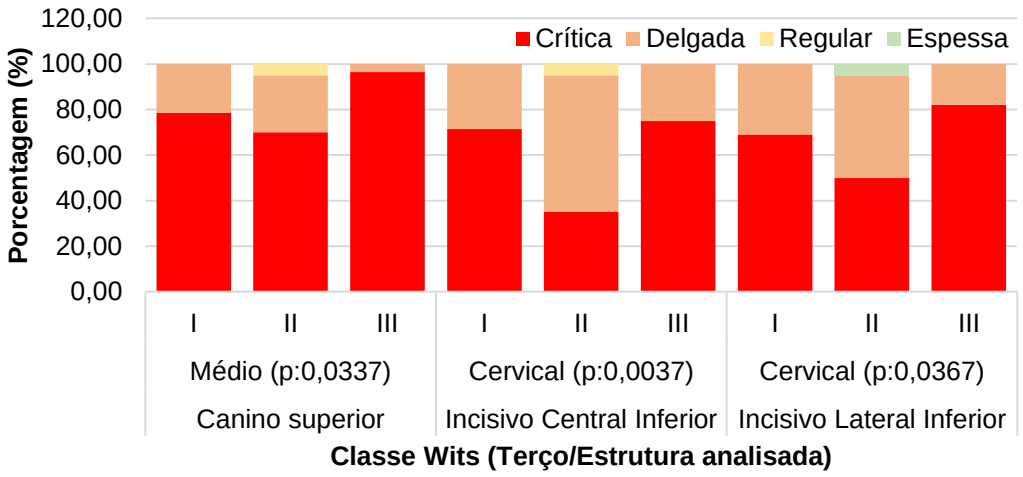


Figura 17. Comparação das coberturas ósseas quando analisados os resultados dos terços médio e cervical nos padrões esqueléticos (Wits) pelo avaliador 2. Valores-p obtidos no teste de Cochran, Mantel e Haenszel para igualdade de escores entre classes.

Avaliando a CO como escala ordinal contínua, é possível observar que no terço médio dos CS e no terço cervical dos ICI é observado que a média de CO é significativamente inferior nos sujeitos classe III (Wits) em relação à média dos sujeitos classe II (apêndices G e H). No terço apical dos ICI, são observados indícios de que a média de CO é significativamente maior nos sujeitos classe I de Wits em relação às médias das classes II e III. Por fim, a medida JCE-COA dos ICI indicam médias significativamente maiores nos sujeitos classe III em relação à média da medida nos sujeitos classe I (Figura 18).

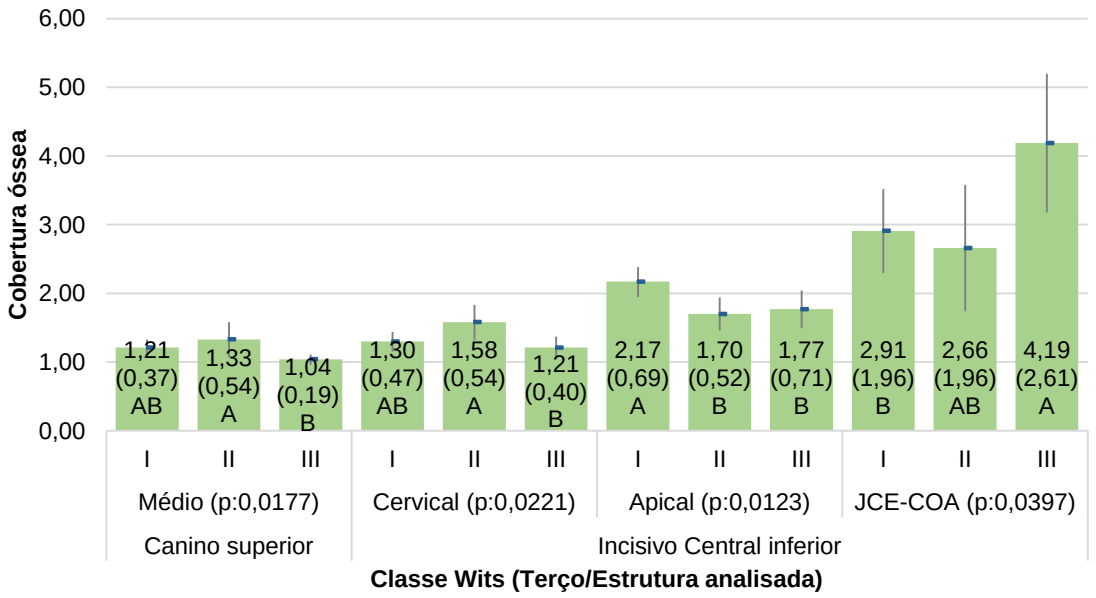


Figura 18. Médias (desvios padrão, intervalos de confiança da média (95%), valor-p análise de variância e teste para comparações múltiplas de médias de Tukey-Kramer para comparação das coberturas ósseas nos padrões esqueléticos (Wits) nos estratos e variáveis analisadas. Barras com letras iguais indicam médias que não diferem significativamente entre si no nível de significância de 5%.

## 5.2 Correlação entre inclinação dos incisivos e cobertura óssea

A interpretação desse valor começa com o sinal que, ao ser negativo, indica haver uma correlação inversa, ou seja, maiores valores da medida 1-NA (mm) ocorrem conjuntamente a menores valores de CO (Tabela 7). Os valores estatisticamente significantes estão marcados em rosa.

Tabela 7. Coeficiente de correlação de Spearman e teste para hipótese de ausência de associação entre as variáveis.

| Estrato | Cobertura óssea | Inclinação dos incisivos | | | | |
|---|---|---|---|---|---|---|
| | | Ângulo interincisal | 1 – NA | | 1 – NB | |
| | | | (mm) | (°) | (mm) | (°) |
| Canino inferior | Cervical | -0,0033 ns | 0,1069 ns | -0,1095 ns | 0,1025 ns | 0,0994 ns |
| | Médio | 0,0577 ns | -0,1260 ns | -0,2056 ns | -0,0506 ns | 0,0226 ns |
| | Apical | -0,0336 ns | -0,1603 ns | -0,0311 ns | -0,1237 ns | 0,0589 ns |
| Canino superior | Cervical | 0,0940 ns | -0,2140 * | -0,0493 ns | -0,0377 ns | 0,0556 ns |
| | Médio | -0,2176 * | 0,0181 ns | -0,0681 ns | 0,1215 ns | 0,1771 ns |
| | Apical | -0,1301 ns | 0,0144 ns | 0,1506 ns | -0,0769 ns | 0,0830 ns |
| Incisivo Central Inferior | Cervical | -0,2111 * | -0,0055 ns | -0,2817 ** | 0,3420 ** | 0,3418 ** |
| | Médio | -0,0824 ns | 0,0152 ns | -0,0849 ns | 0,0504 ns | 0,1641 ns |
| | Apical | -0,2069 ns | -0,0506 ns | 0,1406 ns | -0,0057 ns | 0,1835 ns |
| Incisivo Central Superior | Cervical | -0,0683 ns | -0,0109 ns | -0,0316 ns | 0,1043 ns | 0,1875 ns |
| | Médio | -0,2928 ** | 0,3049 ** | 0,3129 ** | 0,1670 ns | 0,1720 ns |
| | Apical | -0,3242 ** | 0,2881 ** | 0,4471 ** | 0,0984 ns | 0,1073 ns |
| Incisivo Lateral Inferior | Cervical | -0,0801 ns | -0,0421 ns | -0,2821 ** | 0,1892 ns | 0,1908 ns |
| | Médio | -0,0049 ns | 0,0726 ns | -0,1354 ns | 0,1183 ns | 0,0823 ns |
| | Apical | -0,0680 ns | 0,0044 ns | 0,1244 ns | -0,1119 ns | 0,0657 ns |
| Incisivo Lateral Superior | Cervical | -0,0467 ns | 0,1408 ns | 0,3087 ** | -0,0636 ns | -0,0064 ns |
| | Médio | -0,0288 ns | 0,0396 ns | 0,2337 * | -0,0761 ns | -0,0695 ns |
| | Apical | -0,0952 ns | 0,0086 ns | 0,2829 ** | -0,0992 ns | -0,1195 ns |

ns: não significativo; *: significativo com nível de significância de 5%; **: significativo com nível de significância de 1%.

O terço cervical do ICI apresentou menor CO quando houve maiores valores do 1:1 e do 1.NA (°). Os valores do 1.NB (°) e 1-NB (mm) diferem das análises anteriores, evidenciando que a diminuição das medidas está associada à menor CO.

No ICS, o maior valor do 1:1 causa menor CO no terço médio e apical, sendo ligeiramente mais acentuada no terço apical. Tanto para o 1-NA (mm) como para o 1.NA (°), o menor valor dessas medidas ocasiona menor a CO nos terços médio e apical, destacando-se o apical por se tratar da mais forte associação (44,71%) de

todo o estudo.

Ao analisar o ILI, é possível perceber que houve menor CO no terço cervical com o aumento do ângulo 1.NA (°).

O incisivo lateral superior (ILS) apresentou todas as medidas de CO associadas exclusivamente ao 1.NA (°), de forma que quanto maior o valor dessa medida angular, maior a CO no terço cervical, médio e apical.

### 5.3 Correlação entre a inclinação dos incisivos e o padrão esquelético

A análise de variância nos revela fortes indícios ($p<0,01$) de diferenças entre as médias dos ângulos interincisais e das medidas 1-NB tanto em distância (mm) como em graus nos padrões esqueléticos determinados pelos critérios ANB e Wits e não são observados indícios de diferenças entre as médias das medidas 1-NA (Apêndice I).

A comparação de médias dos padrões esqueléticos pelo ANB e Wits apresenta resultados similares e está apresentada nas Tabelas 8 e 9. É possível perceber com os valores dos 1:1 e 1.NB (°) a posição mais vertical dos incisivos na classe III e mais vestibularizada na classe II, tendo a classe I valores intermediários sem grandes diferenças estatisticamente significantes entre as demais. Na medida 1-NB (mm), houve diferenças entre as três médias pelo Wits, de forma que a classe II apresentou incisivos mais protruídos que nas demais, havendo menor verticalização destes dentes na classe I que se comparada à classe III.

Tabela 8. Médias, desvios padrão, limites dos intervalos de confiança (95%) e teste de Tukey-Kramer para comparação das médias de inclinação dos incisivos nos padrões esqueléticos ANB.

| Variável | Estatísticas básicas para comparação das médias | | | | |
|---|---|---|---|---|---|
| | Classe (ANB) | Média | Desvio padrão | IC (95%) | |
| | | | | Inferior | Superior |
| Ângulo interincisal (p:0,0044) | I | 120,71 A B | 13,51 | 128,20 | 113,23 |
| | II | 113,25 B | 10,09 | 118,83 | 107,66 |
| | III | 128,57 A | 11,92 | 135,17 | 121,97 |
| 1–NB (mm) (p:0,0001) | I | 7,05 A | 3,70 | 9,09 | 5,00 |
| | II | 9,37 A | 3,26 | 11,18 | 7,57 |
| | III | 3,33 B | 2,36 | 4,64 | 2,02 |
| 1.NB (°) (p:0,0002) | I | 29,49 A | 9,14 | 34,55 | 24,42 |
| | II | 35,51 A | 5,95 | 38,80 | 32,21 |
| | III | 22,78 B | 7,17 | 26,75 | 18,81 |

IC: Intervalo de confiança da média (95%)

Tabela 9. Médias, desvios padrão, limites dos intervalos de confiança (95%) e teste de Tukey-Kramer para comparação das médias de inclinação dos incisivos nos padrões esqueléticos Wits.

| Variável | Estatísticas básicas para comparação das médias | | | | |
|---|---|---|---|---|---|
| | Classe (Wits) | Média | Desvio padrão | IC (95%) | |
| | | | | Inferior | Superior |
| Ângulo interincisal (p:0,0026) | I | 120,59 AB | 12,41 | 126,24 | 114,94 |
| | II | 110,53 B | 10,02 | 117,70 | 103,36 |
| | III | 128,59 A | 11,90 | 135,46 | 121,72 |
| 1–NB (mm) (p:0,0001) | I | 6,76 B | 3,86 | 8,52 | 5,00 |
| | II | 10,26 A | 2,66 | 12,17 | 8,35 |
| | III | 3,69 C | 2,50 | 5,14 | 2,25 |
| 1.NB (°) (p:0,0034) | I | 30,37 A | 9,12 | 34,52 | 26,22 |
| | II | 35,13 A | 5,88 | 39,34 | 30,92 |
| | III | 23,39 B | 7,72 | 27,85 | 18,94 |

Observa-se que nos indivíduos classe III os incisivos estão mais verticais, com valores significativamente maiores nos dentes inferiores do que nos demais sujeitos classe I e II.

A medida 1-NB (mm) apresenta resultados bastante parecidos, entretanto, na classificação por Wits, a diferença entre as médias das classes II e I é um pouco

maior, o que faz com que também essas duas médias sejam indicadas como significativamente diferentes, o que não ocorre nas classes formadas de acordo com o critério ANB. Mas nos dois critérios há indícios de que a classe III apresenta média significativamente inferior à da medida 1-NB (mm) que as demais classes.

# 6. DISCUSSÃO

A TCFC pode ser usada para avaliar quantitativamente a altura e espessura do osso vestibular com alta precisão e acurácia das medições de espessura (TIMOCK et al., 2011; KAMBUROĞLU et al., 2015). Apesar de alguns estudos trazerem a avaliação por TCFC da espessura óssea na superfície vestibular em comparação aos padrões esqueléticos (YAGCI et al., 2012; NAHM et al., 2014) ou analisarem-na com a inclinação dos incisivos (AL-MASRI et al., 2015), esses estudos, individualmente, ainda não conseguiram avaliar e comparar de forma mais abrangente todos os dentes anteriores nos indivíduos com padrões esqueléticos de classe I, II e III ao diagnóstico de CO e à inclinação dos incisivos superiores e inferiores. Além disso, a utilização de uma classificação para essa CO torna a avaliação aqui adotada mais minuciosa, a fim de sinalizar maior cuidado e limitar alguns tratamentos odontológicos, principalmente em indivíduos que possuem a CO crítica ou até mesmo delgada.

Há grande dificuldade no diagnóstico de CO por se tratar de uma avaliação subjetiva que, mesmo o avaliador estando bem calibrado e experiente nessa área, existe a possibilidade de diferenças entre as avaliações. Além disso, a maioria dos trabalhos (FERREIRA et al., 2013; TIMOCK et al., 2011; COOK et al., 2015; KAMBUROĞLU et al., 2015) são em crânios secos, os quais, embora simulem os tecidos moles, são diferentes de um paciente. O indivíduo tem, por si só, movimento e, por mais que ele fique imóvel, ao respirar durante o exame por TCFC é gerado um *noise*, uma interferência eletrônica.

Foram encontrados 58,8% de CO crítica em meio aos 1620 terços avaliados, sendo que, dentre estes, o terço médio apresentou maior parte dessa CO e os indivíduos classe III demonstraram a pior condição se comparada aos demais padrões esqueléticos. É desafiador o diagnóstico da CO visto que, muitas vezes, sua aparência esfumaçada ou extremamente fina indica uma CO menor do que 0,5mm, como sugere o trabalho de Evangelista et al. (2010), o que já deve ser considerado um defeito em virtude da dificuldade de movimentação dentária pela fragilidade do recobrimento ósseo da unidade dentária. A CO regular e espessa, por outro lado, pode ser diagnosticada com maior facilidade.

Ao comparar a distância da JCE à COA entre os padrões esqueléticos, foi

possível identificar menores valores em indivíduos de classe II, indicando a presença de CO no terço cervical destes e, consequentemente, menor quantidade de deiscências. Este defeito foi observado em maior quantidade nos indivíduos de classe III, sobretudo nos incisivos inferiores. A diferença observada entre as classes II e III pode ser justificada pela variação da inclinação dos incisivos inferiores, visto que esses dentes de indivíduos classe III estão mais verticalizados e os indivíduos de classe II possuem maior tendência à vestibularização (STAUDT et al., 2009; AL-KHATEEB et al., 2009).

Neste trabalho, ao analisar a CO nos padrões esqueléticos pelo ANB, é possível observar melhor condição na classe II em relação aos terços cervical e médio. Os dados presentes neste trabalho indicam menor CO em indivíduos com padrão esquelético de classe I e III, em proporção semelhante. A classe I, por sua vez, apresentou a melhor condição de CO no terço apical, concordando com o trabalho de Al-Masri et al. (2015), no qual os portadores da classe II apresentaram espessura semelhante à classe I e superior à dos indivíduos da classe III. Essa diferença de espessura entre as classes no terço apical pode ser justificada por uma posição mais harmônica dos dentes anteriores no alvéolo de sujeitos com padrão esquelético de classe I. Contudo, quando avaliada pelo Wits, a classe I apresentou melhores condições de CO, além do terço apical, no cervical e médio, do que quando avaliada pelo ANB, mas, de forma geral, ambas as avaliações mostraram melhor CO nos indivíduos com padrão esquelético de classe II. Com a classificação pelo Wits, passa a existir maior diferença entre o percentual de CO crítica nos indivíduos classe I e III, sendo a primeira portadora de menos defeitos ósseos, e esse fato pode ser justificado pelo melhor agrupamento de sujeitos que possuem discrepância maxilomandibular, que ocorre ao haver maior protrusão da mandíbula, mas que a partir da base do crânio não foi possível classificar como portadores de classe III. Dessa forma, torna-se ainda mais importante a avaliação dos indivíduos através de ambas as análises do ANB e Wits, de maneira que uma complementa a deficiência da outra. Alguns estudos (EVANGELISTA et al., 2010; YAGCI et al., 2012; NAHM et al., 2014), ao considerar apenas a classificação do padrão esquelético pelo ANB para comparar à CO, impedem o correto diagnóstico, uma vez que o indivíduo com maior crescimento vertical da mandíbula pode não ser considerado como classe III esquelética pelo ANB, mas sim pelo Wits. Por esse

motivo, possivelmente algumas discordâncias podem ser justificadas.

Ainda que não estatisticamente significante devido à uniformidade em que se apresentou, o terço médio de todos os dentes avaliados e em todos os três padrões esqueléticos mostrou maior quantidade de CO crítica, equivalendo a 76% (411 dos 540) dos terços médios avaliados e concordantes entre os avaliadores, predominando pior condição nos dentes inferiores como o ICI e ILI, em especial nas classes III e I. A maior frequência de CO crítica nos terços médios, seguidos pelo cervical e melhor condição no terço apical vão de encontro ao trabalho de Nahás-Scocate, que, ao avaliaram o tecido ósseo nas superfícies vestibular e lingual de incisivos centrais superiores (ICS), encontraram quantidade significativamente maior no terço apical do que nos terços médio e cervical; entretanto, o terço médio diferindo do presente trabalho, era significativamente maior do que o terço cervical. No mesmo estudo, ao avaliarem a relação entre a quantidade de tecido ósseo e a inclinação dos ICS, os autores perceberam que quanto maior o ângulo formado entre o longo eixo do ICS e o plano palatino, maior seria a quantidade de tecido ósseo no terço apical da vestibular (NAHÁS-SCOCATE et al., 2014), o que também foi observado nesta pesquisa. Outros estudos comprovaram que a CO vestibular na região anterior da maxila é fina, especialmente aos 3mm abaixo da JCE e no terço médio da raiz (ZHOU et al., 2013) e que há menor condição crítica na superfície vestibular dos dentes anterossuperiores do que a dos dentes anteriores da mandíbula (HAN et al., 2011; KIM et al., 2012). Este resultado pode ser atribuído à estrutura do osso mais fino na região antero-inferior. Kim et al. (2012) observaram resultados semelhantes a este estudo, visto que também encontraram maior espessura da CO na região do ápice nos dentes da maxila e menor espessura no terço médio da raiz na mandíbula.

Estudos desenvolvidos (EVANGELISTA et al., 2010; TIMOCK et al., 2011; YAGCI et al., 2012; LEUNG et al., 2010; NAHM et al., 2012) para avaliar a condição da tábua óssea mostraram que os incisivos inferiores apresentam alta prevalência de fenestrações, aproximadamente duas vezes maior, quando comparado aos incisivos superiores. Este fato sugere que os ortodontistas e implantodontistas devam ter maior atenção e cuidado em relação ao movimento vestíbulo-lingual e correto posicionamento dos incisivos, uma vez que a representação da crista óssea alveolar normal vista em radiografias laterais pode mascarar fenestrações e

deiscências existentes. É possível que esta falta de CO tenha maior influência da inclinação dental do que pelo padrão esquelético, pois essa redução se dá pela orientação mais à lingual desses dentes, haja vista que a maior inclinação para vestibular permite maior espessura óssea nessa região em comparação com os dentes com uma posição mais perpendicular no alvéolo (BALLRICK et al., 2008; EVANGELISTA et al., 2010). Esses dados podem justificar a menor proporção de CO crítica em portadores da classe II, visto que eles possuem maior inclinação dos incisivos em relação à linha NA e NB, mas inversamente proporcional ao ângulo interincisal.

Alguns estudos (FREITAS et al., 2005; AL-KHATEEB et al., 2009; EVANGELISTA et al., 2010; YAGCI et al., 2012) têm associado a protrusão dos dentes anteriores com a maioria de indivíduos classe II, como ocorreu no presente trabalho. Riedel (1952) encontrou incisivos superiores em indivíduos classe II duas vezes mais distantes do plano facial que se comparado àqueles em condições normais de oclusão. Além disso, incisivos inferiores são fortemente retroinclinados e são protruídos em relação à base apical (FREITAS et al., 2005). Yagci et al. (2012) encontraram maior ausência da CO nos ICI e ILI entre os portadores de classe II, o que, de fato, são resultados relativamente parecidos aos deste estudo ao comparar, apenas, os dentes avaliados na classe II, visto que os menores valores de CO ocorreram nas demais classes. A menor CO nesses indivíduos é justificada pela compensação dentária do padrão esquelético, à qual os ICI e ILI estão mais protruídos para compensar a maior vestibularização dos incisivos superiores, acarretando na menor CO no terço cervical desses incisivos inferiores.

Diversos trabalhos buscam avaliar e indicar um protocolo de aquisição ideal para TCFC de crânio total, onde a escolha do *voxel* deve ser feita criteriosamente, já que menores tamanhos de *voxels*, utilizados nos tomógrafos i-CAT para crânio total, acarretam maior dose de exposição à radiação ao paciente. Estudos recentes evidenciam que *voxels* maiores podem fornecer níveis de resolução suficientes para um correto diagnóstico de CO (TORRES et al., 2012; DE-AZEVEDO-VAZ et al., 2013). Além disso, para análise do padrão esquelético, é necessária a utilização de imagens de crânio total e estas são, na maioria das vezes, obtidas com o protocolo padrão cujo *voxel* é de 0,3mm e 0,4mm. De Menezes et al. (2010), ao avaliarem e compararem a reprodutibilidade da mensuração da espessura das tábuas ósseas

vestibular e lingual em imagens por TCFC, utilizando diferentes protocolos de aquisição de imagem com variação da dimensão do *voxel*, concluíram que a mensuração da espessura das tábuas ósseas vestibular e lingual em imagens de TCFC mostrou boa precisão para exames obtidos com *voxel* de 0,2mm; 0,3mm e 0,4mm (DE MENEZES et al., 2010). Ademais, Sun et al. (2015) encontraram uma superestimação na detecção de defeitos ósseos ao analisarem imagens por TCFC com menores *voxels* e compararem com as medições reais feitas cirurgicamente. Lukat et al. (2015) analisaram o efeito do tamanho do *voxel* da TCFC para avaliar alterações ósseas nas ATM e concluíram que não houve diferença estatisticamente significativa entre os tamanhos de *voxel* na detecção de alterações de osteoartrite da ATM. Eles concluíram, também, que apesar de nenhuma melhoria na eficácia diagnóstica com tamanho menor do *voxel*, a qualidade de imagem percebida é consistentemente maior para imagens com maior resolução espacial (LUKAT et al., 2015).

Os achados deste estudo demonstraram que a classe II apresentou melhor CO que as demais classes, sendo que terço cervical é atingido pela maior verticalização dos incisivos, e o terço com maior frequência de CO crítica foi o médio, sendo acometidos principalmente nos indivíduos de classe III. O presente trabalho não avaliou diferenças entre mulheres e homens, de modo que seria melhor aumentar o tamanho da amostra em estudo posterior para detectar influência do gênero. As superfícies linguais dos dentes anteriores também não foram estudadas, o que possivelmente seria um trabalho a contribuir para o melhor conhecimento do padrão de CO dos padrões esqueléticos. Portanto, antes de qualquer tratamento ortodôntico ou anterior à colocação de implantes, o profissional deve saber a qualidade e quantidade de osso do paciente em torno dos dentes para evitar qualquer possível complicação, e maior atenção deve ser dada aos portadores de classe III ou até mesmo indivíduos com dentes mais verticalizados.

## 7. CONCLUSÃO

Dos 1620 terços avaliados, ambos os avaliadores encontraram concordância de uma condição de CO crítica mais expressiva no terço médio, em seguida pelo terço cervical, equivalendo a aproximadamente 76% e 61%, respectivamente, tendo o terço apical a melhor condição e maior presença de CO regular e espessa. A CO crítica foi mais observada no terço cervical dos ICI e ILI; no médio do CS e ILI; e no apical em ICI e CI. A aparência da CO apresenta-se semelhante entre os avaliadores, sendo assim, os indivíduos de classe II apresentaram melhor CO quando avaliados os terços cervical e médio e comparados às classes I e III. O terço apical, por sua vez, apresentou a melhor CO, sobretudo nos indivíduos da classe I, seguida pela classe II. Os dentes inferiores apresentaram pior condição, sobretudo nos ICI e ILI, em especial nas classes III e I. A classe I, por outro lado, mostrou uma condição geral menos desfavorável em relação à III quando avaliada pelo Wits.

Os ICS e ICI apresentaram menor CO no terço cervical pela maior verticalização causada pelo maior ângulo interincisal. Os ICS e ILS apresentaram menor CO em todos terços quando estavam mais verticalizados, repetindo-se principalmente nos terços médios e apicais, e com a maior protrusão dos ICS há melhor CO nestes terços. A maior vestibularização dos incisivos superiores está associada à menor CO nos terços cervicais dos ICI e ILI, entretanto, quando os incisivos inferiores encontravam-se mais protruídos, houve aumento dessa CO no ICI. O maior valor do ângulo interincisal e a grande proporção de dentes verticalizados acarretam a maior probabilidade de ausência de CO; portanto, a melhor condição foi encontrada em sujeitos com menor angulação do 1:1 e maior protrusão e vestibularização, os portadores da classe II esquelética, e a pior condição foi detectada em indivíduos com os maiores valores de 1:1 e dentes mais verticalizados e retraídos, representados pelo padrão esquelético de classe III.

## REFERÊNCIAS

**1.** AASS, A.M.; ROSSOW, I.; PREUS, H.R.; GJERMO, P. Incidence of early periodontitis in a group of young individuals during 8 years: associations with selected potential predictors. **J Periodontol**, Norway, v. 65, p. 814-819, Sep. 1994.

**2.** ACCORSI M.; MEYERS, D. Novos conceitos na ortodontia contemporânea. **Orthodontic Sci. Pract**, vol. 4, n.16, p. 888-898, set. 2011.

**3.** AL-KHATEEB, E.A.; AL-KHATEEB, S.N. Anteroposterior and vertical components of class II division 1 and division 2 malocclusion. **Angle Orthod**; v. 79, n. 5, p. 859-866, Sep. 2009.

**4.** AL-MASRI, M. M.N.; AJAJ, M.A.; HAJEER, M.Y.; AL-EED, M.S. Evaluation of Bone Thickness and Density in the Lower Incisors' Region in Adults with Different Types of Skeletal Malocclusion using Cone-beam Computed Tomography. **J Contemp Dent Pract**, v.16, n. 8, p. 630-637, 2015.

**5.** ALQERBAN, A.; HEDESIU, M.; BACIUT, M. Pre-surgical treatment planning of maxillary canine impactions using panoramic vs cone beam CT imaging. **Dentomaxillofac Radiol**, v.42, n. 9, Jul. 2013.

**6.** ARAÚJO, R.O.M.B.D.; MATOS, M.P.D.; PENACHIM, T.J.; PEREIRA, B.M.T.; MANTOVANI, M.E.D.F.; RIZOLI, S.; FRAGA, G.P. Jejunum and ileum blunt trauma: what has changed with the implementation of multislice computed tomography?. **Revista do Colégio Brasileiro de Cirurgiões**, v. 41, n. 4, p. 278-284, Jul-Aug. 2014.

**7.** ARIEF, E. M.; NGEE, T. T.; HASSAN, A.; SHAARI, R.; ALAM, M. K.; et al. Cone Beam Computed Tomographic (CBCT) Evaluation of Maxillary Anterior Alveolar Bone. **International Medical Journal**, v. 20, n. 3, p. 326-328, Jun. 2013.

**8.** BACCETTI, T.; FRANCHI, L.; MCNAMARA, J.A The cervical vertebral maturation (CVM) method for the assessment of optimal treatment timing in dentofacial orthopedics. In**: Seminars in Orthodontics**. WB Saunders, p. 119-129, Feb. 2005.

**9.** BALL, G..; WOODSIDE, D.; THOMPSON, B.; HUNTER, W. S.; POSLUNS, J. Relationship between cervical vertebral maturation and mandibular growth. **American Journal of Orthodontics and Dentofacial Orthopedics,** v. 139, n. 5, e455-e461, Jan. 2011.

**10.** BALLRICK, J.W.; PALOMO, J.M.; RUCH, E.; AMBERMAN, B.D.; HANS, M.G. Image distortion and spatial resolution of a commercially available cone-beam computed tomography machine. **Am J Orthod Dentofacial Orthop,** v. 134, p.573-82, Oct. 2008.

**11.** BENAVIDES, E.; RIOS, H.F.; GANZ, S.D.; AN, C.H.; RESNIK, R.; REARDON, G.T.; WANG, H.L. Use of cone beam computed tomography in implant dentistry: the International Congress of Oral Implantologists consensus report. **Implant dentistry**, v.21, n.2, p. 78-86, 2012.

**12.** BJERKLIN, K.; ERICSON, S. How a computerized tomography examination changed the treatment plans of 80 children with retained and ectopically positioned maxillary canines. **Angle Orthod**, v.76, p.43–51, Jan. 2006.

**13.** BRAUT, V; BORNSTEIN, M.M.; BELSER, U.; BUSER, D. Thickness of the anterior maxillary facial bone wall—a retrospective radiographic study using cone beam computed tomography. **International Journal of Periodontics and Restorative Dentistry**, v. 31, n. 2, p. 125, 2011.

**14.** BROWN, A.A.; SCARFE, W.C.; SCHEETZ, J.P.; SILVEIRA, A.M.; FARMAN, A.G. Linear accuracy of cone beam CT derived 3D images. **Angle Orthod**;v. 79, p. 150–7, 2009.

**15.** CERICATO, G. O.; BITTENCOURT, M. A. V.; PARANHOS, L. R. Validity of the assessment method of skeletal maturation by cervical vertebrae: a systematic review and meta-analysis. **Dentomaxillofacial Radiology**, v. 44, n. 4, 2015.

**16.** CEVIDANES, L.H.S; BAILEY, L.J.; TUCKER, G.R.; STYNER, M.A.; MOL, A.; PHILLIPS, C.L.; et al. Superimposition of 3D cone-beam CT models of orthognathic surgery patients. **Dentomaxillofac Radiol,** v. 34, p. 369–375, Nov. 2005.

**17.** COOK, V.C.; TIMOCK, A.M.; CROWE, J.J.; WANG, M.; COVELL, D.A. Accuracy of alveolar bone measurements from cone beam computed tomography acquired using varying settings. **Orthodontics & craniofacial research**, v. 18, n. S1, p. 127-136, 2015.

**18.** DE ALMEIDA, V. C.; SARAIVA, L.; DE CASTRO PINTO, R. C. N.; NETO, J. B. C.; ROMITO, G. A.; PANNUTI, C. M. Acurácia da tomografia computadorizada de feixe cônico na detecção de defeitos ósseos periodontais e perda óssea alveolar. **Braz J Periodontol**, v. 24, n.02, jun. 2014 .

**19.** DE BOER, E.W.; DIJKSTRA, P.U.; STEGENGA, B.; DE BONT, L.G.; SPIJKERVET, F.K. Value of cone-beam computed tomography in the process of

diagnosis and management of disorders of the temporomandibular joint. **Br J Oral Maxillofac Surg**, v. 52, n.3, p.241–246, Mar. 2014.

**20.** DE PAULA-SILVA, F.W.G.; JÚNIOR M.S.; LEONARDO, M.R.; CONSOLARO, A.; DA SILVA, L.A.B. Cone-beam computerized tomographic, radiographic, and histologic evaluation of periapical repair in dogs' post-endodontic treatment. **Oral Surgery, Oral Medicine, Oral Pathology, Oral Radiology and Endodontology**, v. 108, n.5, p796–805, Jun. 2009.

**21.** DE TOLEDO, B. E. C.; ZUZA, E. P.; PONTES, A. E. F.; PIRES, J. R.; LUIZA, A.; CARRARETO, V.; AIELO, O. E. Relação entre a perda óssea periodontal e a resposta clínica da polpa dental ao estímulo térmico. **R. Periodontia,** v. 18, n.3, Sep. 2008.

**22.** DE-AZEVEDO-VAZ SL, VASCONCELOS KF, NEVES FS, MELO SLS, CAMPOS PSF, HAITER-NETO F. Detection of periimplant fenestration and dehiscence using two scan modes and the smallest voxel sizes of a CBCT device. **Oral Surg Oral Med Oral Pathol Oral Radiol**; v. 115, n. 1, p.121-7, Jan. 2013.

**23.** DOWNS, W.B. Variations in facial relationships: their significance in treatment and prognosis. **Am J Orthod**, v. 34, p. 812-40, Oct. 1948.

**24.** EVANGELISTA, K; VASCONCELOS, KF; BUMANN, A; HIRSCH, E; NITKA, M; SILVA, MAG. Dehiscence and fenestration in patients with Class I and Class II Division 1 malocclusion assessed with cone-beam computed tomography. **Am J Orthod Dentofacial Orthop**, v. 138, n. 2, p. 133.e1-e7, Aug. 2010.

**25.** FARMAN A.G.; SCARFE, W.C. Development of imaging selection criteria and procedures should precede cephalometric assessment with cone-beam computed tomography. **Am J Orthod Dentofacial Orthop**, v. 130, p. 257–265, Oct. 2006.

**26.** FAYED, M.; PAZERA, P.; KATSAROS, C. Optimal sites for orthodontic miniimplant placement assessed by cone beam computed tomography. **Angle Orthod**, v. 80, p. 939-51, Sep. 2010.

**27.** FERREIRA, P.P.; TORRES, M.; CAMPOS. P.S.F.; VOGEL, C.J.; DE ARAÚJO, T.M.; REBELLO, I.M.C.R. Evaluation of buccal bone coverage in the anterior region by cone-beam computed tomography**. American Journal of Orthodontics and Dentofacial Orthopedics,** v. 144, n. 5, p. 698-704, Mar. 2013.

**28.** FREITAS, M.R.; SANTOS, M.A.; FREITAS, K.M.; JANSON, G.; FREITAS, D.S.; HENRIQUES, J.F. Cephalometric characterization of skeletal Class II, division 1 malocclusion in white Brazilian subjects. **J Appl Oral Sci**.; v. 13, p.198–203, 2005.

**29.** FUCHS, T.; KACHELRIESS, M.; KALENDER, W.A. Technical advances in multi-slice spiral CT. **Rev Eur J Radiol,** v. 36, p. 69–73, Nov. 2000.

**30.** FUHRMANN, R.A.; BÜCKER, A.; DIEDRICH, P.R. Assessment of alveolar bone loss with high resolution computed tomography**. J Periodontal Res**, v. 30, n.4, p. 258-63 Jul. 1995.

**31.** FUHRMANN, R.A.; BÜCKER, A.; DIEDRICH, P.R. Radiological assessment of artificial bone defects in the floor of the maxillary sinus. **Dentomaxillofac Radiol**, v. 26, n. 2, p. 112-6, Mar. 1997.

**32.** GANDINI, J.R; SANTOS-PINTO, A.; RAVELI, D.B.; SAKIMA, M.T.; MARTINS, L.P.; SAKIMA, T.; et al. Análise cefalométrica Padrão Unesp Araraquara. **Rev. Dental Press Ortodon Ortop Facial**, v. 10, n. 1, p. 139-157, Jan/Fev. 2005.

**33.** GARIB, D.G.; YATABE, M.S.; OZAWA, T.O.; FILHO, O.G.S. Alveolar bone morphology under the perspective of the computed tomography: defining the biological limits of tooth movement. **Dental Press J Orthod**, v.15, n.5, p.192-205, Sep-Oct, 2010.

**34.** GJERMO, P.; BELLINI, H.T.; SANTOS, S.P.; MARTINS, J.G.; FERRACYOLI, J.R. Prevalence of bone loss in a group of Brazilian teenagers assessed on bite-wing radiographs**. J Clin Periodontol**, v. 11, p. 104-113, Feb.1984.

**35.** GOMES FILHO, I.S.; MIRANDA, D.A.O.; TIRADENTES, S.C.; RAMOS, T.C. Emprego de dois métodos digitais na análise da distância entre a junção cemento-esmalte e a crista óssea alveolar em exames radiográficos pela técnica periapical do paralelismo. **Stientibus,** v. 30, p.117-34, Jan/Jun.2004.

**36.** GRIBEL, B. F.; GRIBEL, M. N.; FRAZÃO, D. C.; MCNAMARA JR, J. A.; MANZI, F. R. Accuracy and reliability of craniometric measurements on lateral cephalometry and 3D measurements on CBCT scans. **The Angle orthodontist**; v. 81, n. 1, p. 26-35, Jun. 2011.

**37.** GUERRERO, M.E.; JACOBS, R.; LOUBELE, M.; SCHUTYSER, F.; SUETENS, P.; VAN STEENBERGHE, D. State-of-the-art on cone beam CT imaging for preoperative planning of implant placement. **Clin Oral Invest,** v. 10, p. 1–7, Mar. 2006.

**38.** HAITER-NETO, F.; WENZEL, A.; GOTFREDSEN, E. Diagnostic accuracy of cone beam computed tomography scans compared with intraoral images for detection of caries lesions. **Dentomaxillofac Radiol,** v. 37, n. 1, p. 18-22, Jan. 2008.

**39.** HAN, JI YOUNG; JUNG, GYU UN. Labial and lingual/palatal bone thickness of maxillary and mandibular anteriors in human cadavers in Koreans. **Journal of periodontal & implant science**, v. 41, n. 2, p. 60-66, Feb. 2011.

**40.** HANDELMAN CS. The anterior alveolus: its importance in limiting orthodontic treatment and its influence on the occurrence of iatrogenic sequelae. **Angle Orthod**; v. 66, p.95-109, 1996.

**41.** HOUNSFIELD, G.N. Computed transverse axial scanning (tomography): Part I. Description of system. **Br J Radiol, London**, v. 46, no. 552, p. 1016-1022, Dec. 1973.

**42.** JACOBSON, A. Application of the “Wits” appraisal. **Am J Orthod**, v.70, p.179-89, Aug. 1976.

**43.** JACOBSON, A. The “Wits” appraisal of jaw disharmony. **Am J Orthod**, v. 67, n. 2 p. 125-138, 1975.

**44.** JAJU, S.P. Cone beam CT in endodontics: a paradigm shift in clinical practice. **Smile Dental Journal**, v. 8, n.2, p. 22–28, 2013.

**45.** KAMBUROĞLU, K.; KURŞUN, Ş.; KILIÇ, C.; ÖZEN, T. Accuracy of virtual models in the assessment of maxillary defects. **Imaging science in dentistry**, v. 45, n. 1, p. 23-29, 2015.

**46.** KAMBUROĞLU, K.; MURAT, S.; KILIÇ, C.; YÜKSEL, S.; AVSEVER, H.; FARMAN, A.; et al. Accuracy of CBCT images in the assessment of buccal marginal alveolar peri-implant defects: effect of field of view . **Dentomaxillofacial Radiology, v.** 43, n. 4, Mar. 2014.

**47.** KAMRUN, N.; TETSUMURA, A.; NOMURA, Y.; et al. Visualization of the superior and inferior borders of the mandibular canal: a comparative study using digital panoramic radiographs and cross-sectional computed tomography images. **Oral Surg Oral Med Oral Pathol Oral Radiol**, v.115, p. 550–557, Apr. 2013.

**48.** KIM, H. J.; YU, S. K.; LEE, M. H.; LEE, H. J.; KIM, H. J.; CHUNG, C. H. Cortical and cancellous bone thickness on the anterior region of alveolar bone in Korean: a study of dentate human cadavers. **The journal of advanced prosthodontics,** v. 4, n. 3, p. 146-152, Aug. 2012.

**49.** KOIVISTO, J.; WOLFF, J.; JÄRNSTEDT, J.; DASTIDAR, P.; KORTESNIEMI, M. Assessment of the effective dose in supine, prone, and oblique positions in the maxillofacial region using a novel combined extremity and maxillofacial cone beam

computed tomography scanner. **Oral surgery, oral medicine, oral pathology and oral radiology,** v. 118, n. 3, p. 355-362, sep. 2014.

**50.** KOKE, U.; SANDER, C.; HEINECKE, A.; MULLER, H.P. A possible influence of gingival dimensions on attachment loss and gingival recession following placement of artificial crowns. **Int J Periodontics Restorative Dent**, v. 23, p. 439–445, Oct. 2003.

**51.** KULAMA, E. Scanning protocols for multislice CT scanners. **British Journal of Radiology**, v. 77, n. 1, p. S2–S9, 2004 .

**52.** LARSON, B.E. Cone-beam computed tomography is the imaging technique of choice for comprehensive orthodontic assessment. **American Journal of Orthodontics and Dentofacial Orthopedics,** v. 141, p. 402-410, Apr. 2012.

**53.** LEUNG, C.C.; PALOMO, L.; GRIFFITH, R.; HANS, M.G. Accuracy and reliability of cone-beam computed tomography for measuring alveolar bone height and detecting bony dehiscences and fenestrations. **Am J Orthod Dentofacial Orthop**, v. 37, p. 109–119, Apr. 2010.

**54.** LOFTHAG-HANSEN, S.; HUUMONEN, S.; GRÖNDAHL, K.; GRÖNDAHL H-G. Limited cone-beam CT and intraoral radiography for the diagnosis of periapical pathology. **Oral Surg Oral Med Oral Pathol Oral Radiol Endod**, v. 103, p. 114–119, Jan. 2007.

**55.** LUDLOW, J.B.; DAVIES-LUDLOW, L.E.; BROOKS, S.L.; HOWERTON, W.B. Dosimetry of 3 CBCT devices for oral and maxillofacial radiology: CB Mercuray, NewTom 3G and i-CAT. **Dentomaxillofac Radiol**; v. 35, p. 219–26, 2006.

**56.** LUDLOW, J.B.; IVANOVIC M. Comparative dosimetry of dental CBCT devices and 64-slice CT for oral and maxillofacial radiology. **Oral Surgery, Oral Medicine, Oral Pathology, Oral Radiology and Endodontology**, v. 106, n. 1, p. 106–114, Jul 2008.

**57.** LUKAT, T.D.; PERSCHBACHER, S.E.; PHAROAH, M. J.; LAM, E.W. The effects of voxel size on cone beam computed tomography images of the temporomandibular joints. **Oral surgery, oral medicine, oral pathology and oral radiology**, v. 119, n. 2, p. 229-237, fev. 2015.

**58.** MARGOLIS, H.I. A basic facial pattern and its applications in clinical orthodontics**. Am J Orthop Surg**, v.33, p. 631-641, Oct. 1947.

**59.** MARINHO, RB. Avaliação em tomografia computadorizada por feixe cônico da quantidade de tecido ósseo de suporte, vestibular e lingual, dos incisivos centrais

inferiores e a relação com suas inclinações. Dissertação (Mestrado)-Universidade Cidade São Paulo, São Paulo; 2010.

**60.** MENDONÇA, M.P. Análise radiográfica interproximal de perda óssea alveolar em crianças e adolescentes [Tese de Mestrado]. Duque de Caxias: Faculdade de Odontologia da Universidade do Rio Grande do Sul, 2007.

**61.** MENEZES, C. C. D.; JANSON, G.; MASSARO, C. D. S.; CAMBIAGHI, L.; GARIB, D. G. Reproducibility of bone plate thickness measurements with cone-beam computed tomography using different image acquisition protocols. **Dental Press Journal of Orthodontics**, v. 15, n. 5, p. 143-149, Sep./Oct. 2010.

**62.** MIRACLE, A.C.; MUKHERJI SK. Cone beam CT of the head and neck, part 2: clinical applications. **AJNR Am J Neuroradio,** v. 30, n.7, p. 1285–1292, Aug. 2009.

**63.** MOLEN, A. D. Considerations in the use of cone-beam computed tomography for buccal bone measurements. **American journal of orthodontics and dentofacial orthopedics**, v. 137, n. 4, p. 130-135, jan. 2010.

**64.** MOREIRA, C.R.; SALES, M.A.; LOPES, P.M.; CAVALCANTI, M.G. Assessment of linear and angular measurements on three-dimensional cone-beam computed tomographic images. **Oral Surg Oral Med Oral Pathol Oral Radiol Endod**, v. 108, n.3, p. 430–436, Sep. 2009.

**65.** MOYERS, R.E. Ortodontia. 4.ed. Rio de Janeiro: Guanabara Koogan, 1991. p.162-166.

**66.** MOZZO, P.; PROCACCI, C.; TACCONI, A.; TINAZZI MARTINI, P.; BERGAMO ANDREIS, I. A new volumetric CT machine for dental imaging based on the cone-beam technique: preliminary results. **Eur Radiol,** Berlin, v. 8, n. 9, p. 1558-1564, 1998.

**67.** MULIE, R.M.; HOEVE, A.T. The limitations of tooth movement within the symphysis studied with laminagraphy and standardized occlusal films. **J Clin Orthod**, v. 10, n. 12, p. 882-93 p. 886-9, Dec. 1976.

**68.** NAHÁS-SCOCATE, A.C.R.; DE SIQUEIRA BRANDÃO, A.; PATEL, M.P.; LIPIEC-XIMENEZ, M.E.; CHILVARQUER, I.; DO VALLE-COROTTI, K.M. Bone tissue amount related to upper incisors inclination. **The Angle Orthodontist**, v.84, n.2, p.279-285, Mar. 2014.

**69.** NAHM, K. Y.; KANG, J. H.; MOON; S. C.; CHOI, Y. S.; KOOK, Y. A.; KIM, S. H.; et al. Alveolar bone loss around incisors in Class I bidentoalveolar protrusion

patients: a retrospective three-dimensional cone beam CT study. **Dentomaxillofacial Radiology,** Jul. 2014.

**70.** NEELAKANTAN, P.; SUBBARAO, C.; AHUJA, R.; SUBBARAO, C.V.; GUTMANN, J.L. Cone-beam computed tomography study of root and canal morphology of maxillary first and second molars in an Indian population. **J Endod,** v. 36, p. 1622–1627, Oct. 2010.

**71.** NETO, J. R.,; DE OLIVÉRIO ACCORSI, M. A.; DE PAIVA, J. B.; DE FARIAS, B. U. L.; CAVALCANTI, M. G. P. Aplicações da tomografia computadorizada em ortodontia: “o estado da arte”. **Rev. Clín. Ortod. Dental Press**; v. 9, n.1, p. 72-84, fev/mar. 2010.

**72.** NEWMAN, M. G., TAKEI, H., KLOKKEVOLD, P. R., & CARRANZA, F. A.. **Carranza periodontia clínica**. Elsevier Brasil, 2012.

**73.** OHASHI, A.S.C.; NASCIMENTO, K.C.G.; NORMANDO, D. Análise da correlação entre a angulação (mesiodistal) dos caninos e a inclinação (vestibulolingual) dos incisivos. **Dental Press J. Orthod**, Maringá , v. 16, n. 3, p. 79-86, Jun 2011 .

**74.** OLIVEIRA, R.L.B.; FORTES, T.M.V.; CRUZ, G.A. Avaliação da distância da crista óssea alveolar à junção cementoesmalte em pacientes saudáveis. **Revista Brasileira de Pesquisa em Saúde,** v. 11, n. 1, p.16-21, 2009.

**75.** ORENTLICHER, G.; ABBOUD, M. Guided surgery for implant therapy. **Dent Clin North Am**, v. 55, n.4, p. 715–744, May. 2011.

**76.** PAPAIZ. E.G.; CARVALHO, P.L. Métodos recentes de diagnóstico através da imagem. In: FREITAS, A.; ROSA, J.E.; FARIA E SOUZA, I. Radiologia odontológica. 4. ed. São Paulo: Artes Médicas, 1998. cap. 34, p. 667-684.

**77.** PARKS, E.T. Computed tomography applications for dentistry. **Dent Clin North Am**; v. 44, n. 2, p. 371-394, Apr. 2000.

**78.** PATCAS, R; MÜLLER; L.; ULLRICH; O.; PELTOMÄKI, T. Accuracy of cone-beam computed tomography at different resolutions assessed on the bony covering of the mandibular anterior teeth. **American Journal of Orthodontics and Dentofacial Orthopedics**, v. 141, n. 1, p. 41-50, Jun. 2012.

**79.** PINSKY, H.M.; DYDA, S.; PINSKY, R.W.; MISCH, K.A.; SARMENT, D.P. Accuracy of three-dimensional measurements using cone-beam CT. **Dentomaxillofac Radiol**, v. 35 , p. 410–416, Nov. 2006.

**80.** PROFFIT, W.R.; FIELDS, H.W.; SARVER, D.M. Contemporary orthodontics. 4th ed. St. Louis: Mosby Elsevier; 2007.

**81.** REIS, S.A.B.; ABRÃO, J.; CAPELOZZA FILHO, L.; CLARO, C.A.D.A. Estudo comparativo do padrão facial de indivíduos Padrões I, II e III portadores de selamento labial passivo. **Rev Dent Press Ortodon Ortop Facial**, v. 11, n. 4, p. 36-45, Jul-Ago. 2006.

**82.** REITAN, F.; RYGH, P. Biomechanical principles and reactions. In: Graber TM, Vandarsdall RL, editors. Orthodontics: current principles and techniques. 2nd ed. St Louis: Mosby-Year Book;1994. p. 96-192.

**83.** RICHMAN, C. Is gingival recession a consequence of an orthodontic tooth size and/or tooth position discrepancy? ‘‘A paradigm shift”. **Compend Contin Educ Dent**., v. 32, p. 62–69, Jan-Fev. 2011.

**84.** RIEDEL, R.A. The relation of maxillary structures to cranium in malocclusion and in normal occlusion. **Angle Orthod,** v. 22, n. 3, p. 142-5, Jul. 1952.

**85.** SARMENT, D.P.; SUKOVIC, P.; CLINTHORNE, N. Accuracy of implant placement with a stereolithographic surgical guide. **Int J Oral Maxillofac Implants**, v. 18, p. 571–577, Jul-Aug. 2003.

**86.** SCARFE, W.C.; FARMAN, A.G. What is cone-beam CT and how does it work? **Dent Clin North Am,** v.52, p. 707-30, 2008.

**87.** SCARFE, W.C.; FARMAN, A.G.; LEVIN, M.D.; GANE, D. Essentials of maxillofacial cone beam computed tomography. **Alpha Omegan** , v. 103, p. 62-7, Jun. 2010.

**88.** SCARFE, W.C.; LI, Z.; ABOELMAATY, W.; SCOTT, S.A.; FARMAN, A.G. Maxillofacial cone beam computed tomography: essence, elements and steps to interpretation**. Aust Dent J**, v. 57, n. 1, p. 46-60, Mar. 2012.

**89.** SHI, H.; SCARFE, W.C.; FARMAN, A.G. Three-dimensional reconstruction of individual cervical vertebrae from cone-beam computed-tomography images. **Am J Orthod Dentofacial Orthop**, v. 131, n. 3, p. 426–432, Mar. 2007.

**90.** SHOKRI, A.; KHAJEH, S.; KHAVID, A. Evaluation of the accuracy of linear measurements on lateral cephalograms obtained from cone-beam computed tomography scans with digital lateral cephalometric radiography: an in vitro study. **J Craniofac Surg**; v. 25, n. 5, p. 1710-1713; Sep. 2014.

**91.** SILVA FILHO, O. G.; FREITAS, S. F.; CAVASSAN, O. A. Prevalência de oclusão normal e má oclusão em escolares da cidade de Bauru-SP. **Rev Odontol USP**, São Paulo, v. 4, n. 3, p.189-196,1990

**92.** STAUDT, C.B.; KILIARIDIS, S. Different skeletal types underlying Class III malocclusion in a random population. **Am J Orthod Dentofacial Orthop**; v. 136, n 5, p.715-721, Nov. 2009.

**93.** STEINER, C. C. Cephalometrics in clinical practice. **Angle Orthodontics,** v. 29, n. 1; p. 8-29; Jan. 1959.

**94.** STEINER, C. C. Cephalometrics for you and me. **Am J Orthod**, v. 39, n. 10, 729-755, Oct. 1953.

**95.** STEINER, C. C.; PEARSON, J. K.; AINAMO, J. Changes of the marginal periodontium as a result of labial tooth movement in monkeys. **J Periodontol,** v. 52, n. 6, p. 314-320, Jun. 1981.

**96.** STRATEMANN, S.A.; HUANG, J.C.; MAKI, K.; MILLER, A.J.; HATCHER, D.C. Comparison of cone beam computed tomography imaging with physical measures. **Dentomaxillofac Radiol**, v. 37, n.2, p. 80-93, Feb. 2008.

**97.** SUN, L.; ZHANG, L.; SHEN, G.; WANG, B.; FANG, B. Accuracy of cone-beam computed tomography in detecting alveolar bone dehiscences and fenestrations. **American Journal of Orthodontics and Dentofacial Orthopedics,** v.147, n. 3, p. 313-323,Oct 2015.

**98.** SWASTY, D.; LEE, J.; HUANG, J.C.; MAKI, K.; GANSKY, S.A.; HATCHER, D.; et al. Cross-sectional human mandibular morphology as assessed in vivo by cone-beam computed tomography in patients with different vertical facial dimensions. **Am J Orthod Dentofacial Orthop**, v. 139, p. 377-89, Apr. 2011.

**99.** SWENNEN, G.R.; SCHUTYSER, F. Three-dimensional cephalometry: spiral multi-slice vs cone-beam computed tomography. **Am J Orthod Dentofacial Orthop,** v. 130, p. 410-6, Sep. 2006.

**100.** TETRADIS, S.; ANSTEY, P.; GRAFF-RADFORD, S. Cone beam computed tomography in the diagnosis of dental disease. **J Calif Dent Assoc**, v. 38, n. 1, p. 27–32, Jan. 2010.

**101.** THOMPSON, J. R.; BRODIE, A. G. F. Factors in the position of the mandible. **Am J Orthod,** v. 29, p. 925-941, Jun. 1942.

**102.** TIMOCK, A. M.; COOK, V.; MCDONALD, T.; LEO, M. C.; CROWE, J.; BENNINGER, B. L. et al. Accuracy and reliability of buccal bone height and thickness

measurements from cone-beam computed tomography imaging. **American Journal of Orthodontics and Dentofacial Orthopedics**, v. 140, n. 5, p. 734-744, 2011.

**103.** TORRES, M. G. G., CAMPOS, P. S. F., SEGUNDO, N. P. N., NAVARRO, M., & CRUSOÉ-REBELLO, I. Accuracy of linear measurements in cone beam computed tomography with different voxel sizes. **Implant dentistry**, v.21, n.2, p.150-155, 2012.

**104.** TORRES, M.G.G.; CAMPOS, P.S.F.; NETO SEGUNDO, N.P.; RIBEIRO, M.; NAVARRO, M.; CRUSOÉ-REBELLO, I. Avaliação de doses referenciais obtidas com exames de tomografia computadorizada de feixe cônico adquiridos com diferentes tamanhos de *voxel*. **Dental Press J Orthod**, v. 15, n. 5, p. 42-3, 2010.

**105.** TWEED, C. H. Clinical orthodontics. St. Louis: C. V. Mosby, 1966; v. 2, p. 697.

**106.** TYNDALL, D.A.; RATHORE, S. Cone-beam CT diagnostic applications: caries, periodontal bone assessment, and endodontic applications. **Dent Clin North Am**, v. 52, n. 4, p. 825–841, 2008.

**107.** URSI, W.; McNAMARA JR., J. A. Crescimento craniofacial em pacientes apresentando maloclusões de Classe II e oclusão normal, entre os 10 e 12 anos de idade. **Revista Dental Press Ortodon Ortop Facial**, Maringá, v. 2, n. 5, p. 49-59, 1997.

**108.** VANDENBERGHE, B.; JACOBS, R.; YANG, J. Diagnostic validity (or acuity) of 2D CCD versus 3D CBCT-images for assessing periodontal breakdown. **Oral Surg Oral Med Oral Pathol Oral Radiol Endod**, v. 104, n. 3, p. 395–401, Sep. 2007.

**109.** VASCONCELOS, K.F.; ANGELISTA, K.M.; RODRIGUES, C.D.; ESTRELA, C.; SOUSA, T.O.; SILVA, M. Detection of periodontal bone loss using cone beam CT and intraoral radiography. **Dentomaxillofac Radiol**, v. 41, n. 1, p.64–69, Jan. 2012.

**110.** VILELLA, O.V. Manual de cefalometria. 3. ed. Rio de Janeiro (RJ): REVINTER 2009; 121-130.

**111.** WANG, H. M.; SHEN, J. W.; YU, M. F.; CHEN, X. Y.; JIANG, Q. H.; HE, F. M. Analysis of Facial Bone Wall Dimensions and Sagittal Root Position in the Maxillary Esthetic Zone: A Retrospective Study Using Cone Beam Computed Tomography. **The International journal of oral & maxillofacial implants**, v. 29, n. 5, p. 1123-1129, 2014.

**112.** WATSON, W.G. Expansion and fenestration or dehiscence. **Am J Orthod**, v. 77, p. 330–332, Mar. 1980.

**113.** WYLIE, W.L. The assessment of anterior dysplasia. **Angle Orthod,** v. 17, p. 97-109, Jul. 1947.

**114.** YAGCI, Ahmet et al. Dehiscence and fenestration in skeletal Class I, II, and III malocclusions assessed with cone-beam computed tomography. **The Angle Orthodontist**, v. 82, n. 1, p. 67-74, May. 2012.

**115.** ZHOU, Z.; CHEN, W.; SHEN, M.; SUN, C.; LI, J.; CHEN, N. Cone beam computed tomographic analyses of alveolar bone anatomy at the maxillary anterior region in Chinese adults. **Journal of biomedical research**, v. 28, n. 6, p. 498, 2013.

**116.** ZOLLER, J.E.; NEUGEBAUER, J. Cone-Beam Volumetric Imaging in Dental, Oral and Maxillofacial Medicine: Fundamentals, Diagnostics and Treatment Planning. Chicago, IL: **Quintessence Publishing**; 2008.

# ANEXO A

***UNIVERSIDADE FEDERAL DA BAHIA***
***FACULDADE DE ODONTOLOGIA***
***COMITÊ DE ÉTICA EM PESQUISA***

## APROVAÇÃO

Os membros do Comitê de Ética em Pesquisa da Faculdade de Odontologia da UFBA, em sessão ordinária no dia 31 de agosto de 2015, através do Parecer Consubstanciado nº 1.208.317, resolveram aprovar o projeto de pesquisa "AVALIAÇÃO ANATOMICA DE IMAGENS POR TOMOGRAFIA COMPUTADORIZADA E RESSONÂNCIA MAGNÉTICA", da pesquisadora Iêda Margarida Crusoé Rocha Rebello, Grande área 4: Ciências da Saúde, registro no CONEP: CAAE 43745915.9.0000.5024.

Salvador, 20 de outubro de 2015.

Profa. Dra. Sandra de Cássia Santana Sardinha
Coordenadora do CEP FOUFBA

Dra. Sandra de Cássia Santana Sardinha
Coord. do Comitê de Ética em Pesquisa em Humano
FOUFBA

**ANEXO B**

UNIVERSIDADE FEDERAL DA BAHIA
Faculdade de Odontologia
Campus Canela
COMITÊ DE ÉTICA EM PESQUISA

**AUTORIZAÇÃO PARA COLETA DE DADOS**

Eu, Marcel Lautenschlager Arriaga, ocupante do cargo de diretor da Faculdade de Odontologia da Universidade Federal da Bahia, AUTORIZO a coleta de dados do projeto AVALIAÇÃO ANATÔMICA DE IMAGENS POR TOMOGRAFIA COMPUTADORIZADA E RESSONÂNCIA MAGNÉTICA dos pesquisadores Iêda Margarida Crusoé Rocha Rebello e Paulo Sérgio Flores Campos após a aprovação do referido projeto pelo CEP-SERES HUMANOS/UFBA-IMS/CAT.

Salvador-BA, 20 de janeiro de 2015.

ASSINATURA:
CARIMBO:

**ANEXO C**

**UNIVERSIDADE FEDERAL DA BAHIA**
**Faculdade de Odontologia**
**Campus Canela**
**COMITÊ DE ÉTICA EM PESQUISA**

**AUTORIZAÇÃO PARA COLETA DE DADOS**

Eu, Fernando Antonio Lima Habib, ocupante do cargo coordenador do Curso de Especialização em Ortodontia da Universidade Federal da Bahia, AUTORIZO a coleta de dados disponíveis nos arquivos de pacientes da clínica para realização do projeto AVALIAÇÃO ANATÔMICA DE IMAGENS POR TOMOGRAFIA COMPUTADORIZADA E RESSONÂNCIA MAGNÉTICA dos pesquisadores Iêda Margarida Crusoé Rocha Rebello e Paulo Sérgio Flores Campos após a aprovação do referido projeto pelo CEP-SERES HUMANOS/UFBA-IMS/CAT.

Salvador-BA, 20 de janeiro de 2015.

ASSINATURA: Fernando Habib
CARIMBO:
Curso de Especialização em Ortodontia
Fernando Antônio Lima Habib
Prof. Adjunto FO-UFBA
Vice-Coordenador do Curso

**ANEXO D**

Critério para interpretação do coeficiente Kappa de Cohen.

| Kappa | Descrição | Conceito |
|---|---|---|
| – ∞ —\| 0,00 | Concordância completamente casual | Pobre |
| 0,00 —\| 0,20 | Concordância muito fraca, possivelmente casual | Ligeira |
| 0,20 —\| 0,40 | Concordância fraca, mas aceitável com pouco rigor | Razoável |
| 0,40 —\| 0,60 | Concordância intermediária, nem forte, nem fraca | Moderada |
| 0,60 —\| 0,80 | Concordância forte, sólida. Provavelmente não casual | Substancial |
| 0,80 —\| 1,00 | Concordância muito forte, muito confiável | Quase perfeita |
| 1,00 | Concordância perfeita | Perfeita |

Fonte: Vieira AJ; Garret JM. Understanding Interobserver Agreement: The Kappa Statistic. Fam Med 2005;37(5):360-3.

## APÊNDICE A

Médias, desvios padrão, mínimos e máximos das medidas numéricas avaliadas no estudo.

| Variáveis | Média | Desvio padrão | Mínimo | Máximo |
|---|---|---|---|---|
| Idade (anos) | 24,0 | 7,9 | 16,0 | 46,0 |
| Ângulo Interincisal | 120,8 | 13,3 | 87,4 | 155,5 |
| 1 – NA (mm) | 6,5 | 2,6 | 1,7 | 11,5 |
| 1 . NA (°) | 27,1 | 7,1 | 13,2 | 42,9 |
| 1 – NB (mm) | 6,6 | 4,0 | 0,2 | 15,5 |
| 1 . NB (°) | 29,3 | 9,0 | 8,1 | 45,8 |

## APÊNDICE B

Teste de Cochran, Mantel e Haeszel para comparar os escores das classes ANB em relação à cobertura óssea nos diferentes tipos de agrupamentos dos dados, terços e avaliadores.

| | | Avaliador | | | | | |
|---|---|---|---|---|---|---|---|
| | | 1 | | | 2 | | |
| Estrato | Terço | GL | Estatística | Valor-p | GL | Estatística | Valor-p |
| Geral | | | | | | | |
| | Cervical | 2 | 13,15 | 0,0014 | 2 | 5,59 | 0,0611 |
| | Médio | 2 | 3,96 | 0,1379 | 2 | 1,21 | 0,5468 |
| | Apical | 2 | 15,39 | 0,0005 | 2 | 12,60 | 0,0018 |
| Arcada inferior | | | | | | | |
| | Cervical | 2 | 14,12 | 0,0009 | 2 | 15,20 | 0,0005 |
| | Médio | 2 | 6,25 | 0,0440 | 2 | 0,44 | 0,8035 |
| | Apical | 2 | 12,70 | 0,0018 | 2 | 10,40 | 0,0055 |
| Arcada superior | | | | | | | |
| | Cervical | 2 | 2,62 | 0,2699 | 2 | 4,20 | 0,1227 |
| | Médio | 2 | 0,54 | 0,7628 | 2 | 0,83 | 0,6598 |
| | Apical | 2 | 5,60 | 0,0608 | 2 | 4,79 | 0,0910 |
| Canino inferior | | | | | | | |
| | Cervical | 2 | 0,00 | 1,0000 | 2 | 0,00 | 1,0000 |
| | Médio | 2 | 0,73 | 0,6933 | 2 | 0,42 | 0,8111 |
| | Apical | 2 | 13,27 | 0,0013 | 2 | 5,26 | 0,0719 |
| Canino superior | | | | | | | |
| | Cervical | 2 | 2,58 | 0,2753 | 2 | 2,83 | 0,2435 |
| | Médio | 2 | 6,79 | 0,0336 | 2 | 5,39 | 0,0677 |
| | Apical | 2 | 2,40 | 0,3016 | 2 | 0,79 | 0,6730 |
| Incisivo Central Inferior | | | | | | | |
| | Cervical | 2 | 11,68 | 0,0029 | 2 | 12,69 | 0,0018 |
| | Médio | 2 | 1,05 | 0,5909 | 2 | 3,69 | 0,1577 |
| | Apical | 2 | 2,27 | 0,3213 | 2 | 3,16 | 0,2057 |
| Incisivo Central Superior | | | | | | | |
| | Cervical | 2 | 2,92 | 0,2325 | 2 | 0,08 | 0,9604 |
| | Médio | 2 | 0,09 | 0,9567 | 2 | 0,07 | 0,9633 |
| | Apical | 2 | 2,79 | 0,2475 | 2 | 3,21 | 0,2012 |
| Incisivo Lateral Inferior | | | | | | | |
| | Cervical | 2 | 6,66 | 0,0357 | 2 | 6,39 | 0,0410 |
| | Médio | 2 | 5,47 | 0,0649 | 2 | 4,61 | 0,0997 |
| | Apical | 2 | 1,18 | 0,5535 | 2 | 4,06 | 0,1315 |
| Incisivo Lateral Superior | | | | | | | |
| | Cervical | 2 | 1,91 | 0,3858 | 2 | 5,20 | 0,0741 |
| | Médio | 2 | 2,07 | 0,3559 | 2 | 3,55 | 0,1696 |
| | Apical | 2 | 0,86 | 0,6505 | 2 | 1,53 | 0,4662 |

Em rosa são os resultados estatisticamente significantes.

## APÊNDICE C

Estatísticas derivadas da aplicação da técnica de análise de variância baseada em postos para teste da hipótese de ausência de diferenças entre as médias das variáveis analisadas nos diferentes padrões esqueléticos (ANB).

| Estrato | Variável | Análise de variância baseada em postos | | | |
|---|---|---|---|---|---|
| | | Graus de Liberdade | | Estatística F | Valor-p |
| | | Numerador | Denominador | | |
| Arcada inferior | Cervical | 2 | 265 | 8,62 | 0,0002 |
| | Médio | 2 | 265 | 1,20 | 0,3036 |
| | Apical | 2 | 265 | 5,71 | 0,0037 |
| | JCE-COA (Cervical) | 2 | 265 | 6,83 | 0,0013 |
| Arcada superior | Cervical | 2 | 267 | 1,00 | 0,3698 |
| | Médio | 2 | 267 | 0,25 | 0,7798 |
| | Apical | 2 | 267 | 3,01 | 0,0512 |
| | JCE-COA (Cervical) | 2 | 267 | 1,63 | 0,1983 |
| Canino inferior | Cervical | 2 | 86 | 0,03 | 0,9749 |
| | Médio | 2 | 86 | 0,51 | 0,6037 |
| | Apical | 2 | 86 | 4,74 | 0,0111 |
| | JCE-COA (Cervical) | 2 | 86 | 0,56 | 0,5737 |
| Canino superior | Cervical | 2 | 87 | 1,07 | 0,3460 |
| | Médio | 2 | 87 | 3,68 | 0,0292 |
| | Apical | 2 | 87 | 0,82 | 0,4417 |
| | JCE-COA (Cervical) | 2 | 87 | 2,78 | 0,0674 |
| Incisivo Central Inferior | Cervical | 2 | 87 | 7,38 | 0,0011 |
| | Médio | 2 | 87 | 0,21 | 0,8090 |
| | Apical | 2 | 87 | 1,39 | 0,2549 |
| | JCE-COA (Cervical) | 2 | 87 | 2,25 | 0,1116 |
| Incisivo Central Superior | Cervical | 2 | 87 | 0,68 | 0,5078 |
| | Médio | 2 | 87 | 0,04 | 0,9564 |
| | Apical | 2 | 87 | 1,65 | 0,1979 |
| | JCE-COA (Cervical) | 2 | 87 | 1,07 | 0,3487 |
| Incisivo Lateral Inferior | Cervical | 2 | 86 | 4,21 | 0,0181 |
| | Médio | 2 | 86 | 3,31 | 0,0412 |
| | Apical | 2 | 86 | 1,10 | 0,3391 |
| | JCE-COA (Cervical) | 2 | 86 | 3,40 | 0,0381 |
| Incisivo Lateral Superior | Cervical | 2 | 87 | 1,93 | 0,1511 |
| | Médio | 2 | 87 | 1,39 | 0,2543 |
| | Apical | 2 | 87 | 0,71 | 0,4929 |
| | JCE-COA (Cervical) | 2 | 87 | 0,97 | 0,3843 |

Em rosa são os resultados estatisticamente significantes.

## APÊNDICE D

Teste de Cochran, Mantel e Haeszel para comparar os escores das classes Wits em relação à cobertura óssea nos diferentes tipos de agrupamentos dos dados, terços e avaliadores.

| | | Avaliador | | | | | |
|---|---|---|---|---|---|---|---|
| | | 1 | | | 2 | | |
| Estrato | Terço | GL | Estatística | Valor-p | GL | Estatística | Valor-p |
| Geral | | | | | | | |
| | Cervical | 2 | 2,8540 | 0,2400 | 2 | 1,8839 | 0,3899 |
| | Médio | 2 | 3,5643 | 0,1683 | 2 | 1,5213 | 0,4674 |
| | Apical | 2 | 18,7151 | 0,0001 | 2 | 10,7141 | 0,0047 |
| Arcada inferior | | | | | | | |
| | Cervical | 2 | 4,8683 | 0,0877 | 2 | 15,2873 | 0,0005 |
| | Médio | 2 | 1,2213 | 0,5430 | 2 | 0,2968 | 0,8621 |
| | Apical | 2 | 19,4934 | 0,0001 | 2 | 14,0200 | 0,0009 |
| Arcada superior | | | | | | | |
| | Cervical | 2 | 0,4822 | 0,7858 | 2 | 3,2226 | 0,1996 |
| | Médio | 2 | 2,4526 | 0,2934 | 2 | 2,9825 | 0,2251 |
| | Apical | 2 | 3,5751 | 0,1674 | 2 | 1,8153 | 0,4035 |
| Canino inferior | | | | | | | |
| | Cervical | 2 | 3,8718 | 0,1443 | 2 | 3,8975 | 0,1424 |
| | Médio | 2 | 0,7325 | 0,6933 | 2 | 0,1945 | 0,9074 |
| | Apical | 2 | 10,1196 | 0,0063 | 2 | 7,0544 | 0,0294 |
| Canino superior | | | | | | | |
| | Cervical | 2 | 1,9348 | 0,3801 | 2 | 2,7693 | 0,2504 |
| | Médio | 2 | 5,4017 | 0,0671 | 2 | 6,7821 | 0,0337 |
| | Apical | 2 | 4,2595 | 0,1189 | 2 | 1,7042 | 0,4265 |
| Incisivo Central Inferior | | | | | | | |
| | Cervical | 2 | 3,0977 | 0,2125 | 2 | 11,1875 | 0,0037 |
| | Médio | 2 | 2,0833 | 0,3529 | 2 | 1,8991 | 0,3869 |
| | Apical | 2 | 10,2017 | 0,0061 | 2 | 6,0906 | 0,0476 |
| Incisivo Central Superior | | | | | | | |
| | Cervical | 2 | 1,8846 | 0,3897 | 2 | 1,5366 | 0,4638 |
| | Médio | 2 | 0,2025 | 0,9037 | 2 | 0,3311 | 0,8474 |
| | Apical | 2 | 0,1484 | 0,9285 | 2 | 0,9980 | 0,6071 |
| Incisivo Lateral Inferior | | | | | | | |
| | Cervical | 2 | 1,8503 | 0,3965 | 2 | 7,2455 | 0,0267 |
| | Médio | 2 | 1,9988 | 0,3681 | 2 | 4,6312 | 0,0987 |
| | Apical | 2 | 2,1645 | 0,3388 | 2 | 3,8425 | 0,1464 |
| Incisivo Lateral Superior | | | | | | | |
| | Cervical | 2 | 1,8805 | 0,3905 | 2 | 1,7027 | 0,4268 |
| | Médio | 2 | 2,0663 | 0,3559 | 2 | 0,5891 | 0,7449 |
| | Apical | 2 | 0,6987 | 0,7052 | 2 | 0,7086 | 0,7017 |

Em rosa são os resultados estatisticamente significantes.

## APÊNDICE E

Frequência (porcentagem) de coberturas óssea apontadas pelo avaliador 1, significativas pelo teste de Cochran, Mantel e Haenszel e agrupadas de acordo com padrões de comportamento (hachuras).

| Estrato | Terço | Wits | Cobertura óssea | | | |
|---|---|---|---|---|---|---|
| | | | Crítica | Delgada | Regular | Espessa |
| Geral | Apical (p:0,0001) | I | 97 (38,49) | 106 (42,06) | 44 (17,46) | 5 (1,98) |
| | | II | 66 (55,00) | 47 (39,17) | 6 (5,00) | 1 (0,83) |
| | | III | 85 (50,60) | 67 (39,88) | 15 (8,93) | 1 (0,60) |
| Arcada inferior | Apical (p:0,0001) | I | 26 (20,63) | 59 (46,83) | 37 (29,37) | 4 (3,17) |
| | | II | 23 (38,33) | 33 (55,00) | 3 (5,00) | 1 (1,67) |
| | | III | 33 (39,29) | 38 (45,24) | 12 (14,29) | 1 (1,19) |
| Canino inferior | Apical (p:0,0063) | I | 6 (14,29) | 20 (47,62) | 12 (28,57) | 4 (9,52) |
| | | II | 6 (30,00) | 12 (60,00) | 2 (10,00) | 0 (0,00) |
| | | III | 10 (35,71) | 15 (53,57) | 2 (7,14) | 1 (3,57) |
| Incisivo Central Inferior | Apical (p:0,0061) | I | 7 (16,67) | 21 (50,00) | 14 (33,33) | – |
| | | II | 8 (40,00) | 11 (55,00) | 1 (5,00) | – |
| | | III | 12 (42,86) | 12 (42,86) | 4 (14,29) | – |

## APÊNDICE F

Frequência (porcentagem) de coberturas óssea apontadas pelo avaliador 2, significativas pelo teste de Cochran, Mantel e Haenszel e agrupadas de acordo com padrões de comportamento (hachuras).

| Estrato | Terço | Wits | Cobertura óssea | | | |
|---|---|---|---|---|---|---|
| | | | Crítica | Delgada | Regular | Espessa |
| Geral | Apical (p:0,0047) | I | 105 (41,67) | 98 (38,89) | 44 (17,46) | 5 (1,98) |
| | | II | 64 (53,33) | 49 (40,83) | 6 (5,00) | 1 (0,83) |
| | | III | 79 (47,02) | 67 (39,88) | 21 (12,50) | 1 (0,60) |
| Arcada inferior | Apical (p:0,0009) | I | 25 (19,84) | 59 (46,83) | 38 (30,16) | 4 (3,17) |
| | | II | 20 (33,33) | 36 (60,00) | 3 (5,00) | 1 (1,67) |
| | | III | 29 (34,52) | 36 (42,86) | 18 (21,43) | 1 (1,19) |
| Canino inferior | Apical (p:0,0294) | I | 5 (11,90) | 22 (52,38) | 11 (26,19) | 4 (9,52) |
| | | II | 4 (20,00) | 14 (70,00) | 2 (10,00) | 0 (0,00) |
| | | III | 9 (32,14) | 14 (50,00) | 4 (14,29) | 1 (3,57) |

| | | | | | | |
|---|---|---|---|---|---|---|
| Canino superior | Médio (p:0,0337) | I | 33 (78,57) | 9 (21,43) | 0 (0,00) | – |
| | | II | 14 (70,00) | 5 (25,00) | 1 (5,00) | – |
| | | III | 27 (96,43) | 1 (3,57) | 0 (0,00) | – |
| Incisivo Central Inferior | Cervical (p:0,0037) | I | 30 (71,43) | 12 (28,57) | 0 (0,00) | – |
| | | II | 7 (35,00) | 12 (60,00) | 1 (5,00) | – |
| | | III | 21 (75,00) | 7 (25,00) | 0 (0,00) | – |
| | Apical (p:0,0476) | I | 8 (19,05) | 19 (45,25) | 15 (35,71) | – |
| | | II | 6 (30,00) | 13 (65,00) | 1 (5,00) | – |
| | | III | 11 (39,29) | 11 (39,29) | 6 (21,43) | – |
| Incisivo Lateral Inferior | Cervical (p:0,0267) | I | 29 (69,05) | 13 (30,95) | – | 0 (0,00) |
| | | II | 10 (50,00) | 9 (45,00) | – | 1 (5,00) |
| | | III | 23 (82,14) | 5 (17,86) | – | 0 (0,00) |

## APÊNDICE G

Estatísticas derivadas da aplicação da técnica de análise de variância baseada em postos para teste da hipótese de ausência de diferenças entre as médias das variáveis analisadas nos diferentes padrões esqueléticos (Wits).

| Estrato | Variável | Análise de variância baseada em postos | | | |
|---|---|---|---|---|---|
| | | Graus de Liberdade | | Estatística F | Valor-p |
| | | Numerador | Denominador | | |
| Arcada inferior | Cervical | 2 | – | – | – |
| | Médio | 2 | – | – | – |
| | Apical | 2 | – | – | – |
| | JCE-COA (Cervical) | 2 | – | – | – |
| Arcada superior | Cervical | 2 | 267 | 0,62 | 0,5397 |
| | Médio | 2 | 267 | 1,54 | 0,2154 |
| | Apical | 2 | 267 | 1,26 | 0,2857 |
| | JCE-COA (Cervical) | 2 | 267 | 0,07 | 0,9302 |
| Canino inferior | Cervical | 2 | – | – | – |
| | Médio | 2 | – | – | – |
| | Apical | 2 | – | – | – |
| | JCE-COA (Cervical) | 2 | – | – | – |
| Canino superior | Cervical | 2 | 87 | 0,41 | 0,6680 |
| | Médio | 2 | 87 | 4,23 | 0,0177 |
| | Apical | 2 | 87 | 1,21 | 0,3035 |
| | JCE-COA (Cervical) | 2 | 87 | 0,40 | 0,6742 |
| Incisivo Central Inferior | Cervical | 2 | 87 | 3,98 | 0,0221 |
| | Médio | 2 | 87 | 1,16 | 0,3192 |
| | Apical | 2 | 87 | 4,63 | 0,0123 |

| | | | | | |
|---|---|---|---|---|---|
| | JCE-COA (Cervical) | 2 | 87 | 3,35 | 0,0397 |
| Incisivo Central Superior | Cervical | 2 | 87 | 1,09 | 0,3418 |
| | Médio | 2 | 87 | 0,06 | 0,9423 |
| | Apical | 2 | 87 | 0,18 | 0,8366 |
| | JCE-COA (Cervical) | 2 | 87 | 1,98 | 0,1439 |
| Incisivo Lateral Inferior | Cervical | 2 | – | – | – |
| | Médio | 2 | – | – | – |
| | Apical | 2 | – | – | – |
| | JCE-COA (Cervical) | 2 | – | – | – |
| Incisivo Lateral Superior | Cervical | 2 | 87 | 0,85 | 0,4297 |
| | Médio | 2 | 87 | 0,51 | 0,6040 |
| | Apical | 2 | 87 | 0,39 | 0,6804 |
| | JCE-COA (Cervical) | 2 | 87 | 0,48 | 0,6182 |

Em rosa são os resultados estatisticamente significantes.

## APÊNDICE H

Médias, desvios padrão, limites dos intervalos de confiança (95%) e teste de Tukey-Kramer para comparação das médias.

| Estrato | Terço | Estatísticas básicas para comparação das médias | | | | |
|---|---|---|---|---|---|---|
| | | Classe (ANB) | Média | Desvio padrão | IC (95%) | |
| | | | | | inferior | Superior |
| Canino superior | Médio (p:0,0177) | I | 1,21 A B | 0,37 | 1,33 | 1,10 |
| | | II | 1,33 A | 0,54 | 1,58 | 1,07 |
| | | III | 1,04 B | 0,19 | 1,11 | 0,96 |
| Incisivo Central Inferior | Cervical (p:0,0221) | I | 1,30 A B | 0,47 | 1,44 | 1,15 |
| | | II | 1,58 A | 0,54 | 1,83 | 1,32 |
| | | III | 1,21 B | 0,40 | 1,37 | 1,06 |
| | Apical (p:0,0123) | I | 2,17 A | 0,69 | 2,38 | 1,95 |
| | | II | 1,70 B | 0,52 | 1,94 | 1,46 |
| | | III | 1,77 B | 0,71 | 2,04 | 1,49 |
| | JCE-COA (Cervical) (p:0,0397) | I | 2,91 B | 1,96 | 3,52 | 2,30 |
| | | II | 2,66 A B | 1,96 | 3,58 | 1,74 |
| | | III | 4,19 A | 2,61 | 5,20 | 3,18 |

IC: Intervalo de confiança da média (95%)

## APÊNDICE I

Estatísticas derivadas da aplicação da técnica de análise de variância baseada em postos para teste da hipótese de ausência de diferenças entre as médias das variáveis analisadas nos diferentes padrões esqueléticos (Wits).

| Classe esquelética | Medida de inclinação dos incisivos | Análise de variância baseada em postos | | | |
|---|---|---|---|---|---|
| | | Graus de Liberdade | | Estatística F | Valor-p |
| | | Numerador | Denominador | | |
| ANB | Ângulo interincisal | 2 | 42 | 6,20 | 0,0044 |
| | 1 – NA (mm) | 2 | 41 | 0,41 | 0,6691 |
| | 1 – NA (°) | 2 | 42 | 2,21 | 0,1226 |
| | 1 – NB (mm) | 2 | 42 | 13,99 | 0,0001 |
| | 1 – NB (°) | 2 | 42 | 10,70 | 0,0002 |
| Wits | Ângulo interincisal | 2 | 42 | 6,87 | 0,0026 |
| | 1 – NA (mm) | 2 | 41 | 1,91 | 0,1611 |
| | 1 – NA (°) | 2 | 42 | 1,24 | 0,2988 |
| | 1 – NB (mm) | 2 | 42 | 11,97 | 0,0001 |
| | 1 – NB (°) | 2 | 42 | 6,51 | 0,0034 |

Em rosa são os resultados estatisticamente significantes.