UNIVERSIDADE FEDERAL DA BAHIA
FACULDADE DE MEDICINA DA BAHIA
Fundada em 18 de fevereiro de 1808

Monografia

Avaliação da função ventricular direita pela ressonância magnética e sua associação com fibrose miocárdica em pacientes com infarto de parede inferior

Priscila Neri Lacerda

Salvador (Bahia)
Novembro, 2015

FICHA CATALOGRÁFICA

UFBA/SIBI/Bibliotheca Gonçalo Moniz: Memória da Saúde Brasileira

Lacerda, Priscila Neri

L131 Avaliação da função ventricular direita pela ressonância magnética e sua associação com fibrose miocárdica em pacientes com infarto de parede inferior / Priscila Neri Lacerda. Salvador: PN, Lacerda, 2015.

viii + 41 fls. : il.

Professor orientador: Roque Aras Júnior.

Monografia como exigência parcial e obrigatória para Conclusão de Curso de Medicina da Faculdade de Medicina da Bahia (FMB), da Universidade Federal da Bahia (UFBA).

1. Infarto do miocárdio. 2. Imagem por ressonância magnética. 3. Fibrose endomiocárdica. I. Aras Júnior, Roque. II. Universidade Federal da Bahia. Faculdade de Medicina da Bahia. III. Título.

CDU - 616.127-005.8

UNIVERSIDADE FEDERAL DA BAHIA
FACULDADE DE MEDICINA DA BAHIA
Fundada em 18 de fevereiro de 1808

Monografia

Avaliação da função ventricular direita pela ressonância magnética e sua associação com fibrose miocárdica em pacientes com infarto de parede inferior

Priscila Neri Lacerda

Professor orientador: **Roque Aras Júnior**
Orientador tutor: **Cristiano Ricardo Bastos de Macedo**

Monografia de Conclusão do Componente Curricular MED-B60/2015.1, como pré-requisito obrigatório e parcial para conclusão do curso médico da Faculdade de Medicina da Bahia da Universidade Federal da Bahia, apresentada ao Colegiado do Curso de Graduação em Medicina.

Salvador (Bahia)
Novembro, 2015

Monografia: *Avaliação da função ventricular direita pela ressonância magnética e sua associação com fibrose miocárdica em pacientes com infarto de parede inferior*, de **Priscila Neri Lacerda**.

Professor orientador: **Roque Aras Júnior**
Orientador tutor: **Cristiano Ricardo Bastos de Macedo**

COMISSÃO REVISORA:

- **Roque Aras Júnior** (Presidente, Professor orientador), Professor do Departamento de Medicina Interna e Apoio Diagnóstico da Faculdade de Medicina da Bahia da Universidade Federal da Bahia.

- **Jamary Oliveira Filho**, Professor do Departamento de Biomorfologia do Instituto de Ciências da Saúde da Universidade Federal da Bahia.

- **Jamile Leão Rego**, Doutoranda do Curso de Doutorado do Programa de Pós-graduação em Ciências da Saúde (PPgCS) da Faculdade de Medicina da Bahia da Universidade Federal da Bahia.

TERMO DE REGISTRO ACADÊMICO: Monografia avaliada pela Comissão Revisora, e julgada apta à apresentação pública no IX Seminário Estudantil de Pesquisa da Faculdade de Medicina da Bahia/UFBA, com posterior homologação do conceito final pela coordenação do Núcleo de Formação Científica e de MED-B60 (Monografia IV). Salvador (Bahia), em ___ de _____ de 2015.

"O sucesso nasce do querer, da determinação e persistência em se chegar a um objetivo. Mesmo não atingindo o alvo, quem busca e vence obstáculos, no mínimo fará coisas admiráveis"
(**José de Alencar**)

Aos meus amados pais, **Carlos Jorge Miranda de Lacerda e Maria da Glória Neri Lacerda**, e à minha irmã **Marta Neri Lacerda**

EQUIPE

- Priscila Neri Lacerda, Faculdade de Medicina da Bahia/UFBA. Correio-e: priscilanlacerda@hotmail.com;
- Roque Aras Júnior, Faculdade de Medicina da Bahia/UFBA;
- Cristiano Ricardo Bastos de Macedo, Faculdade de Medicina da Bahia/UFBA;
- Adilson Machado Gomes Júnior, Estudante de Medicina (FMB-UFBA); e
- Jéssica Mendes Santos, Estudante de Medicina (FMB-UFBA).

INSTITUIÇÕES PARTICIPANTES

UNIVERSIDADE FEDERAL DA BAHIA

- Faculdade de Medicina da Bahia (FMB)

SECRETARIA DA SAÚDE DO ESTADO DA BAHIA

- Hospital Ana Néri (HAN)

FONTES DE FINANCIAMENTO

1. Recursos próprios.

AGRADECIMENTOS

- Ao meu Professor orientador, Doutor **Roque Aras Júnior**, pelas substantivas orientações acadêmicas e à minha vida profissional, me ensinando a transpor as dificuldades desta jornada.

- Ao Doutorando **Cristiano Ricardo Bastos de Macedo**, meu Orientador tutor, pelos imprescindíveis ensinamentos na área de iniciação científica, pela constante dedicação na minha orientação acadêmica e por ser um grande amigo sempre presente durante essa trajetória.

- Ao Doutor **Jamary Oliveira Filho** e à Doutoranda **Jamile Leão Rego**, membros da Comissão Revisora desta Monografia. Meus especiais agradecimentos pela colaboração ao decorrer do estudo.

- Ao Doutor **André Maurício Fernandes de Souza**, pelo ensino da ressonância magnética cardíaca e pela constante disponibilidade.

- Aos meus Colegas **Adilson Machado Gomes Júnior** e **Jéssica Mendes Santos**, pela colaboração na coleta de dados.

SUMÁRIO

ÍNDICE DE FLUXOGRAMA, FIGURAS E TABELAS **2**

LISTA DE SIGLAS **3**

I. RESUMO **4**

II. OBJETIVOS **5**

III. FUNDAMENTAÇÃO TEÓRICA **6**

IV. REVISÃO DA LITERATURA **8**
IV.1. Infarto agudo do miocárdio 8
IV.1.1 Disfunção ventricular direita 9
IV.2. Fibrose miocárdica 11
IV.3. Ressonância magnética cardíaca 12

V. METODOLOGIA **15**
V.1. Desenho do estudo 15
V.2. População alvo e amostra do estudo 15
V.2.1 Critérios de inclusão 15
V.2.2 Critérios de exclusão 15
V.3. Variáveis analisadas 15
V.3.1 Protocolo de ressonância magnética cardíaca 16
V.4. Análise estatística 18
V.5. Aspectos Éticos 18

VI. RESULTADOS **19**

VII. DISCUSSÃO **25**

VIII. CONCLUSÕES **28**

IX. SUMMARY **29**

X. REFERÊNCIAS BIBLIOGRÁFICAS **30**

XI. ANEXOS **35**
•ANEXO I: Termo de Consentimento Livre e Esclarecido (TCLE) 36
•ANEXO II: Ficha de registro de dados 38
•ANEXO III: Parecer do Comitê de Ética em Pesquisa 40

ÍNDICE DE FLUXOGRAMA, FIGURAS E TABELAS

FLUXOGRAMA

FLUXOGRAMA 1. Diagrama de fluxo de pacientes. **19**

FIGURAS

FIGURA I. Realce tardio indicando áreas de fibrose miocárdica (setas brancas). **17**

FIGURA 2. RMC do paciente 13 – corte transversal de duas câmaras evidenciando fibrose miocárdica (seta). **22**

FIGURA 3. RMC do paciente 15 – corte transversal de duas câmaras evidenciando fibrose miocárdica (seta). **22**

FIGURA 4. RMC do paciente 6 – corte transversal de duas câmaras evidenciando fibrose miocárdica de padrão transmural (seta). **22**

FIGURA 5. RMC do paciente 2 – corte transversal de duas câmaras com fibrose em toda a parede inferior (seta) e trombo no ventrículo esquerdo. **22**

TABELAS

TABELA 1. Características gerais da população estudada (n=40). **20**

TABELA 2. Função ventricular direita estimada pela ressonância magnética. **21**

TABELA 3. Viabilidade miocárdica pela ressonância magnética. **23**

TABELA 4. Características gerais dos grupos estratificados com base na função ventricular direita. **23**

TABELA 5. Viabilidade miocárdica na população estratificada por grupo, média ± desvio padrão. **24**

LISTA DE SIGLAS

ACD	Artéria coronária direita
ACE	Artéria circunflexa esquerda
CEP	Comitê de Ética em Pesquisa
FE	Fração de ejeção
FEVD	Fração de ejeção do ventrículo direito
DVD	Disfunção ventricular direita
GD	Gadolíneo
IAM	Infarto agudo do miocárdio
IAMCSST	Infarto agudo do miocárdio com supradesnivelamento do segmento ST
IPI	Infarto de parede inferior
IVD	Infarto de ventrículo direito
PAD	Pressão arterial diastólica
PAS	Pressão arterial sistólica
PET	Tomografia por emissão de pósitrons
RMC	Ressonância magnética cardíaca
SCA	Síndrome coronariana aguda
SPSS	Statistical Package for the Social Sciences
SUS	Sistema Único de Saúde
TCLE	Termo de Consentimento Livre e Esclarecido
TRT	Técnica de realce tardio
VD	Ventrículo direito
VDF	Volume diastólico final
VOI	Volume espectroscópico de interesse
VSF	Volume sistólico final

I. RESUMO

AVALIAÇÃO DA FUNÇÃO VENTRICULAR DIREITA PELA RESSONÂNCIA MAGNÉTICA E SUA ASSOCIAÇÃO COM FIBROSE MIOCÁRDICA EM PACIENTES COM INFARTO DE PAREDE INFERIOR

Fundamentação: A disfunção ventricular direita (DVD) é observada em cerca de 50% dos casos de infarto de parede inferior (IPI), sendo considerada preditor independente de mortalidade nestes pacientes. A fibrose miocárdica está associada a uma progressiva disfunção ventricular e consequentemente, a um pior prognóstico. Nestes pacientes, a ressonância magnética cardíaca (RMC) apresenta-se como o exame de escolha para seguimento longitudinal, sendo um importante método de estratificação de risco. Objetivo: Avaliar a associação entre fibrose e disfunção ventricular direita em pacientes com IPI, utilizando a RMC. Metodologia: Estudo do tipo série de casos realizado em serviço de referência em Cardiologia. Os indivíduos incluídos no estudo responderam a um questionário contendo informações referentes à história clínica e em seguida, foi solicitada a RMC para estimar parâmetros de função ventricular direita e fibrose miocárdica. Resultados: Foram incluídos 40 indivíduos, sendo 75% do sexo masculino e 43% idosos (idade $\geq$ 60 anos). Dentre os fatores de risco cardiovascular, observou-se com maior frequência hipertensão arterial sistêmica (45%) e tabagismo (33%). Dos indivíduos analisados, 33% apresentaram fração de ejeção do do ventrículo direito (VD) < 40%. A média estimada da massa de fibrose foi de 22 ± 12g nos indivíduos com disfunção ventricular e de 15 ± 8g nos pacientes com função preservada (p=0,05). Discussão: A disfunção do VD foi observada em grande parte dos indivíduos com IPI, corroborando com outros estudos presentes na literatura. Foi observada uma tendência dos indivíduos com DVD apresentarem média de fibrose superior ao grupo de pacientes com função preservada, com valores que se aproximam à significância estatística e apresentam importante relevância clínica. Conclusões: A RMC mostra-se como uma adequada ferramenta para estratificar o risco de pacientes com infarto de parede inferior e disfunção do VD, indicando a fibrose miocárdica como possível preditor de disfunção ventricular e pior prognóstico.

Palavras chaves: 1. Infarto do miocárdio; 2. Imagem por ressonância magnética; 3. Fibrose endomiocárdica.

II. OBJETIVOS

PRINCIPAL

Avaliar a associação entre fibrose miocárdica e disfunção ventricular direita em pacientes com infarto de parede inferior, utilizando a ressonância magnética cardíaca (RMC).

SECUNDÁRIOS

1. Avaliar a frequência de disfunção ventricular direita pela RMC em indivíduos com infarto de parede inferior; e

2. Comparar os fatores de risco cardiovascular e as características clínicas de pacientes com e sem disfunção ventricular direita.

III. FUNDAMENTAÇÃO TEÓRICA

As doenças cardiovasculares, principalmente o infarto agudo do miocárdio (IAM), representam a principal causa de morbimortalidade e incapacidade no Brasil e no mundo, e o seu acelerado crescimento em países em desenvolvimento representa umas das questões de saúde pública mais relevantes da atualidade (Lloyd-Jones et al., 2009). O IAM apresenta uma incidência estimada de 350.000 pessoas/ano, sendo relatada a probabilidade de cerca de 50% de todos os homens de meia-idade e 30% das mulheres desenvolverem manifestação de doença arterial coronariana em algum momento da vida (Avezum A et al., 2005).

A disfunção ventricular direita (DVD) é observada em cerca de 30% a 50% dos casos de infarto de parede inferior, sendo considerada fator de risco independente para pior prognóstico e maior mortalidade nestes pacientes. A presença de disfunção do ventrículo direito identifica um subgrupo de pacientes com infarto de parede inferior de alto risco, os quais devem ser considerados como prioridade para o tratamento precoce. Dessa forma, a avaliação da função ventricular direita em pacientes com infarto de parede inferior torna possível identificar e estratificar precocemente indivíduos com pior prognóstico e risco elevado de eventos adversos (Zehender M et al., 1993).

Durante o processo de remodelamento cardíaco pós-infarto, o miocárdio sofre progressiva degeneração, com posterior acometimento da viabilidade miocárdica devido à substituição do tecido necrosado por fibrose. Nesta condição, a fibrose miocárdica desempenha papel fundamental na fisiopatologia da disfunção ventricular nos indivíduos acometidos, sendo considerada preditor independente de maior mortalidade intrahospitalar. As inúmeras complicações da fibrose miocárdica pós-infarto destacam a necessidade de um método fácil e preciso para identificar e quantificar a fibrose, contribuindo para a estratificação de risco dos pacientes e para a orientação da terapêutica adequada (Perazzolo MA et al., 2011).

A técnica de realce tardio para avaliação da viabilidade miocárdica mostrou-se superior aos demais métodos de exame de imagem, tornando a ressonância magnética cardíaca o exame de escolha para quantificar fibrose miocárdica. Ademais, devido à elevada sensibilidade da ressonância magnética cardíaca na avaliação do ventrículo direito e da área precisa de isquemia, este exame de imagem também é considerado o

método de escolha para estimar a função ventricular direita e definir a extensão das lesões miocárdicas (Barranhas AD et al., 2014).

Em pacientes com infarto de parede inferior, a relação existente entre fibrose miocárdica pós-infarto e disfunção do ventrículo esquerdo mostra-se como tema consolidado na literatura, em contraste com a escassez de estudos que evidenciem precocemente a disfunção do ventrículo direito nestes pacientes e avaliem sua associação com a fibrose presente na parede acometida pelo infarto. Dessa forma, devido ao fato da disfunção do ventrículo direito apresentar-se como fator de risco independente para maior mortalidade nestes pacientes, o presente estudo permite ampliar formulações teóricas a respeito do tema através da análise da fibrose miocárdica como possível preditor de disfunção ventricular direita.

IV. REVISÃO DA LITERATURA

IV.1. Infarto agudo do miocárdio

O infarto agudo do miocárdio com elevação do segmento ST (IAMCSST) configura o espectro mais grave das síndromes coronarianas agudas, com incidência estimada de 600/100.000 habitantes e 200/100.000 habitantes para homens e mulheres, respectivamente, sendo responsável por uma alta morbimortalidade. Dados norte-americanos do Center for Disease Control and Prevention demonstraram que no ano de 2010 as doenças cardiovasculares foram a principal causa de mortalidade no país, sendo o infarto agudo do miocárdio (IAM) responsável por cerca de 5% da mortalidade geral (Lorga AM et al., 2013).

No Brasil, as doenças cardiovasculares apresentam-se como a principal causa de óbito e o terceiro maior determinante de internamentos no país. Embora se observe redução dos índices de mortalidade ao longo das últimas quatro décadas devido aos perceptíveis avanços terapêuticos, o evento ainda apresenta uma significativa taxa de incidência devido ao aumento da expectativa de vida associado à ingestão de dietas ricas em gorduras saturadas, tabagismo e estilo de vida sedentário (Avezum A et al., 2005).

Além do grande impacto em termos de mortalidade na população geral, o IAM tem importante relevância em termos econômicos, frente ao grande número de internamentos e seus custos. Conforme dados do Heart Diseases and Stroke Statistics, estima-se que no ano de 2006 os Estados Unidos gastaram US$ 11,7 bilhões de dólares com encargos hospitalares relacionados ao infarto agudo do miocárdio (Roger VL et al., 2011; Lorga AM et al., 2013).

No Brasil, no ano de 2003, segundo dados do DATASUS, as doenças cardiovasculares foram responsáveis por 11% dos internamentos hospitalares e por cerca de 19,5% dos recursos gastos pelo SUS com internamentos em geral. O infarto agudo do miocárdio representou 4,2% do total de internamentos, reiterando a importância desta moléstia em termos de morbidade e custos hospitalares (Lorga AM et al., 2013).

Em relação aos aspectos fisiopatológicos, o IAM é caracterizado por um processo de necrose de cardiomiócitos causado por isquemia prolongada, ou seja, redução do fluxo sanguíneo coronariano de magnitude e duração suficiente para impedir um mecanismo compensatório pelas reservas orgânicas, causando dano ou disfunção do tecido cardíaco. Este inadequado balanço energético pode decorrer de uma oferta inadequada de oxigênio (aterosclerose, trombose e/ou espasmo coronariano) ou de um excessivo consumo miocárdico (miocardites ou hipertrofia miocárdica acentuada), com predominância do processo de aterosclerose coronariana, associada ou não a trombose (Davies MJ et al., 2000; Pesaro A et al., 2004).

Dentro de um espectro de eventos relacionados ao tempo de evolução, o miocárdio sofre progressiva degeneração, representada pelas áreas de isquemia, lesão e necrose sucessivamente, com posterior acometimento da viabilidade miocárdica devido à substituição do tecido necrosado por fibrose. Nessa condição, a fibrose miocárdica está associada à disfunção ventricular e consequentemente, a um pior prognóstico, determinando inicialmente queda do volume ejetado, com aumento do volume sistólico e diastólico final. Cronicamente, esse processo desempenha papel fundamental na fisiopatologia da disfunção ventricular dos indivíduos acometidos. (Perazzolo MA et al., 2011).

A prevenção do IAM está associada à identificação e controle dos fatores de risco cardiovascular presentes no estilo de vida dos indivíduos para redução da incidência de eventos isquêmicos e aumento da sobrevida. Nos indivíduos com IAMCSST, a estratificação de risco precoce desempenha papel fundamental na redução do impacto do IAM na saúde pública em termos de mortalidade, ao ajudar a determinar a melhor estratégia de conduta terapêutica nestes pacientes. (Pesaro A et al., 2004; Smith JN et al. 2015).

IV.1.2. Disfunção ventricular direita

A disfunção ventricular direita está associada ao infarto de parede inferior (IPI) em cerca de 30 a 50% dos casos, resultando em um impacto prognóstico negativo em termos de maior mortalidade hospitalar, quando comparado aos casos sem

envolvimento do ventrículo direito (VD). Apenas durante as últimas décadas, com a utilização da ressonância magnética cardíaca (RMC), foi elucidado o impacto da função ventricular direita no estado clínico e prognóstico do paciente, possibilitando a identificação de indivíduos com maior risco de complicações e mortalidade hospitalar (Kinch JW et al., 1994; Rallidis LS et al., 2014).

O IPI resulta majoritariamente de uma oclusão proximal da artéria coronária direita (ACD). Na maior parte dos indivíduos, o suprimento sanguíneo do VD é fornecido pela ACD, o que corrobora a associação de IPI e infarto de ventrículo direito, ainda que em cerca de 50% dessas oclusões não existam evidências de envolvimento ventricular direito. Embora a maior proporção dos IPI resultem da oclusão proximal desta artéria, o evento pode ser observado após oclusão da artéria circunflexa esquerda (ACE) em pacientes com circulação dominante esquerda (15% da população em geral) (Goldstein JA et al., 2002; Kakouros N et al., 2010).

Esta relativa menor proporção do envolvimento do ventrículo direito nos casos de infarto de parede inferior pode ser explicada por diversos fatores: menor demanda de oxigênio pelo ventrículo direito devido à uma menor massa muscular e pós carga em relação ao ventrículo esquerdo; aumento do fluxo sanguíneo durante a sístole e diástole; presença de vasos colaterais provenientes da artéria coronária esquerda e maior difusão de oxigênio para o miocárdio do ventrículo direito através de veias tebesianas (Ondrus T et al., 2013).

O envolvimento concomitante do VD associado à perda de mecanismos compensatórios, particularmente quando o septo interventricular está envolvido, pode resultar em distúrbios hemodinâmicos ainda maiores em pacientes com IPI. Bradiarritmias e taquiarritmias são registradas com frequência e contribuem para um pior prognóstico. Pacientes com IPI e envolvimento do VD apresentam maior risco de desenvolver choque cardiogênico, taquicardia ventricular e bloqueio atrioventricular, quando comparados com aqueles sem envolvimento ventricular direito no processo isquêmico. Além disso, observa-se uma mortalidade intra-hospitalar de cerca de 31%, comparada a uma taxa de apenas 6% em pacientes com envolvimento isolado de parede inferior. Estudos consideram a disfunção ventricular direita após IPI como um fator de risco independente para pior prognóstico e altos índices de mortalidade (Zehender M et al., 1993; Kakouros N et al., 2010).

A avaliação da função ventricular direita em pacientes com infarto de parede inferior torna possível identificar e estratificar precocemente indivíduos com pior prognóstico e risco elevado de eventos adversos. A ressonância magnética cardíaca representa o método de imagem padrão para a avaliação detalhada da estrutura e função ventricular direita, já que exames convencionais, como o ecocardiograma, apresentam significativas limitações na visualização do VD devido à sua complexa anatomia (Todiere G et al., 2012).

IV.2. Fibrose miocárdica

A fibrose miocárdica é caracterizada pelo acúmulo de matriz extracelular no miocárdio e apresenta-se como um componente essencial na maioria das patologias cardiovasculares. No miocárdio normal, a matriz extracelular fornece base estrutural para organização dos miócitos, evita o deslizamento das fibras musculares e o estiramento excessivo dos miócitos, e protege contra a ruptura miocárdica. Após o IAM, o acúmulo excessivo de fibrose, que leva a um aumento do espaço extracelular, afeta tanto a integridade estrutural do músculo cardíaco quanto as propriedades de condução elétrica do miocárdio (Ambale-Venkatesh B et al., 2015).

O remodelamento da matriz extracelular apresenta-se como um processo biológico essencial, especialmente após a lesão do miocárdio pós infarto. No entanto, a indução persistente de crescimento fibrótico apresenta amplas implicações adversas para as propriedades estruturais e funcionais do coração. O crescimento fibrótico aumentado está associado à rigidez ventricular, levando a uma disfunção diastólica e eventualmente sistólica do ventrículo. Ao afetar as propriedades de condução elétrica, a fibrose também é capaz de desencadear arritmias cardíacas. Além disso, a degradação de colágeno fibrilar pode resultar em dilatação ventricular, como resultado do deslizamento das camadas de cardiomiócitos (Ambale-Venkatesh B et al., 2015).

Dessa forma, o processo de remodelamento cardíaco pós-infarto e a consequente substituição de miocárdio viável por fibrose são fatores potencialmente associados à ocorrência de disfunção ventricular e arritmias ventriculares, os quais guardam associação prévia com mortalidade em pacientes pós IAM. A massa de fibrose

miocárdica e o grau de degeneração dos miócitos mostram-se inversamente proporcionais às funções sistólica e diastólica do ventrículo esquerdo, apresentando significado prognóstico negativo em pacientes com IAM (Allman KC et al., 2002; Todiere G et al., 2012).

As inúmeras complicações do remodelamento excessivo da matriz extracular pós-infarto destacam a necessidade de um método fácil e preciso para identificar e quantificar a fibrose miocárdica, contribuindo para a estratificação de risco dos pacientes e para a orientação da terapêutica adequada. A técnica de realce tardio para avaliação de viabilidade miocárdica mostrou-se superior à cintilografia miocárdica perfusional e com mesma sensibilidade e especificidade da tomografia por emissão de pósitrons (PET), tornando a ressonância magnética cardíaca o exame de escolha para quantificar fibrose miocárdica (Barranhas AD et al., 2014).

A quantificação do miocárdio lesado através da técnica de realce tardio revela uma importante ferramenta prognóstica, com estudos recentes sugerindo que as áreas de hipersinal sejam mais significativas no prognóstico a longo prazo dos eventos cardiovasculares do que a própria fração de ejeção. Dessa forma, a incorporação da ressonância magnética cardíaca na avaliação do IAM representa um grande avanço, com possibilidade de documentar detalhadamente a anatomia e a magnitude do infarto do miocárdio, aprimorando a capacidade de diagnosticar, bem como a perspectiva de avaliação de risco pós IAM (Ambale-Venkatesh B et al., 2015).

IV.3. Ressonância Magnética cardíaca

A ressonância magnética cardíaca (RMC), técnica baseada no uso da radiofrequência em tecidos submetidos a um campo magnético, não utiliza radiação ionizante ou contrastes nefrotóxicos, sendo um dos métodos de maior segurança no diagnóstico cardiovascular. Nos últimos 10 anos, a RMC emergiu como um método de imagem não-invasivo que permite uma avaliação abrangente da anatomia e função do miocárdio com altos níveis de precisão e reprodutibilidade (Mewton N et al., 2011).

Através da análise da anatomia e morfologia, função ventricular, perfusão e detecção de áreas de infarto e fibrose, o método é aplicável clinicamente em um amplo

espectro de doenças cardíacas, sendo desta forma, um exame de imagem bem estabelecido para a avaliação global de pacientes com doença arterial coronariana aguda e crônica. No contexto do IAM, este exame de imagem torna-se um método diagnóstico de grande acurácia para avaliação da função global e para detecção e quantificação de áreas de infarto do miocárdio, devido a sua capacidade de fornecer de forma precisa a localização da necrose transmural e identificar obstruções microvasculares (Simonetti OP et al., 2001).

Isto permite à RMC grande acurácia na determinação da viabilidade miocárdica, além de permitir uma completa avaliação da isquemia através de técnicas de perfusão em estresse, conferindo ao mesmo tempo informações diagnósticas e prognósticas. Desta forma, a RMC apresenta-se como o exame de escolha para seguimento longitudinal de pacientes que necessitam de alta precisão no acompanhamento, sendo um importante método de estratificação de risco ao identificar pacientes com alto grau de disfunção ventricular (Manka R et al., 2011; Galea N et al., 2013).

A RMC através técnica de realce tardio (TRT) mostra-se como um importante marcador de risco na cardiomiopatia isquêmica por ser um método capaz de diferenciar áreas de miocárdio viável e não viável. As imagens fornecidas pela RMC usando a TRT permitem delimitar e quantificar a fibrose miocárdica, estimar a função ventricular e avaliar a movimentação regional correlacionada com a fibrose anatômica. Além disso, o método permite a detecção de infartos subendocárdicos, difíceis de serem detectadas por outros métodos de imagem e determinantes de pior prognóstico em pacientes com IAM prévio (Manka R et al., 2011; Galea N et al., 2013).

A análise funcional do VD através de métodos de imagem convencionais, como o ecocardiograma, mostra-se tecnicamente difícil, devido à falta de uma janela acústica adequada e ao fato da conformação anatômica do VD dificultar a interpretação de anormalidades. Dessa forma, a elevada sensibilidade do método na avaliação do VD e da área precisa de isquemia torna a RMC o exame de imagem de escolha para estimar a função ventricular direita e definir a extensão das lesões miocárdicas (Masci PG et al., 2010; Rambihar S et al., 2010).

Assim, a capacidade de identificação da presença e da extensão das regiões de infarto, da presença ou não de obstrução microvascular, da área peri-infarto e da

contratilidade regional faz da RMC uma ferramenta cada vez mais importante não apenas na avaliação diagnóstica, mas também na avaliação prognóstica de pacientes pós infarto (Kelle S et al., 2009; Gerber BL et al., 2012).

V. METODOLOGIA

V.1. Desenho do estudo

Estudo observacional do tipo série de casos.

V.2. População alvo e amostra do estudo

A amostra de conveniência do estudo compõe-se de pacientes diagnosticados com infarto do miocárdio e acometimento da parede inferior do ventrículo esquerdo, internados no Hospital Ana Néri no período de junho a dezembro de 2014 e que concordaram em participar através da assinatura do Termo de Consentimento Livre e Esclarecido (TCLE) (Anexo I).

V.2.1 Critérios de inclusão

1. Pacientes com idade ≥ 18 anos;
2. Diagnóstico de infarto agudo do miocárdio com supradesnivelamento do segmento ST e envolvimento da parede inferior do ventrículo esquerdo; e
3. Pacientes internados no Hospital Ana Néri.

V.2.2 Critérios de exclusão

1. Indivíduos portadores de marcapasso ou cardioversor-desfibrilador implantável;
2. Indivíduos com claustrofobia;
3. Indivíduos com hipersensibilidade ao contraste; e
4. Indivíduos portadores de doença renal crônica.

V.3. Variáveis analisadas

Os indivíduos incluídos no estudo responderam inicialmente ao questionário (Anexo II) contendo informações referentes à história clínica do paciente (idade, sexo,

escolaridade e demais dados de identificação, dados antropométricos, sinais vitais, hábitos de vida, antecedentes patológicos, antecedentes familiares, sintomas, medicações em uso e dados do exame físico). Em seguida, foi solicitado como exame complementar a ressonância magnética cardíaca (RMC) com contraste (Gadolíneo), realizada no Hospital Ana Néri, para estimar a função do ventrículo direito. Foram analisados como parâmetros de função ventricular a fração de ejeção do ventrículo direito (FEVD), o volume sistólico final (VSF) e o volume diastólico final (VDF) do ventrículo direito. Os inivíduos foram estratificados com base na presença ou ausência de disfunção ventricular direita, de acordo com os critérios da Sociedade Brasileira de Cardiologia (Diretrizes SBC, 2006). Através da técnica de realce tardio (TRT), foi delimitada e quantificada a fibrose miocárdica da parede inferior do ventrículo esquerdo.

V.3.1 Protocolo de ressonância magnética cardíaca

Cada paciente foi submetido a 06 séries de aquisição de sinal, cada qual incluindo 10 espectros. Não houve intervalo de tempo entre as medições. As imagens foram adquiridas através de equipamento de ressonância magnética Siemens Avanto 1,5 T. Para avaliação das áreas de fibrose miocárdica, as imagens foram adquiridas após administração intravenosa de contraste à base de gadolínio (Gd), empregando-se sequência específica de gradiente-eco com pulso preparatório de inversão-recuperação. O tempo de inversão foi ajustado com o objetivo de anular o sinal do miocárdio normal. Após localização do coração, o ventrículo foi fotografado em duas orientações diferentes para detectar o volume espectroscópico de interesse (VOI). Os VOIs (10 x 15 x 15 mm) foram aplicados nas imagens de eixo curto, incluindo apenas miocárdio.

O volume diastólico final (VDF), volume sistólico final (VSF) e fração de ejeção do ventrículo direito foram medidos a partir de cortes contínuos de eixo curto. Os parâmetros de imagem incluem o tempo de repetição de 3.8msec, tempo de eco (de 1.9msec) e matriz de 256 X 256. A espessura de corte foi de 08mm, sem intervalos entre os cortes. Treze a dezesseis cortes foram necessários para cobrir os ventrículos direito e esquerdo completamente do ápice para o átrio. Contornos do epicárdio e

endocárdio foram delineadas manualmente. Os músculos papilares foram incluídos no volume da cavidade do ventrículo esquerdo para obter uma melhor reprodutibilidade.

A fibrose miocárdica foi mensurada utilizando os parâmetros de área e massa de fibrose obtidos através da TRT, considerando densidade do miocárdio de 1, 05 g/ml. A análise da imagem foi realizada off-line utilizando o software Argus (Siemens Medical Systems). Através da TRT, o miocárdio sem fibrose mostrou-se sem sinal (escuro), enquanto as áreas de fibrose mostraram-se com alto sinal (branco) em relação ao miocárdio normal (Figura 1). As regiões de interesse foram demarcadas manualmente ao longo das áreas de fibrose (fornecidas através da técnica de realce tardio). O volume de fibrose miocárdica foi calculado multiplicando-se as áreas delimitadas de fibrose pela espessura do corte da imagem. A massa de fibrose foi estimada multiplicando-se o volume da fibrose miocárdica pela densidade do miocárdio de 1, 05 g/ml.

A análise segmentar seguiu o padrão de segmentação miocárdica recomendado pela American Heart Association, que define a divisão do ventrículo esquerdo em dezessete segmentos: seis basais, seis mediais, quatro apicais e o ápex (Cerqueira MD et al., 2002). Foram analisados os 17 segmentos do ventrículo esquerdo através da RMC e em seguida, foi estimado o número de segmentos não-viáveis a partir da presença de realce tardio miocárdico transmural (> 50% da área do segmento analisado), compatível com ausência de viabilidade miocárdica.

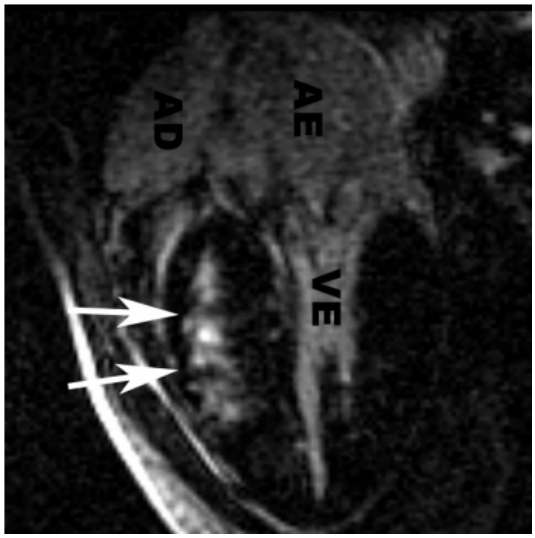

Figura 1. Realce tardio indicando áreas de fibrose miocárdica (setas brancas)

AD - átrio direito; AE - átrio esquerdo; VE - ventrículo esquerdo

V.4. Métodos estatísticos

A análise estatística foi efetuada por avaliação e interpretação das frequências absolutas, médias ± desvio-padrão e percentuais. As variáveis categóricas foram descritas através da frequência absoluta e frequência relativa percentual e comparadas entre os grupos através do teste de Fisher. As variáveis quantitativas com distribuição normal foram descritas pela média e o desvio padrão e comparadas entre os grupos pelo teste t de Student para amostras independentes. Todos os testes foram bicaudados e considerados estatisticamente significantes com erro α de 5%. A análise estatística foi realizada através do programa Statistical Package for the Social Sciences (SPSS) versão 17.0.

V.5. Aspectos éticos

O projeto foi devidamente aprovado pelo Comitê de Ética em Pesquisa do Hospital Ana Néri sob o Parecer nº 678.433 (Anexo III). Todos os pacientes foram informados sobre a natureza da pesquisa e esclarecidos sobre o exame ao qual foram submetidos e seus riscos, sendo solicitada a assinatura do Termo de Consentimento Livre e Esclarecido (Anexo I). Foi garantida a privacidade, confidencialidade e anonimato dos dados coletados, garantindo que fossem utilizados apenas neste estudo e não aproveitados em nova pesquisa.

VI. RESULTADOS

Foram selecionados 57 indivíduos durante o período de Junho de 2014 até Dezembro de 2014, de acordo com os critérios de inclusão do estudo. Após a admissão dos pacientes, foi realizada a avaliação das características clínicas através da ficha de registro de dados (Anexo II), o preenchimento do Termo de Consentimento Livre e Esclarecido (TCLE) (Anexo I) e o recrutamento dos indivíduos para realização do exame de ressonância magnética cardíaca (RMC). Do total de pacientes selecionados, 40 realizaram o exame de RMC e continuaram efetivamente no estudo, e 17 não realizaram o exame, sendo portanto excluídos na etapa final de análise (Fluxograma 1).

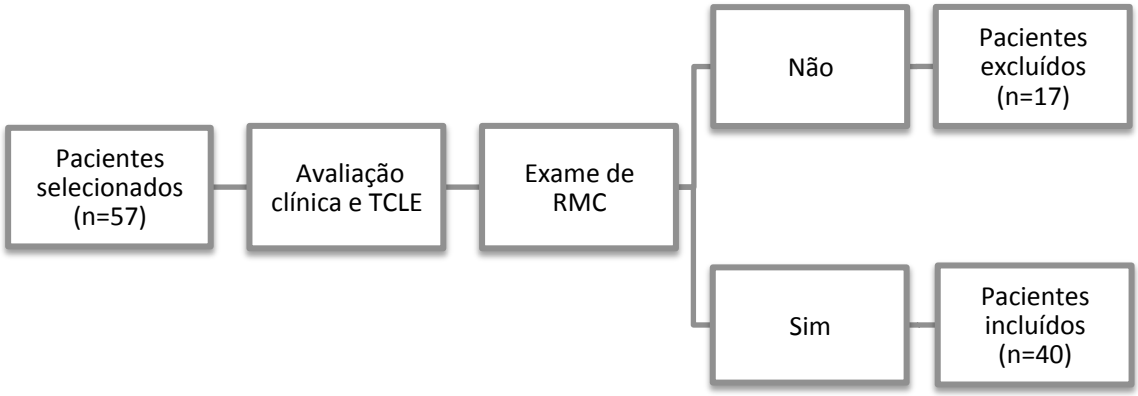

Fluxograma 1. Diagrama de fluxo de pacientes.

As características gerais da população estudada estão descritas na Tabela 1. Foram analisados dados referentes à idade, gênero, escolaridade e presença de fatores de risco cardiovascular como hipertensão arterial sistêmica (PAS ≥ 140mmHg e PAD ≥ 90mmHg), diabetes mellitus, dislipidemia (LDL-c ≥ 160mg/dL e/ou HDL-c ≤ 40mg/dL em homens e ≤ 50mg/dL em mulheres), obesidade, tabagismo, história familiar de doença arterial coronariana (homem ≤ 45 anos e mulher ≤ 55 anos), além de outras comorbidades prévias como insuficiência cardíaca, acidente vascular cerebral e doença arterial coronariana.

TABELA 1. Características gerais da população estudada (n=40).

Variáveis	**Frequências** n (%)
Idade ± DP	58 ± 8
Idade ≥ 60	18 (45)
Sexo	
Masculino	30 (75)
Feminino	10 (25)
Escolaridade	
Analfabeto	2 (12)
Fundamental incompleto ou completo	9 (48)
Médio incompleto ou completo	7 (37)
Superior incompleto ou completo	1 (6)
Hipertensão arterial sistêmica	22 (55)
Diabetes mellitus	10 (25)
Dislipidemia	8 (20)
Obesidade	10 (25)
Tabagismo	16 (40)
História familiar positiva	9 (23)
Insuficiência cardíaca prévia	10 (25)
Acidente vascular cerebral	3 (8)
Doença arterial coronariana	12 (30)

Dos 40 indivíduos incluídos no estudo, 30 (75%) eram do sexo masculino. A faixa etária variou entre 39 e 74 anos, com média de idade de 58 ± 8 anos, sendo 45% dos indivíduos idosos (idade ≥ 60 anos). Observou-se predominância de indivíduos com ensino fundamental incompleto ou completo (48%), seguido de ensino médio incompleto ou completo (37%). Dentre os fatores de risco cardiovascular analisados, observou-se como maior frequência hipertensão arterial sistêmica (55%), seguido de tabagismo (40%), doença arterial coronariana prévia (30%), diabetes mellitus (25%), insuficiência cardíaca prévia (25%), obesidade (25%) e história familiar positiva para doença arterial coronariana (23%). Dislipidemia foi observada em 20% dos indivíduos e acidente vascular cerebral prévio em 8% da população do estudo.

A função ventricular direita, descrita na Tabela 2, foi estimada diretamente pela RMC através da análise da fração de ejeção do ventrículo direito, e indiretamente através dos demais parâmetros de função ventricular como volume sistólico e diastólico final do ventrículo direito. A média observada do volume sistólico final do ventrículo direito foi de 45 ± 24 ml e do volume diastólico final foi de 84 ± 34 ml. A média da fração de ejeção do ventrículo direito (FEVD) foi de 44 ± 12 %. Foram observados 13 indivíduos (33%) com disfunção ventricular direita (FEVD < 40%), com base nos critérios da Sociedade Brasileira de Cardiologia (Diretrizes SBC, 2006).

TABELA 2. Função ventricular direita estimada pela ressonância magnética.

Variáveis	**Médias ± DP**
Fração de ejeção (%)	44 ± 12
Fração de ejeção < 40 (%)	13 (33)
Fração de ejeção ≥ 40 (%)	26 (67)
Volume sistólico final (ml)	45 ± 24
Volume diastólico final (ml)	84 ± 34

A RMC, através da técnica de realce tardio (TRT), permitiu a visualização da fibrose miocárdica presente na parede inferior do ventrículo esquerdo (Figuras 2, 3, 4 e 5). A viabilidade miocárdica da população do estudo está descrita na Tabela 3. A média da área de fibrose obtida através de ressonância magnética cardíaca foi de 20 ± 12 mm/m^2 e a média da massa de fibrose estimada foi de 17 ± 10 g. A média do número de segmentos não-viáveis, analisados a partir da presença de realce tardio miocárdico transmural (> 50% da área do segmento analisado), foi de 3 ± 2 na população geral do estudo.

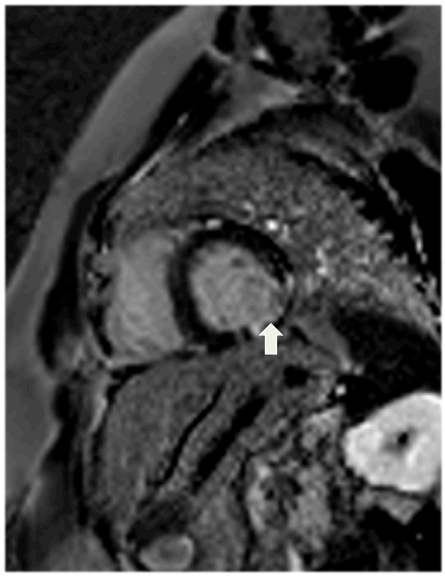

FIGURA 2. RMC do paciente 13 – corte transversal de duas câmaras evidenciando fibrose miocárdica (seta).

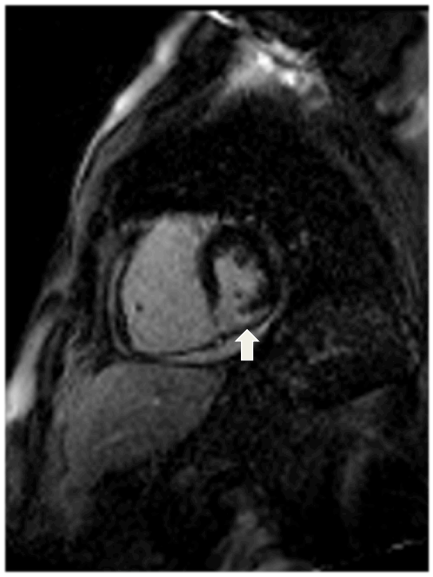

FIGURA 3. RMC do paciente 15 – corte transversal de duas câmaras evidenciando fibrose miocárdica (seta).

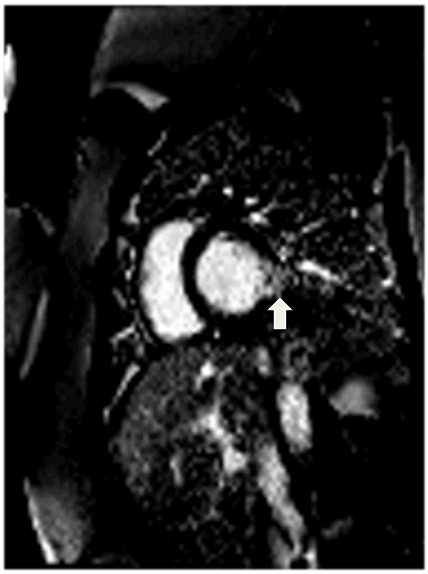

FIGURA 4. RMC do paciente 6 – corte transversal de duas câmaras evidenciando fibrose miocárdica de padrão transmural (seta).

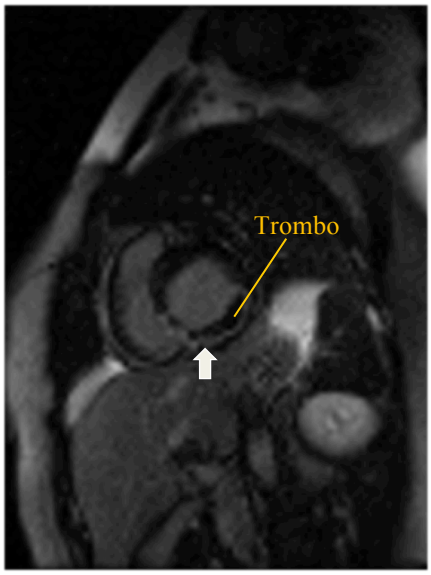

FIGURA 5. RMC do paciente 2 – corte transversal de duas câmaras evidenciando fibrose em toda a parede inferior (seta) e trombo no ventrículo.

TABELA 3. Viabilidade miocárdica estimada pela ressonância magnética.

Variáveis	Média ± DP
Número de segmentos não-viáveis	3 ± 2
Área de fibrose miocárdica (mm/m$^{2)}$	20 ± 12
Massa de fibrose miocárdica (g)	17 ± 10

A população do estudo foi estratificada com base na fração de ejeção do ventrículo direito, estimada através da RMC (Tabela 4). Foram analisadas características gerais e parâmetros de viabilidade miocárdica entre os grupos. Ao comparar as características gerais dos pacientes com disfunção ventricular direita (FEVD < 40%) e com função do ventrículo direito preservada (FEVD ≥ 40%), não foram observadas diferenças estatisticamente significantes entre os grupos.

TABELA 4. Características gerais dos grupos estratificados com base na função ventricular direita.

Variáveis	**Disfunção ventricular direita,** n (%)		p
	SIM (n=13)	NÃO (n=26)	
Idade ≥ 60	5 (38)	12 (46)	0,473
Sexo			
Masculino	9 (69)	20 (77)	0,613
Feminino	4 (30)	6 (23)	0,613
Hipertensão arterial sistêmica	5 (39)	16 (61)	0,358
Diabetes mellitus	2 (15)	7 (27)	0,475
Dislipidemia	0 (0)	8 (30)	0,154
Obesidade	2 (15)	5 (19)	0,953
Tabagismo	4 (31)	12 (46)	0,481
Insuficiência cardíaca prévia	3 (23)	6 (23)	0,559
Acidente vascular cerebral	1 (7)	2 (7)	0,537
Doença arterial coronariana	3 (23)	8 (31)	0,543

Ao analisar os parâmetros de viabilidade miocárdica na população estratificada por grupo, observou-se uma tendência da média da área e massa de fibrose serem superiores no grupo de pacientes com disfunção ventricular direita (p=0,092 e p=0,054, respectivamente). Não houve diferença estatisticamente significante em relação ao número de segmentos não-viáveis entre os grupos analisados (Tabela 5).

TABELA 5. Viabilidade miocárdica na população estratificada por grupo, média ± desvio padrão.

Variáveis	**Disfunção ventricular**		**p**
	SIM (n=13)	NÃO (n=26)	
Segmentos não-viáveis	4 ± 3	3 ± 2	0,464
Área de fibrose ($mm/m^{2)}$	25 ± 14	18 ± 10	0,092
Massa de fibrose (g)	22 ± 12	15 ± 8	0,054

VII. DISCUSSÃO

O impacto prognóstico negativo da disfunção ventricular direita em pacientes com IPI vem sendo cada vez mais estudado, por ser considerado fator de risco independente para altos índices de mortalidade (Zehender M et al., 1993; Kinch JW et al., 1994). Dessa forma, a avaliação da DVD e seus possíveis preditores torna viável a identificação precoce de indivíduos com pior prognóstico e risco elevado de eventos adversos. O presente estudo buscou avaliar, em uma população de indivíduos com IPI e acompanhados em serviço de referência em Cardiologia, a função do ventrículo direito através de ressonância magnética cardíaca e mensurar a fibrose miocárdica no grupo de pacientes com e sem DVD.

O exame de RMC utilizado neste estudo permitiu a avaliação detalhada da estrutura e função do ventrículo direito em pacientes com IPI, onde a investigação habitual com eletrocardiograma e ecocardiograma apresenta significativas limitações devido à falta de uma janela acústica adequada e ao fato da conformação anatômica do VD dificultar a interpretação de anormalidades. Esta afirmativa corrobora outros estudos que descreveram este método de imagem como o exame de maior acurácia na avaliação do ventrículo direito (Masci PG et al., 2010). Jensen et al. (2010), ao avaliar a função ventricular direita de 50 pacientes com IPI, demonstrou uma maior capacidade da RMC para detectar o acometimento do ventrículo direito, em relação aos demais métodos de investigação.

Esse resultado ressalta a importância deste exame de imagem na avaliação desses pacientes, devido à alta prevalência de DVD nessa população. Dessa forma, ao permitir a avaliação precoce de parâmetros de função ventricular direita, a RMC se torna um importante método de estratificação de risco, identificando pacientes com alto grau de disfunção ventricular e maior risco de eventos adversos e mortalidade hospitalar.

A análise das características gerais demonstrou que a população do estudo era composta em sua maioria por homens, idosos e com baixa escolaridade (ensino fundamental incompleto). Iqbal et al. (2013) descreveu o mesmo padrão de características gerais da população, ao analisar 50 indivíduos com IPI, onde 30% dos pacientes eram idosos e 84% eram homens. Esta prevalência encontrada em ambos os

estudos pode ser explicada pelo fato de idosos e indivíduos do sexo masculino constituírem a população com maior risco de desenvolver doença arterial coronariana, devido à maior predisposição ao desenvolvimento de placa atesrosclerótica (em comparação à mulheres na pré-menopausa, devido ao papel protetor desempenhado pelo estrógeno).

A hipertensão arterial sistêmica foi o fator de risco cardiovascular observado com maior frequência na população desse estudo (55%) seguido pelo tabagismo (40%), sendo considerados fatores de risco modificáveis e/ou passíveis de tratamento. Este dado corrobora os resultados descritos por Smarz et al. (2012), onde foram analisados 90 indivíduos com IPI, observando-se com maior frequência a hipertensão arterial sistêmica e o tabagismo (62% e 59%, respectivamente). A frequência dos demais fatores de risco na população geral do nosso estudo, como diabetes mellitus (25%), insuficiência cardíaca (25%) e história familiar positiva para doença arterial coronariana (23%) também mostraram-se concordantes com os resultados descritos neste estudo.

A dislipidemia e o acidente vascular cerebral foram os fatores de risco cardiovascular observados com menor frequência na população geral deste estudo (20% e 8%, respectivamente). A prevalência de dislipidemia apresentou-se mais baixa do que a descrita por Smarz et al. (2012), que evidenciou esse fator de risco em 70% dos indivíduos analisados. O desconhecimento dos pacientes acerca da patologia e possíveis limitações no diagnóstico precoce podem ter contribuído para uma subestimada prevalência de dislipidemia na população do nosso estudo.

No presente estudo, 33% dos indivíduos apresentaram disfunção ventricular direita (FEVD <40%). Iqbal et al. (2013) e Chhapra et al. (2013) descreveram uma prevalência semelhante de 32% de acometimento do ventrículo direito, ao analisar 50 pacientes com IPI. Esta associação entre DVD e IPI encontra-se bem estabelecida na literatura, devido ao suprimento sanguíneo do ventrículo direito e da parede inferior do ventrículo esquerdo através da artéria coronária direita (Goldstein JA et al., 2002). Este dado enfatiza a necessidade de avaliação precoce dos parâmetros de função ventricular direita, com o intuito de direcionar a conduta clínica e reduzir a morbimortalidade nestes pacientes.

Ao comparar as características clínicas dos pacientes com DVD e com função ventricular preservada, observou-se que as duas populações eram semelhantes, como mostrado na Tabela 3. Assim, torna-se possível relacionar de maneira mais direta a função ventricular direita com a massa de fibrose miocárdica na parede inferior do ventrículo esquerdo, já que fatores confundidores foram controlados quando a população se tornou homogênea.

O presente estudo observou uma tendência dos pacientes com DVD apresentarem uma média de massa de fibrose miocárdica superior quando comparado aos indivíduos com função ventricular preservada, com valores que se aproximam à significância estatística, como descrito na Tabela 5. A média da massa de fibrose nos pacientes com disfunção do ventrículo direito foi de 22 ± 12g em comparação a uma massa de 15 ± 8g nos pacientes com função ventricular preservada (p=0,054). Dessa forma, nosso estudo alerta para a possível associação entre a fibrose miocárdica presente na parede inferior do ventrículo esquerdo e a DVD.

Este achado apresenta importante relevância clinica por estar associado a um pior prognóstico como descrito por Kaandorp et al. (2007), que analisou 18 pacientes com infarto de parede inferior e evidenciou um aumento no volume diastólico final do ventrículo direito dos pacientes com maior massa de fibrose miocárdica, indicando dilatação ventricular progressiva. Dessa forma, torna-se necessário um novo estudo com um maior número de pacientes para que se possa aumentar o poder estatístico do estudo e confirmar esta possível associação.

O estudo apresentou como principal limitação o restrito número da amostra de indivíduos com infarto de parede inferior acompanhados no serviço de referência em cardiologia e dos pacientes que efetivamente realizaram o exame de imagem. Esta limitação possivelmente está associada à dificuldade de realização do exame ressonância magnética cardíaca no serviço público de saúde. Dessa forma, a perda de 17 (30%) pacientes recrutados de acordo com os critérios de inclusão do estudo e que não realizaram efetivamente o exame de imagem, consiste em uma importante limitação que poderia influenciar nos resultados. Além disso, a amostra de conveniência recrutada em um serviço de referência em cardiologia apresenta-se como uma limitação a ser considerada, sendo necessário um novo estudo com amostra selecionada de forma aleatória ou consecutiva para aumento do poder estatístico desta associação.

VIII. CONCLUSÕES

1. A frequência de disfunção ventricular direita pela RMC foi de 33% nos indivíduos com infarto de parede inferior da população estudada;

2. Pacientes com e sem disfunção ventricular direita apresentaram elevada frequência de hipertensão arterial sistêmica e tabagismo, fatores de risco cardiovascular modificáveis e passíveis de tratamento;

3. Os pacientes com disfunção ventricular direita apresentaram maior massa de fibrose em relação aos pacientes com função ventricular preservada; e

4. A RMC pode ser uma adequada ferramenta para estratificar melhor o risco de pacientes com infarto de parede inferior e disfunção do ventrículo direito.

IX. SUMMARY

RIGHT VENTRICLE FUNCTION ASSESSMENT BY MAGNETIC RESONANCE IMAGING AND ITS ASSOCIATION WITH FIBROSIS IN PATIENTS WITH INFERIOR WALL MYOCARDIAL INFARCTION

Background: Right ventricular (RV) dysfunction can be observed in 50% of cases of inferior wall myocardial infarction (IMI) and predicts early mortality in these patients. Myocardial fibrosis is associated with progressive ventricular dysfunction and severe prognosis. In these patients, the cardiac magnetic resonance (CMR) is the gold-standard imaging technique for investigation and is an important risk stratification method. Objective: To evaluate the association between myocardial fibrosis and right ventricular dysfunction in patients with IMI, using the CMR. Methods: Case series study conducted in a Cardiology reference center. Individuals with IMI included in the study completed a questionnaire asking for information regarding their medical history and then, CMR was performed to estimate parameters of right ventricle function and myocardial fibrosis. Results: Forty patients were included in the study, 75% were male and 43% were elderly (age ≥ 60 years). Among the cardiovascular risk factors, hypertension (45%) and smoking (33%) were most common. The RV ejection fraction was lower than 40% in 33% of patients. Mean fibrosis mass was 22 ± 12g in patients with RV dysfunction and 15 ± 8g in patients with preserved function (p=0.051). Discussion: The RV dysfunction was observed in most of the patients with IMI, which coincides with other studies. The analysis showed that the mean of fibrosis tended to be higher among patients with RV dysfunction compared to the group with preserved ventricular function, presenting a major clinical significance and approaching statistical significance. Conclusions: The CRM seems to be an adequate method for risk stratification of patients with IMI and RV dysfunction, indicating myocardial fibrosis as a possible predictor of ventricular dysfunction and worse prognosis.

Key words: 1. Myocardial infarction; 2. Magnetic resonance imaging; 3. Endomyocardial fibrosis.

X. REFERÊNCIAS BIBLIOGRÁFICAS

1. Pesaro A, Serrano C, Nicolau J. Infarto agudo do miocárdio - síndrome coronariana aguda com supradesnível do segmento ST. Rev Assoc Med Bras 2004;50:2.

2. Lloyd-Jones D, Adams R, Carnethon M, De Simone G, Ferguson B, Flegal K, et al. Heart disease and stroke statistics – 2009 update: a report from the American Heart Association Statistics Committee and Stroke Statistics Subcommittee. Circulation 2009;119:480-6.

3. Lorga AM, Azmus AD, Soeiro AM, Quadros AS, Avezum A, Marques AC, et al. Brazilian guidelines on antiplatelet and anticoagulant agents in cardiology. Arq Bras Cardiol 2013;101:01-95.

4. Smith JN, Negrelli JM, Manek MB, Hawes EM, Viera AJ. Diagnosis and management of acute coronary syndrome: an evidence-based update. J AM Board Fam Med 2015;28:283-93.

5. Avezum A, Guimarães HP, Berwanger O, Piegas L. Epidemiologic aspects of myocardial infacrtion in Brazil. Rev Bras Med 2005.

6. Roger VL, Go AS, Lloyd-Jones DM, Adams RJ, Berry JD, Brown TM. Heart disease and stroke statistics—2011 update: a report from the American Heart Association. Circulation. 2011;128:18-20.

7. Go AS, Mozaffarian D, Roger VL, Benjamin EJ, Berry JD, Borden WB, et al. Heart disease and stroke statistics—2013 update: a report from the American Heart Association. Circulation. 2013;127:143-52.

8. Lloyd J, Larson MG, Beiser A, Levy D. Lifetime risk of developing coronary heart disease. Lancet 1999;353:89.

9. Van de Werf F, Ardissino D, Betriu A, Cokkinos DV, Falk E, Fox KA, et al. Management of acute miocardial infarction inpatients presenting with ST-segment elevation. Eur Heart J 2003;24:28-66.

10. Davies MJ. The pathophysiology of acute coronary syndromes. Heart 2000;83:361.

11. Perazzolo MA, Lima JAC, Iliceto S. MRI in acute infarction. Eur Heart J 2011;32:284-293

12. Brieger D, Fox KA, Fitzgerald G, Eagle KA, Budaj A, Avezum A, et al. Predicting freedom from clinical events in non-ST-elevation acute coronary syndromes: the Global Registry of Acute Coronary Events. Heart 2009; 95:888.

13. Cerqueira MD, Weissman NJ, Dilsizian V, Jacobs AK, Kaul S, Laskey WK. Standardized myocardial segmentation and nomenclature for tomographic imaging of the heart: a statement for healthcare professionals from the Cardiac Imaging Committee of the Council on Clinical Cardiology of the American Heart Association. Circulation 2002;105:539-42.

14. Ondrus T, Kanocsky J, Novotny T, Andrsova I, Spinar J, Kala P. Right ventricular myocardial infarction: From pathophysiology to prognosis. Exp Clin Cardiol 2013;18:27-30.

15. Kinch JW, Ryan TJ. Right ventricular infarction. N Engl J Med 1994;330:1211-17.

16. Andersen HR, Falk E, Nielsen D. Right ventricular infarction: frequency, size and topography in coronary heart disease: a prospective study comprising 107 consecutive autopsies from a coronary care unit. J Am Coll Cardiol 1987;10:1223.

17. Rallidis LS, Makavos G, Nihoyannopoulos P. Right Ventricular Involvement in Coronary Artery Disease: Role of Echocardiography for Diagnosis and Prognosis. J Am Soc Echocardiogr 2014;13:944-9.

18. Goldstein JA. Pathophysiology and management of right heart ischemia. J Am Coll Cardiol 2002;40:841.

19. Kakouros N, Cokkinos DV. Right ventricular myocardial infarction: pathophysiology, diagnosis, and management. Postgrad Med J 2010;86:719.

20. Zehender M, Kasper W, Kauder E, Schonthaler M, Geibel A, Olschewski M, et al. Right ventricular infarction as an independent predictor of prognosis after acute inferior myocardial infarction. N Engl J Med 1993;328:981.

21. Todiere G, Piaggi P, Formisano F, Barison A, Masci PG, Strata E, et al. Progression of myocardial fibrosis assessed with cardiac magnetic resonance in hypertrophic cardiomyopathy. J Am Coll Cardiol 2012; 60:922-9.

22. Allman KC, Shaw LJ, Hachamovitch R, Udelson JE. Myocardial viability testing and impact of revascularization on prognosis in patients with coronary artery disease and left ventricular dysfunction: a meta-analysis. J Am Coll Cardiol 2002;39:1151.

23. Pegg TJ, Selvanayagam JB, Jennifer J, Francis JM, Karamitsos TD, Dall'Armellina E, et al. Prediction of global left ventricular functional recovery in patients with heart failure undergoing surgical revascularisation, based on late gadolinium enhancement cardiovascular magnetic resonance. J Cardiovasc Magn Reson 2010;12:56.

24. Barranhas AD, Marchiori E, Rochitte CE, Santos AS, Coelho-Filho OR. Cardiac magnetic resonance imaging in clinical practice. Radiol Bras 2014;47:1–8.

25. Diretrizes SBC: ressonância e tomografia cardiovascular. Arq Bras Cardiol 2006;87:60-100.

26. Kumar A, Abdel-Aty H, Kriedemann I, Schulz-Menger J, Gross CM, Dietz R, et al. Contrast-enhanced cardiovascular magnetic resonance imaging of right ventricular infarction. J Am Coll Cardiol 2006;48:1969.

27. Simonetti OP, Kim RJ, Fieno DS, Hillenbrand HB, Wu E, Bundy JM, et al. An improved MR imaging technique for the visualization of Myocardial infarction. Radiology 2001;218:215-23.

28. Galea N, Francone M, Carbone I, Cannata D, Vullo F, Galea R, et al. Utility of cardiac magnetic resonance in the evaluation of right ventricular involvement in patients with myocardial infarction. Radiol Med 2013; 119:309-17.

29. Manka R, Fleck E, Paetsch I. Silent inferior myocardial infarction with extensive right ventricular scarring. Int J Cardiol 2011;21:127.

30. Rambihar S, Dokainish H. Right ventricular involvement in patients with coronary artery disease. Curr Opin Cardiol 2010; 25:456–63.

31. Ambale-Venkatesh B, Lima JA. Cardiac MRI: a central prognostic tool in myocardial fibrosis. Nat Rev Cardiol 2015;12:18-29.

32. Mewton N, Liu CY, Croisille P, Bluemke D, Lima J. Assessment of Myocardial Fibrosis with cardiac Magnetic Ressonance. J AM Coll Cardiol 2011;57:891-903.

33. Kelle S, Roes SD, Klein C, Kokocinski T, de Roos A, Fleck E. Prognostic value of myocardial infarct size and contractile reserve using magnetic resonance imaging. J Am Coll Cardiol 2009;54:1770-7.

34. Gerber BL, Rousseau MF, Ahn SA, Le Polain de Waroux JB, Pouleur AC, Phlips T. Prognostic value of myocardial viability by delayed-enhanced magnetic resonance in patients with coronary artery disease and low ejection fraction: impact of revascularization therapy. J Am Coll Cardiol 2012;59:825-35.

35. Masci PG, Francone M, Desmet W, Ganame J, Todiere G, Donato R, et al. Right ventricular ischemic injury in patients with acute ST-segment elevation myocardial infarction: characterization with cardiovascular magnetic resonance. Circulation 2010;122:1405–12.

36. Lopez-Sendo´n J, Coma-Canella I, Vinuelas Adanez J. Volume loading in patients with ischemic right ventricular dysfunction. Eur Heart J 1981;2:329–38.

37. DATASUS [Internet]. Brasília (DF): Ministério da Saúde; 2012 [citado 10 set 2014]. Disponível em: http://datasus.gov.br.

38. Jensen CJ, Jochims M, Hunold P, Sabin GV, Schlosser T, Bruder O. Right ventricular involvement in acute left ventricular myocardial infarction: prognostic implications of MRI findings. Am J Roentgenol 2010;194:592-8.

39. Liaqat A, Asghar N, Rehman A. In hospital Outcome of acute inferior with right ventricular or posterior wall myocardial infarction. Ann Pak Inst Med Sci 2013;9:219-24.

40. Iqbal A, Muddarangappa R, Shah SKD, Vidyasagar S. A study of right ventricular infarction in inferior wall myocardial infarction. J Clin Sci Res 2013;2:66-71.

41. Smarz K, Zaborska B, Jaxa-Chamiec T, Maciejewski P, Budaj A. Right ventricular dysfunction and exercise capacity after inferior (posterior) wall acute myocardial infarction. Am J Cardiol 2012;110:784-9.

42. Chhapra D, Mahajan KS, Thorat TS. A study of the clinical profile of right ventricular infarction in context to inferior wall myocardial infarction in a tertiary care centre. J Cardiovasc Dis Res 2013;4:170-276.

43. Khan S, Kundi A, Sharieff S. Prevalence of right ventricular myocardial infarction in patients with acute inferior wall myocardial infarction. J Clin Pract 2004;4:354-7.

44. Kaandorpa TA, Lamba HJ, Poldermansc D, Viergeverb EP, Boersmac E, van der Wallb EE, et al. Assessment of right ventricular infarction with contrast-enhanced magnetic resonance imaging. Coron Artery Dis 2007;18:39-43.

XI. ANEXOS

Anexo I. Termo de Consentimento Livre Esclarecido

Universidade Federal da Bahia
Hospital Universitário Prof. Edgard Santos
Serviço de Cardiologia
Rua João das Botas, S/N - 40110-160
Salvador -Bahia-Brasil
Tel: (71) 3283.8119/3283.8120

TERMO DE CONSENTIMENTO LIVRE E ESCLARECIDO

Informações para o paciente

O Senhor (a) possui doença arterial coronariana e está sendo convidado(a) a participar da pesquisa intitulada: ***Avaliação da função ventricular direita pela ressonância magnética e sua associação com fibrose miocárdica em pacientes com infarto de parede inferior,*** sob supervisão do Dr. Roque Aras Júnior. Esta pesquisa tem como objetivo avaliar a função ventricular direita e sua associação com fibrose em pacientes com diagnóstico de infarto de parede inferior, utilizando a ressonância magnética cardíaca. Este estudo consiste na coleta de informações através de um questionário e na solicitação da ressonância magnética cardíaca como exame complementar. Todo resultado obtido será comunicado o significado clínico pelo profissional que o(a) atender.

O exame ao qual o senhor será submetido não apresenta risco de exposição a radiação ionizante. Contudo, devido a necessidade do uso de um contraste endovenoso (Gadolíneo), existe o risco de efeitos adversos do contraste como cefaléia, náuseas, alterações do paladar e reações alérgicas, que são raros, com efeitos colaterais graves inferiores a 0,01%. O Gadolíneo não deve ser utilizado em pacientes portadores de insuficiência renal crônica pelo risco de fibrose nefrogênica sistêmica.

As informações que o senhor (a) nos fornecer serão tratadas de forma anônima e confidencial, isto é, em nenhum momento será divulgado o seu nome em qualquer fase do estudo, sendo os dados armazenados em um banco de dados eletrônico e identificados por um número. Quando for necessário exemplificar determinada situação, sua privacidade será assegurada uma vez que seu nome será substituído de forma aleatória. Os dados coletados serão utilizados apenas NESTA pesquisa e seus resultados divulgados em enventos e/ou revistas científicas.

Sua participação é voluntária, isto é, a qualquer momento você pode recusar-se a responder qualquer pergunta ou desistir de participar e retirar seu consetimento. Sua recusa não trará nenhum prejuízo em sua relação com o pesquisador ou com a instituição que forneceu os seus dados.

O senhor (a) não terá nenhum custo ou quaisquer compensações financeiras. Não haverá riscos de qualquer natureza relacionada a sua participação. Os conhecimentos adquiridos através dos resultados desse estudo permitirá avaliar as complicações do infarto agudo do miocárdio, repercutindo no prognóstico dos pacientes, em condutas terapêuticas adequadas e aprimoramento de diagnóstico precoce. O senhor (a) receberá uma cópia deste termo, podendo tirar as suas dúvidas sobre o projeto e sua participação, agora ou a qualquer momento.

Declaro estar ciente do inteiro teor deste TERMO DE CONSENTIMENTO e estou de acordo em participar do estudo proposto, sabendo que dele poderei desistir a qualquer momento, sem sofrer qualquer punição ou constrangimento.

Salvador, _____ / _____ / _____

_____ _____

Nome do Paciente Assinatura do sujeito da pesquisa

Anexo II. Ficha de registro de dados

	REGISTRO: _____ Data: ___/___/_____	
Identificação	Nome: _____ Data de Nascimento: ___/___/_____ Idade: _____ Sexo:(1) Masc (2)Fem Telefones de contato: _____ CNS: _____ Termo de consentimento: ( ) sim	Endereço :_____ Procedência: (1) Salvador (2) Interior Raça: (1)Branco (2) Pardo (3) Negro (4) Outros Escolaridade: (1) Analfabeto (2) Fund. Incompleto (3) Fund. Completo (4) Médio Incompleto (5) Médio Completo (6) Superior Incompleto (7) Superior Completo
Comorbidades	DM:(1) Sim (2) Não Há:_____ HAS: (1) Sim (2) Não Há:_____ SM: (1) Sim (2) Não Há:_____ Dislipidemia: (1) Sim (2) Não Há:_____ DRC (1) Sim (2) Não Há:_____	ICC Prévia (1) Sim (2) Não DAC Prévia (1) Sim (2) Não Revascularização Miocárdica ( )Sim ( ) Não AVC Prévio (1) Sim (2) Não Outros: _____
Medicações em uso	Betabloqueador ( ) Dose/dia: _____ IECA ( ) Dose/dia: _____ BRA ( ) Dose/dia: _____ Diurético Tiazídico ( ) Dose/dia: _____ Furosemida ( ) Dose/dia: _____ Espironolactona ( ) Dose/dia: _____	AAS ( ) Dose/dia: _____ Amiodarona ( ) Dose/dia: _____ Varfarina ( ) Dose/dia: _____ Metformina ( ) Dose/dia: _____ Sinvastatina ( ) Dose/dia: _____ Outros: _____ Dose/dia: _____
História familiar	DAC ( ) Homem < 45 anos / Mulher < 55 anos	AVC ( ) DM ( ) Outros: _____
Hábitos de vida	Etilismo: (1) Sim ( ) Não Tabagismo Atual: (1) Sim (2) Não Maços-Ano: _____	Ex-Tabagista: (1) Sim (2) Não Abstêmio há: _____ Sedentarismo: ( ) Sim ( ) Não

Sintomas	**Caráter da Dor** ( ) Tipo A ( ) Tipo B ( ) Tipo C ( ) Tipo D **Duração:**_____ **Intensidade:** _____ **Sintomas associados:** ( ) Palpitação ( ) Dispnéia ( ) Tontura ( ) Síncope ( ) Sudorese ( ) Vômito ( ) Náuseas
Medidas antropométricas/ Dados vitais	Peso: PAS: Altura: PAD: IMC: FC: Circunferência abdominal: FR:
Exame Físico	Killip: ( ) I ( ) II ( ) III ( ) IV Escore de risco TIMI: _____ ( ) B3 ( ) B4 ( ) SS/FM Grau: ( ) SS/FAo Grau: ( ) Ictus desviado ( ) Arritmia ( ) ESV ( ) ESSV ( ) FA/Flutter ( ) Edema ( ) Estase de jugular ( ) Hipotensão
Ressonância Magnética Cardíaca	Data: AE _____mm DDVE____mm DSVE_____mm PP_____mm Septo_____mm Massa VE_____ FEVE____% FEVD_____% Área fibrose _____ Massa fibrose _____ Segmentos não viáveis ____

Anexo III. Parecer do Comitê de Ética em Pesquisa

HOSPITAL ANA NERY - HAN/SESAB

PARECER CONSUBSTANCIADO DO CEP

DADOS DO PROJETO DE PESQUISA

Título da Pesquisa: Avaliação da função do ventrículo direito através de Ressonância Magnética em pacientes com infarto do miocárdio

Pesquisador: Roque Aras Junior

Área Temática:

Versão: 1

CAAE: 11754614.7.0000.0045

Instituição Proponente: Hospital Ana Nery - HAN/SESAB

Patrocinador Principal: Financiamento Próprio

DADOS DO PARECER

Número do Parecer: 678.433

Data da Relatoria: 07/06/2014

Apresentação do Projeto:

Trata-se de um estudo descritivo do tipo corte transversal em que se pretende descrever as alterações decorrentes do infarto do miocárdio através da ressonância magnética associando-as com a função do ventrículo direito

Objetivo da Pesquisa:

Avaliar a função ventricular direita em pacientes com infarto do miocárdio utilizando a ressonância Magnética.

Avaliação dos Riscos e Benefícios:

Sem riscos maiores aos pacientes. Riscos esclarecidos no TCLE.

Comentários e Considerações sobre a Pesquisa:

Sem comentarios

Considerações sobre os Termos de apresentação obrigatória:

TCLE adequado

Recomendações:

Sem recomendações

Endereço: Rua Saldanha Marinho, s/nº
Bairro: Caixa D Água **CEP:** 40.323-010
UF: BA **Município:** SALVADOR
Telefone: (71)3342-2505 **Fax:** (71)3117-1972 **E-mail:** armenio@terra.com.br

HOSPITAL ANA NERY - HAN/SESAB

Continuação do Parecer: 678.433

Conclusões ou Pendências e Lista de Inadequações:

Sem pendências

Situação do Parecer:

Aprovado

Necessita Apreciação da CONEP:

Não

Considerações Finais a critério do CEP:

SALVADOR, 07 de Junho de 2014

Assinado por:
ÂRMÊNIO COSTA GUIMARÃES
(Coordenador)