Your complimentary use period has ended. Thank you for using PDF Complete.
Click Here to upgrade to Unlimited Pages and Expanded Features

Universidade Federal da Bahia
Faculdade de Odontologia
Mestrado em Odontologia

ANÁLISE DA IMUNOMARCAÇÃO DA p63 EM QUEILITE ACTÍNICA E CARCINOMA ESCAMOCELULAR DE LÁBIO

FLÁVIA CALÓ DE AQUINO

Salvador
2005

Your complimentary use period has ended. Thank you for using PDF Complete.
Click Here to upgrade to Unlimited Pages and Expanded Features

A CALÓ DE AQUINO

ANÁLISE DA IMUNOMARCAÇÃO DA p63 EM QUEILITE ACTÍNICA E CARCINOMA ESCAMOCELULAR DE LÁBIO

Dissertação apresentado à Faculdade de Odontologia da Universidade Federal da Bahia como requisito parcial para obtenção do grau de Mestre em Odontologia.

Orientadora:
Profª Drª Luciana Maria Pedreira Ramalho
Co-orientadora:
Profª Drª Sílvia Regina de Almeida Reis

Salvador
2005

Your complimentary use period has ended. Thank you for using PDF Complete.

Click Here to upgrade to Unlimited Pages and Expanded Features

FICHA CATALOGRÁFICA

A65 Aquino, Flávia Caló de

Análise da imunomarcação da p63 em queilite actínica e carcinoma escamocelular de lábio / Flávia Caló de Aquino -- Salvador, 2005.

80f.

Orientadora: Profa. Dra. Luciana Maria Pedreira Ramalho

Co-orientadora: Sílvia Regina Almeida Reis

Dissertação (Mestrado em Odontologia) ï Universidade Federal da Bahia

1. Proteína p63 2. Carcinoma escamocelular. 3. Displasia bucal. 4. Queilite actínica . I. Ramalho, Luciana Pedreira (Orientadora). II. Reis, Silvia Regina (Co-orientadora) III. Universidade Federal da Bahia. III.Título.

CDU: 616.31

Your complimentary use period has ended. Thank you for using PDF Complete.
Click Here to upgrade to Unlimited Pages and Expanded Features

RMO DE APROVAÇÃO

FLÁVIA CALÓ DE AQUINO

ANÁLISE DA IMUNOMARCAÇÃO DA p63 EM QUEILITE ACTÍNICA E CARCINOMA ESCAMOCELULAR DE LÁBIO.

Dissertação aprovada como requisito parcial para obtenção do grau de Mestre em Odontologia, Universidade Federal da Bahia, pela seguinte banca examinadora:

Christina Maeda Takiya ----------
Pós-Doutorado, Albert Enstein College of Medicine (AECOM), Estados Unidos. Doutora em Medicina (Dermatologia) Universidade Federal do Rio de Janeiro (UFRJ)

Sílvia Regina Almeida Reis ----------
Doutora em Patologia, Freie Universitat Berlin (FUB), Alemanha.
Universidade Federal da Bahia

Luciana Maria Pedreira Ramalho ----------
Doutora em Estomatologia, PUC-RS, Porto Alegre, RS.
Universidade Federal da Bahia

Salvador, 02 de dezembro de 2005.

Your complimentary use period has ended. Thank you for using PDF Complete.
Click Here to upgrade to Unlimited Pages and Expanded Features

DEDICATÓRIA

A DEUS pela graça da minha existência.

Aos meus amados pais, **Clóvis e Gilzélia**, exemplos de vida, por todo amor, carinho e esforço que desempenham para permitir a realização de meus sonhos, sempre acreditando em meu potencial.

Ao meu amado esposo, **Júnior**, pelo amor, dedicação e apoio incondicional, dando-me forças para continuar nos momentos difíceis, tornando minha vida mais doce.

Aos meus queridos irmãos, em especial ao meu anjo ñ**Có**òque com sua admiração, seguia meus passos, sempre confiando na minha capacidade e deixando entre nós a lição de bondade e do seu amor. Eternas saudades!

Your complimentary use period has ended. Thank you for using PDF Complete.

Click Here to upgrade to Unlimited Pages and Expanded Features

AGRADECIMENTO ESPECIAL

À minha orientadora e incentivadora Profa. Dra. **Luciana Maria Pedreira Ramalho**, que me permitiu descobrir o amor pela docência com seu exemplo de profissional, de pessoa e de amiga, sempre guiando meus passos e transmitindo-me além de seus conhecimentos científicos, mas sempre demonstrando o incrível ser humano que é.

Your complimentary use period has ended. Thank you for using PDF Complete.
Click Here to upgrade to Unlimited Pages and Expanded Features

GRADECIMENTOS

À Profa. Dra. **Sílvia Regina Almeida Reis**, pela disponibilidade e apoio dedicados para realização deste trabalho, e por transmitir com toda sua dedicação, o amor à pesquisa.

Ao Prof. Dr. **Jean Nunes dos Santos** por sua competência profissional, sendo um grande incentivador.

À Profa. Dra. **Christina Maeda Takiya**, por toda a atenção, carinho e valiosa colaboração neste trabalho, permitindo o acesso ao Laboratório de Patologia Celular da UFRJ para realização da etapa experimental desta pesquisa.

Aos colegas e amigos do Mestrado, **Lu, Diba, Fafá, Marcinha, Riva e Max** por tornar a convivência o mais agradável possível, buscando sempre ajudar uns aos outros. Especialmente a **Ana, Martinha e Carol**, companheiras de grandes momentos.

A toda equipe do Laboratório de Patologia Celular da UFRJ, especialmente ao **Bernardo, Silvânia, Aline, Léo, Lorena, Isabella**, dentre outros, pela receptividade e todo apoio prestado.

Às minhas tias **Dora e Deize** pelo carinho e aconchegante acolhimento em seus lares no Rio de Janeiro.

Your complimentary use period has ended. Thank you for using PDF Complete.
Click Here to upgrade to Unlimited Pages and Expanded Features

ao corpo docente do mestrado em odontologia, pela formação acadêmica e por permitir a continuidade do meu crescimento profissional, e aos funcionários pelos serviços prestados durante o curso.

À **CAPES** pela bolsa auxílio, possibilitando minha dedicação ao curso de mestrado.

A todos aqueles que deixei de citar, mas que de alguma forma, contribuíram para realização desse trabalho.

Your complimentary use period has ended. Thank you for using PDF Complete.
Click Here to upgrade to Unlimited Pages and Expanded Features

SUMÁRIO

	LISTA DE TABELAS	09
	LISTA DE QUADROS E GRÁFICOS	10
	LISTA DE FIGURAS	11
	LISTA DE ABREVIATURAS E SIGLAS	12
	RESUMO	14
	ABSTRACT	15
1	**INTRODUÇÃO**	16
2	**REVISÃO DA LITERATURA**	18
2.1	QUEILITE ACTÍNICA	18
2.2	CARCINOGÊNESE	23
2.3	CARCINOMA ESCAMOCELULAR DE LÁBIO	25
2.4	PROTEÍNA p63	27
3	**PROPOSIÇÃO**	34
4	**MATERIAL E MÉTODOS**	35
4.1	POPULAÇÃO E AMOSTRA	35
4.2	ANÁLISE HISTOLÓGICA	35
4.3	TÉCNICA IMUNO-HISTOQUÍMICA	38
4.4	CONTROLES DA REAÇÃO	40
4.5	ANÁLISE DA MARCAÇÃO IMUNO-HISTOQUÍMICA	41
4.6	PROCESSO DE ANÁLISE	42
5	**RESULTADOS**	43
5.1	ANÁLISE HISTOLÓGICA	43
5.1.1	**Queilite Actínica**	43
5.1.2	**Carcinoma Escamocelular de Lábio**	47
5.2	ANÁLISE DA EXPRESSÃO IMUNO-HISTOQUÍMICA	50
5.2.1	**Análise da Imunomarcação da p63 nas Lesões de Queilite Actínica**	50
5.2.2	**Análise da Imunomarcação da p63 nos Carcinomas Escamocelulares de Lábio**	54
5.2.3	**Associação Estatística ï Queilite Actínica com Carcinoma Escamocelular**	58
6	**DISCUSSÃO**	59
7	**CONCLUSÕES**	68
	REFERÊNCIAS	69
	APÊNDICE	75
	ANEXO	80

Your complimentary use period has ended. Thank you for using PDF Complete.
Click Here to upgrade to Unlimited Pages and Expanded Features

ISTA DE TABELAS

Tabela 1. Distribuição das alterações histológicas nas displasias epiteliais moderada e severa. Salvador, BA, 2005. 44

Tabela 2. Distribuição dos valores médios de células p63 ï positivas nas displasias epiteliais moderada e severa. Análise estatística pelo teste Wilcoxon. Salvador, BA, 2005. 51

Tabela 3. Distribuição dos valores médios de células p63 ï positivas nos carcinomas escamocelulares de lábio de alto e baixo escore de malignidade. Análise estatística pelo teste Wilcoxon Salvador, BA, 2005. 55

Tabela 4. Comparação entre displasias epiteliais e carcinomas escamocelulares de lábio, considerando os valores médios de células p63 positivas. Análise estatística pelo teste Wilcoxon. Salvador, BA, 2005. 58

Your complimentary use period has ended. Thank you for using PDF Complete.
Click Here to upgrade to Unlimited Pages and Expanded Features

E QUADROS E GRÁFICOS

Quadro 1. Sistema de graduação histológica de malignidade segundo Anneroth, Batsakis e Luna (1987), omitindo o parâmetro estágio de invasão, conforme descrito por Bryne et al. (1989). 37

Gráfico 1. Percentagem média de células p63 ï positivas em displasias epiteliais e carcinomas escamocelulares de lábio. Salvador, BA, 2005. 51

Your complimentary use period has ended. Thank you for using PDF Complete.
Click Here to upgrade to Unlimited Pages and Expanded Features

LISTA DE FIGURAS

Figuras 1 a 4. Queilite actínica. Fig. 1, fotomicrografia apresentando o epitélio pavimentoso estratificado ortoceratinizado e em tecido conjuntivo subjacente nota-se degeneração basofílica das fibras colágenas (H&E, ~100x). Fig. 2, fotomicrografia mostrando a perda de polaridade das células basais (H&E, ~200x). Fig 3, fotomicrografia evidenciando o hipercromatismo nuclear e o polimorfismo nuclear (H&E, ~200x). Fig 4, fotomicrografia evidenciando os processos reticulares em forma de gota (H&E, ~100x) 46

Figuras 5 a 8. Carcinoma escamocelular. Fig. 5, fotomicrografia demonstrando atipias celulares como hipercromatismo, pleomorfismo nuclear, perda da proporção núcleo/citoplasma e nucléolos múltiplos (H&E, ~200x). Fig. 6, fotomicrografia demonstrando atipias celulares como hipercromatismo, pleomorfismo nuclear e mitoses atípicas (H&E, ~400x). Fig. 7, fotomicrografia demosntrando disceratose sob a forma de queratinização individual de células (H&E, ~100x). Fig. 8, fotomicrografia mostrando infiltrado linfoplasmocitário peritumoral intenso (H&E, ~100x) 49

Figuras 9 a 12. Queilite actínica. Fig. 9, fotomicrografia apresentando marcação nuclear do anticorpo anti-p63 no epitélio da displasia moderada (Streptavidina biotina, ~100x). Fig. 10, fotomicrografia apresentando expressão nuclear do anticorpo anti-p63 no epitélio da displasia severa. Observar diminuição da intensidade de marcação em estratos suprabasais (Streptavidina biotina, ~100x). Fig. 11, fotomicrografia mostrando expressão nuclear do anticorpo anti-p63 no epitélio da displasia severa (Streptavidina biotina, ~100x). Fig. 12, detalhe da figura anterior (Streptavidina biotina, ~200x) 53

Figuras 13 a 16. Carcinoma escamocelular. Fig. 13, fotomicrografia demonstrando marcação pelo anticorpo anti-p63 em cordões epiteliais (Streptavidina biotina, ~40x). Fig. 14, detalhe da figura anterior. Observar marcação nuclear do anticorpo anti-p63 mais associada às células da periferia dos cordões (Streptavidina biotina, ~100x). Fig. 15, observar ilha tumoral com imunomarcação expressiva para o anticorpo anti-p63 (Streptavidina biotina, ~200x). Fig. 16, observar pleomorfismo nuclear marcante e mitoses atípicas em células expressando o anticorpo anti-p63 (Streptavidina biotina, ~400x) 57

Your complimentary use period has ended. Thank you for using PDF Complete.
Click Here to upgrade to Unlimited Pages and Expanded Features

ABREVIATURAS E SIGLAS

AEC	do inglês *3-amino-9-ethylcarbazole*, traduzido como 3-amino-9-etilcarbazol.
Bax	gene pró-apoptótico.
BSA	do inglês *Bovine Serum Albumin*, traduzido como soro albunima bovina.
°C	refere-se a graus Celsius.
DNA	do inglês *Desoxyribonucleic acid*, traduzido com ácido desoxirribonucléico.
G1	do inglês *gap*, traduzido como intervalo. Fase após a mitose antes da síntese do DNA.
H&E	hematoxilina e eosina.
INCA	Instituto Nacional do Câncer.
LSAB	do inglês *labelled streptavidin biotin*, traduzido como marcador streptavidina-biotina.
M	molar.
ml	mililitro.
MDM2	do inglês *murine doublé minute 2*, refere-se ao gene ou proteína de mesmo nome. Traduzido como minúsculos duplos em camundongos.
OMS	Organização Mundial da Saúde.
p21	proteína quinase associada ao ciclo celular.
p53	refere-se ao gene ou proteína de mesmo nome.
p63	refere-se ao gene ou proteína de mesmo nome.
p73	refere-se ao gene ou proteína de mesmo nome.
pH	potencial hidrogeniônico.

Your complimentary use period has ended. Thank you for using PDF Complete.
Click Here to upgrade to Unlimited Pages and Expanded Features

	te Buffered Saline, traduzido como tampão fosfato salina.
SABC	do inglês *Streptavidin-Biotin complex*, traduzido como complexo streptavidina-biotina.
SAM	do inglês *sterile alpha motif*, referindo-se ao domínio de interação proteína-proteína.
TNM	refere-se ao sistema de estadiamento clínico, sendo T o tumor primário, N linfonodos regionais e M metástase à distância.
µl	microlitro.
µm	micrômetro.
UVA	raios ultravioleta com comprimento de onda variável de 320-400 nm.
UVB	raios ultravioleta com comprimento de onda variável de 290-320 nm.
UVC	raios ultravioleta com comprimento de onda variável de 40-290 nm.
WHO	do inglês *World Health Organization*, traduzido como Organização Mundial da Saúde.

Your complimentary use period has ended. Thank you for using PDF Complete.
Click Here to upgrade to Unlimited Pages and Expanded Features

RESUMO

A queilite actínica refere-se a uma lesão cancerizável que acomete os lábios, causada por radiação ultravioleta e que histologicamente pode apresentar de graus variados de displasia epitelial ao carcinoma escamocelular de lábio. Para contribuir com o entendimento da carcinogênese bucal, avaliou-se pela técnica imuno-histoquímica a p63, uma proteína homóloga à p53, utilizando-se o anticorpo anti-p63 (Clone 4A4), que reconhece as seis isoformas da p63, para se estabelecer o comportamento deste em quarenta lesões de queilite actínica e sessenta e cinco casos de carcinoma escamocelular de lábio, no intuito de verificar sua utilidade como biomarcador de risco para transformação maligna. Para isso, associou-se o grau histológico das displasias presentes nas queilites actínicas seguindo os critérios propostos por Bánóczy e Csiba (1976), e a graduação histológica de malignidade dos carcinomas escamoceluares de lábio, de acordo com o sistema estabelecido por Anneroth, Batsakis e Luna (1987), modificado por Bryne et al. (1989), com o percentual de células imunomarcadas pela p63. Em todos os casos estudados foi possível detectar a presença da proteína p63, onde nas lesões de queilite actínica o padrão de marcação foi basal e suprabasal, já nos carcinomas escamocelulares observou-se a maior parte das células tumorais expressando a proteína. Não existiu diferença estatisticamente significante entre o percentual de células imunomarcadas nas displasias severas e moderadas, assim como entre os carcinomas de alto e baixo escore de malignidade ($p > 0,05$). Com isso, a avaliação pelo anticorpo anti-p63 (4A4) não mostrou qualidades como um biomarcador de risco para o desenvolvimento do câncer de lábio. Sendo assim, uma reavaliação pode ser conduzida na hipótese da produção de anticorpos para os seis diferentes isotipos da p63, pois isoladamente podem apresentar valor preditivo, principalmente as isoformas ΔNp63.

Palavras-chaves: proteína p63, queilite actínica, displasia bucal, carcinoma escamocelular.

Your complimentary use period has ended. Thank you for using PDF Complete.

Click Here to upgrade to Unlimited Pages and Expanded Features

ABSTRACT

Actinic cheilitis is a premaligmant lesion of the lip caused by ultraviolet radiation that histopathologically it may demonstrates varying degrees of epithelial dysplasia until undergoes into squamous cell carcinoma of the lip. To hightlight the understanding about oral carcinogenesis, this study aimed to present a standard immunohistochemical staining of p63, a p53 homolog protein, using anti-p63 antibody (Clone 4A4), raised against all p63 isoforms, to establish its patterns and levels of expression in fourty cases of actinic cheilitis, and in sixty five cases of squamous cell carcinoma of the lip, to know if it can be used as a biomarker for malignance transformation. Therefore, histological grading classification proposed by Bánóczy and Csiba (1976) was used for actinic cheilitis lesions, and histological malignancy grading system proposed by Anneroth, Batsakis and Luna (1987), modified by Bryne et al. (1989), was used for squamous cell carcinomas, to be compared with the percentage of p63-positive cells. The p63 protein was detected in all cases, with basal and suprabasal p63 staining pattern in actinic cheilitis lesions, and with most nuclei in squamous cell carcinoma staining positive. It was not found statistically significant difference between the percentage of immunostained cells and moderate and severe epithelial dysplasias, as well as between the grade of malignancy in carcinomas ($p > 0,05$). In conclusion, the stained patterns by the antibody to p63 (4A4) did not showed good qualities as a biomarker for lip cancer progression. Indeed, further study must be done trying to recognize all six p63-isoforms, because alone they can be able to develop predictive value, especially ΔNp63 proteins.

Key words: p63 protein, actinic cheilitis, oral epithelial dysplasia, squamous cell carcinoma.

Your complimentary use period has ended. Thank you for using PDF Complete.
Click Here to upgrade to Unlimited Pages and Expanded Features

A queilite actínica, considerada uma lesão cancerizável pela Organização Mundial da Saúde (1997) que afeta particularmente o lábio inferior, e o carcinoma escamocelular de lábio, uma neoplasia maligna de elevada prevalência mundial, apresentam como principal fator etiológico a exposição regular e prolongada à radiação ultravioleta, em especial aos raios UVB, devido ao seu menor comprimento de onda e maior poder de penetração. A relação entre exposição solar e câncer de lábio foi primeiramente notada em 1923, observando-se a importante função da radiação ultraviolta no processo de carcinogênese (Picascia e Robinson, 1987). Sabendo-se que a queilite actínica geralmente precede o carcinoma escamocelular de lábio (Fabbrocini et al., 2000), o diagnóstico precoce torna-se fundamental a fim de se reduzir a morbi-mortalidade associada a esta lesão.

Os sinais iniciais dos danos causados pela luz solar em lábio são discretos, e o grau de comprometimento clínico pode não coincidir com o dano tecidual presente, onde nas lesões de queilite actínica, varia desde uma atrofia a alterações displásicas, sendo a avaliação microscópica uma importante ferramenta para se estimar o comportamento biológico das mesmas. Porém, a busca por parâmetros mais precisos se faz necessária, a exemplo de marcadores biológicos que venham melhorar o entendimento a respeito do processo de carcinogênese, possibilitando a identificação de alterações moleculares anteriores ao desenvolvimento do câncer, independente do reconhecimento de alterações morfológicas.

A proteína p63 refere-se ao mais recente membro da família da proteína p53 baseando-se na homologia genética entre estas. O gene da p63 codifica múltiplos

Your complimentary use period has ended. Thank you for using PDF Complete.
Click Here to upgrade to Unlimited Pages and Expanded Features

entes para ativar os genes relacionados à p53 e induzir as células à apoptose. Uma importante função da p63 refere-se à manutenção da população de células progenitoras que são necessárias para o desenvolvimento e morfogênese epitelial (Yang et al., 1998).

Por não existir ainda um bom marcador preditivo para transformação maligna de lesões bucais potencialmente malignas, e sabendo-se que alterações na expressão do gene p63 estão presentes na patogênese de lesões benignas e malignas do epitélio bucal, desempenhando uma função oncogênica, o presente trabalho propõe-se analisar a expressão imuno-histoquímica da proteína p63, usando o anticorpo anti-p63 (clone 4A4), que possui a qualidade de reconhecer as seis isoformas dessa proteína, em lesões de queilite actínica e carcinoma escamocelular de lábio, correlacionando-a com os diferentes graus de displasia e graduação histológica de malignidade respectivamente estabelecidos para tais lesões.

PDF Complete
Your complimentary use period has ended. Thank you for using PDF Complete.
Click Here to upgrade to Unlimited Pages and Expanded Features

A Organização Mundial de Saúde (OMS), em 1972, definiu lesão cancerizável como um tecido morfologicamente alterado em que é mais provável a ocorrência do câncer bucal (Fishman et al., 1982). Transformações malignas na mucosa bucal são conduzidas pelo acúmulo de mutações em genes reguladores do ciclo celular resultando primeiramente em um aumento da atividade proliferativa. Nas lesões cancerizáveis da mucosa bucal pode ocorrer um distúrbio na maturação do epitélio, caracterizado por uma queratinização anormal e atipias celulares, sendo estas características da displasia epitelial (Girod et al., 1998). Dentre as lesões cancerizáveis mais comuns que afetam o sistema estomatognático, destacam-se a leucoplasia, eritroplasia, líquen plano, queilite actínica (Marcucci, 1997).

2.1 QUEILITE ACTÍNICA

A queilite actínica, que é também conhecida como queilite esfoliativa, queilose solar e queratose actínica labial, representa uma alteração inflamatória crônica do lábio, particularmente do lábio inferior, e foi descrita primeiramente por Ayres em 1923, que associou assim a etiologia desta lesão com a exposição solar e sua participação no processo de carcinogênese. De fato, a semelhança entre a queratose actínica que acomete a pele e a queilite actínica refere-se não só à etiologia em comum, devido exposição crônica à radiação solar, porém por serem ambas precursoras para o desenvolvimento do carcinoma escamocelular (Picascia e Robinson, 1987).

Your complimentary use period has ended. Thank you for using PDF Complete.
Click Here to upgrade to Unlimited Pages and Expanded Features

o ultravioleta (UVA, UVB e UVC) induzem danos e mutações, embora a radiação UVB, cujo comprimento de onda está entre 290 a 320 nm, seja a principal responsável pela agressão solar (Dêrrico, Calcagnile e Dogliotti, 1996; Ortonne, 2002). Os lábios, por apresentarem uma fina camada epitelial, geralmente com ausência da camada de queratina espessa, com menor quantidade de melanina e menor secreção de conteúdo glandular, são mais facilmente afetados pela radiação do que a pele (Nicolau e Balus, 1964; Kaugars et al., 1999; PACCA, 1999).

A queilite actínica manifesta-se no vermelhão com áreas leucoplásicas, de descamação e presença de erosões ocasionais. O lábio usualmente apresenta-se ressecado e com estrias ou fissuras perpendiculares ao limite entre a pele e o vermelhão (Main e Pavone, 1994; Laws, Wilde e Grabski, 2000; Pires et al., 2001). A atrofia da borda do vermelhão e o escurecimento típico entre sua margem com a porção cutânea caracterizam a perda do limite muco-cutâneo comumente vista clinicamente (Main e Pavone, 1994; Neville et al., 1998; Laws, Wilde e Grabski, 2000).

Indivíduos leucodermas são mais susceptíveis a queilite actínica, sendo o sexo masculino mais freqüentemente afetado, numa faixa etária a partir de 50 anos (Main e Pavone, 1994; Kaugars et al., 1999; Markopoulos, Albanidou-Farmaki e Kayavis, 2004). Esta alteração ocorre mais comumente em pessoas habitualmente expostas ao sol, a exemplo de fazendeiros, pescadores, dentre outros que trabalham ao ar livre. A localização usual para a queilite actínica é o lábio inferior, já que o lábio superior apresenta uma relativa proteção solar (Picascia e Robinson, 1987).

Your complimentary use period has ended. Thank you for using PDF Complete.
Click Here to upgrade to Unlimited Pages and Expanded Features

anos causados pela luz solar em lábio inferior são discretos, sendo que o grau de comprometimento clínico pode não coincidir muitas vezes com o dano em tecidos epitelial e conjuntivo. Sendo assim, a avaliação microscópica é importante para o planejamento do tratamento (Kaugars et al., 1999). A presença de um quadro clínico de úlcera com bordas endurecidas pode sugerir uma possibilidade de transformação maligna (Marcucci, 1997).

Histologicamente a lesão é caracterizada por um epitélio escamoso estratificado atrófico, onde a hiperceratose e a acantose são achados universais (Picascia e Robinson, 1987), com a presença de orto e/ou paraqueratinização (Kaugars et al., 1999; Santos et al., 2003). Acredita-se que o dano das células da camada basal ocorra primariamente, já que a acantose e o aumento da espessura da camada de queratina especificamente estão associados com a progressão das transformações epiteliais. Sendo assim, a exposição solar continuada ou outros fatores etiológicos podem então causar o subseqüente aumento de espessura das camadas córnea e espinhosa (Kaugars et al., 1999). De acordo com Main e Pavone (1994); Santos et al. (2003) e Markopoulos, Albanidou-Farmaki e Kayavis (2004), graus variados de displasia epitelial podem ser encontrados, sendo que o risco de transformação maligna torna-se maior a partir do epitélio displásico (Main e Pavone, 1994).

No tecido conjuntivo observa-se degeneração basofílica do colágeno e das fibras elásticas (Picascia e Robinson, 1987; Santos et al., 2003; Markopoulos, Albanidou-Farmaki e Kayavis, 2004), caracterizando o fenômeno conhecido como elastose solar (Main e Pavone, 1994; Neville et al., 1998), que representa um achado histopatológico importante na queilite actínica (Cataldo e Doku, 1981).

Your complimentary use period has ended. Thank you for using PDF Complete.
Click Here to upgrade to Unlimited Pages and Expanded Features

orra nas fases iniciais da lesão, sendo um processo irreversível (Main e Pavone, 1994). Vasodilatação superficial e profunda são comuns (Picascia e Robinson, 1987; Markopoulos, Albanidou-Farmaki e Kayavis, 2004), além da presença de um infiltrado inflamatório crônico de intensidade variável entre leve a intenso, composto predominantemente por linfócitos e poucos plasmócitos (Santos et al., 2003). Nicolau e Balus (1964) acreditam que a intensidade desse infiltrado possa variar com o grau de hiperplasia e atipia epitelial presentes.

Kaugars et al. (1999) consideram a existência de cinco parâmetros morfológicos no diagnóstico da queilite actínica: acantose, modificação basofílica do tecido conjuntivo e presença de infiltrado inflamatório, inflamação perivascular, e aumento da espessura da camada de queratina. Segundo eles, a severidade da atipia epitelial é diretamente proporcional à presença e intensidade desses fatores.

A biologia molecular, juntamente com a expansão do conhecimento do genoma humano, tem ampliado o entendimento da indução de carcinogênese pela radiação ultravioleta. A luz solar age como iniciador e promotor tumoral (Ziegler et al., 1994). Quando o DNA das células da camada basal é alterado pela radiação ultravioleta, há diminuição da atividade mitótica e da capacidade de produção de queratina, produzindo o aspecto atrófico do epitélio observado na queilite actínica. A diminuição da espessura do epitélio aumenta sua susceptibilidade ao dano causado pela radiação ultravioleta, que é lesiva e mutagênica para as células epiteliais, induzindo imunossupressão local e facilitando a ação de co-carcinógenos. Existem alguns autores que consideram a participação de fatores de risco para o câncer de boca, como o tabagismo e etilismo, atuando como coadjuvantes na patogênese da queilite actínica (Pires et al., 2001).

Your complimentary use period has ended. Thank you for using PDF Complete.
Click Here to upgrade to Unlimited Pages and Expanded Features

3 não mutada é induzir a expressão de diferentes proteínas que regulam o ciclo celular e induzir a apoptose celular. Na epiderme, a p53 é ativada pela radiação ultravioleta conduzindo à parada do ciclo celular na fase G1, permitindo assim o reparo do dano no DNA. No entanto, se o prejuízo ao DNA for letal, a p53 induz à morte celular programada. Desta forma, células tendo o DNA danificado pela radiação que não puderem ser reparadas serão eliminadas pelo processo de indução da apoptose promovido pela p53 (Ziegler et al., 1994; Ortonne, 2002).

Porém, quando ocorre mutação do gene p53 com perda funcional, a divisão celular continua e células mutadas são favorecidas, com o acúmulo de mutações adicionais (Ziegler et al., 1994; Ortonne, 2002). As mutações no gene p53 estão associadas com mais da metade dos cânceres em humanos (Ortonne, 2002), sendo que parece participar dos estágios precoces da patogênese do câncer de lábio (Crosthwaite et al., 1996) e de outros sítios anatômicos intra-bucais (Kusama et al., 1996; Rowley et al., 1997). A mensuração de mutações da p53 parece biologicamente relevante na exposição à radiação ultravioleta em humanos podendo possivelmente predizer o risco para o câncer de pele (Nelson et al., 1994).

A incidência de mutações na p53 em pacientes leucodermas com queratose actínica tem sido de 75 a 80%, o que demonstra que a luz solar causa mutações no gene p53, podendo ser detectada mesmo em estágios iniciais da carcinogênese de pele. O carcinoma escamocelular parece ser precedido pela seguinte seqüência: a radiação ultravioleta alcança a camada celular da epiderme onde as células precursoras desse tumor estão localizadas, a radiação é absorvida pelo DNA induzindo alterações em alguns genes dessas células. A mutação mais importante

Your complimentary use period has ended. Thank you for using PDF Complete.
Click Here to upgrade to Unlimited Pages and Expanded Features

oral p53, sendo o alvo principal da radiação e a inativação desse gene leva a desregulação da proliferação celular (Ziegler et al., 1994; Ortonne, 2002).

2.2 CARCINOGÊNESE

Quando o aparecimento do câncer é precedido por alguma lesão no epitélio, esta lesão deve apresentar transformações celulares que apontem para um subseqüente desenvolvimento de malignidade. As transformações celulares individuais são referidas como atipias, e o distúrbio geral do epitélio é designado de displasia. Acredita-se que graus leves de displasia epitelial não sejam indicativos de grande risco para o paciente, ao menos que esteja presente em sítios considerados de risco como assoalho bucal e ventre de língua. A displasia moderada requer abordagem cuidadosa, enquanto que a displasia severa seria indicativa da existência de um risco considerável para o desenvolvimento do câncer, apesar da correlação entre aparência histológica e comportamento clínico variar, pois existem casos de carcinomas que se desenvolvem a partir de graus leves de displasia, enquanto casos de displasias severas persistem com pequenas mudanças durante anos (OMS, 1978).

Os aspectos clínicos e o diagnóstico histopatológico baseado na graduação de atipia epitelial representam ainda os principais recursos disponíveis para se estimar o comportamento de lesões com potencial para transformação maligna, apesar de apresentarem grande subjetividade (Gomes, Araújo e Pinto Jr, 2000). O padrão de expressão de um biomarcador pode correlacionar-se com o risco de transformação carcinogênica em lesões benignas ou a progressão da doença em

Your complimentary use period has ended. Thank you for using PDF Complete.
Click Here to upgrade to Unlimited Pages and Expanded Features

ores devem ocorrer antes da transformação maligna e as mudanças devem ser preservadas através dos clones (Girod, et al., 1998).

A identificação da expressão de oncogenes e de seus produtos tem trazido novas perspectivas prognósticas para diferentes grupos de lesão. Diversos oncogenes e genes supressores tumorais estão implicados na patogênese de muitos cânceres humanos. A regulação do ciclo celular é um processo complexo que envolve esses genes através de estímulos inibitórios ou excitatórios. A ativação de oncogenes relacionados ao ciclo celular e a perda de genes supressores tumorais são estágios importantes durante carcinogênese (Girod et al., 1998; Yanamoto et al., 2003). Formas alteradas desses genes ou de suas proteínas têm o potencial de promover uma nova produção de marcadores para o câncer (Girod et al., 1998). Alterações genéticas afetando o gene p53 estão entre as alterações mais comumente associadas à gênese e progressão de neoplasias malignas (Loyola, Borra e Araújo, 1995).

A tumorigênese e a progressão de tumores malignos são caracterizadas por proliferação celular descontrolada (Xie et al., 2002). Um aspecto característico das células do câncer é sua imortalidade. Enquanto células normais entram numa progressão estável desde a divisão celular, passando pela maturação, diferenciação, senescência e morte, células cancerígenas continuam a divisão e sobrevivem sem limites. A morte de células normais acontece freqüentemente através do mecanismo de apoptose ou morte celular programada. A apoptose acontece como parte do desenvolvimento normal de tecidos embrionários, assim como parte do ciclo de vida de muitos tecidos maduros. As células neoplásicas, por sua vez, privam-se da progressão para apoptose (Whyte, Broton e Shillitoe, 2002).

Your complimentary use period has ended. Thank you for using PDF Complete.
Click Here to upgrade to Unlimited Pages and Expanded Features

normalidades em genes reguladores da proliferação celular e da morte celular programada podem estar associadas de maneira significativa com evolução tumoral e resposta ao tratamento em carcinomas escamocelulares da cabeça e pescoço (Kuropkat et al., 2002).

2.3 CARCINOMA ESCAMOCELULAR DE LÁBIO

O carcinoma escamocelular da região de cabeça e pescoço representa aproximadamente 5% de todos os cânceres em países desenvolvidos, sendo metade deles de ocorrência na cavidade bucal (Yanamoto et al., 2003). Nos países em desenvolvimento como o Brasil as taxas de incidência estão se tornando elevadas, principalmente em se tratando da cavidade bucal, onde se estima 13.880 novos casos para o ano de 2005 (INCA, 2005).

O carcinoma escamocelular é responsável por 90% das neoplasias malignas que acometem os diversos sítios anatômicos intra-bucais. Esta doença apresenta uma elevada mortalidade, sendo a sobrevida média em 5 anos estimada em 50% dos casos (Todd et al., 1997). Na grande maioria, o diagnóstico para o carcinoma escamocelular é feito em estágios avançados da doença e consequentemente caracterizado por um prognóstico pobre (Parenti et al., 1997). O tratamento cirúrgico associado ou não à radioterapia são as principais modalidades de tratamento para esses tumores (Pires et al., 2001). Apesar dos avanços das técnicas cirúrgicas e de agentes anti-neoplásicos terem contribuído na regressão tumoral e melhora da taxa de sobrevida, os métodos para determinação do tratamento apropriado para cada paciente ainda precisam ser melhor estabelecidos (Yanamoto et al., 2003).

Your complimentary use period has ended. Thank you for using PDF Complete.
Click Here to upgrade to Unlimited Pages and Expanded Features

arcinoma escamocelular em lábio refere-se a um modelo de fotocarcinogênese (Fabbrocini et al., 2000), sendo mais freqüente este tipo de lesão em homens, na sexta ou sétima década de vida, de pele clara (Santos et al., 1993; Rodolico et al., 2004), registrando uma maior ocorrência no lábio inferior em relação ao superior (Santos et al., 1993; INCA, 2005). A associação da exposição solar crônica com o carcinoma escamocelular de lábio inferior tem sido amplamente demonstrada, enfatizando a importância da radiação UVB (Picascia e Robinson, 1987; Neville et al., 1998; de Rosa et al., 1999; Kaugars et al., 1999). Como já mencionado anteriormente, alguns autores ressaltam ainda a possibilidade da participação secundária de outros fatores de risco na carcinogênese do lábio inferior a exemplo do tabagismo e irritação mecânica (Picascia e Robinson, 1987; de Rosa et al., 1999).

Clinicamente, os carcinomas escamocelulares de lábio aparecem inicialmente como áreas pequenas e espessas que se tornam maiores e com projeções exofíticas ulceradas e sangrantes, que estão freqüentemente cobertas por uma pequena crosta. Tal evolução pode acontecer lentamente ou em curto espaço de tempo. Os tumores podem surgir primariamente, ou em maior freqüência, a partir de uma lesão de queilite actínica preexistente ou outra dermatopatologia (Fabbrocini et al., 2000).

Estima-se que 95% dos casos de câncer de lábio inferior originam-se de queilite actínica (Pires et al., 2001). Revisando 152 casos de queilite actínica, Kaugars et al. (1999) demonstraram numa avaliação subjetiva que a displasia epitelial leve estava presente em 52% das lesões, displasia epitelial moderada em 23% e displasia epitelial severa em 12,5%. O carcinoma *in situ* estava presente em

Your complimentary use period has ended. Thank you for using PDF Complete.
Click Here to upgrade to Unlimited Pages and Expanded Features

a escamocelular em 1,3%. Contudo, a incidência desta transformação é difícil de se estimar fielmente, pois o limite entre lesões que realmente são queilite actínica ou carcinoma escamocelular é bastante sutil (de Rosa et al., 1999).

Os carcinomas escamocelulares de lábio inferior apresentam uma alta incidência de metástases, em torno de 16%, quando comparado a outros carcinomas escamocelulares induzidos por radiação ultravioleta da região de cabeça e pescoço, o que justifica a importância do diagnóstico precoce desta lesão (de Rosa et al., 1999). Acredita-se que o potencial de metástase de tais tumores depende do seu tamanho (Santos et al. 1993; Fabbrocini et al., 2000; Rodolico et al., 2004) e do grau de diferenciação, existindo uma maior taxa em lesões com diâmetro superior a 6 centímetros e em carcinomas anaplásicos (Fabbrocini et al., 2000; McCombe et al., 2000; Rodolico et al., 2004).

Contudo, o comportamento clínico do carcinoma escamocelular de lábio inferior é difícil de ser definido baseando-se apenas nos parâmetros histopatológicos (de Rosa et al., 1999). Alguns biomarcadores preditivos parecem ser úteis na identificação de pacientes que poderiam se beneficiar com diagnóstico precoce e tratamento mais intensivo (Yanamoto et al., 2003).

2.4 PROTEÍNA P63

A proteína p63, também conhecida como p73L, p51, p40, CUSP e KET (Pruneri et al., 2002), refere-se ao terceiro membro da nova família em evidência da p53, e parece de fato ser um predecessor evolutivo tanto da p53 como da p73, por apresentar forte homologia com estes. A p63 localiza-se no cromossomo humano

Your complimentary use period has ended. Thank you for using PDF Complete.
Click Here to upgrade to Unlimited Pages and Expanded Features

xpressa no mínimo seis variantes, três das quais codificam proteínas com um domínio de transativação, um domínio de ligação ao DNA e um domínio de oligomerização semelhante a p53, sendo conhecidas como TAp63 onde na região C-terminal pode existir diferentes junções de éxons (TA-p63α, TA-p63β, TA-p63γ). Já as outras três variantes carecem do domínio ácido N-terminal exigido pela p53 para a ativação transcripcional, sendo conhecidas como ΔNp63 onde na região C-terminal pode também existir diferentes junções de éxons (ΔN-p63α, ΔN-p63β, ΔN-p63γ) (Yang et al., 1998; Yang e Mckeon, 2000).

As isoformas p63α (TA- e ΔNp63) apresentam ainda uma região adicional não encontrada na p53 conhecida como domínio SAM (*Sterile Alpha Motif*), que funciona como domínio de interação proteína-proteína inicialmente implicado nos processos de desenvolvimento, podendo promover uma grande plasticidade na atuação desta proteína. Apesar da função deste domínio não estar bem definida, ele parece exercer uma participação na regulação negativa ao p53 (Thanos e Bowie, 1999).

As proteínas codificadas pelo p63 possuem capacidades altamente diferentes para a indução de expressão de genes e morte celular. Em particular, as isoformas TA-p63, especificamente a TA-p63γ e TA-p63β, exibem a propriedade transativacional com a função supressora tumoral semelhante à p53, favorecendo a diferenciação celular, enquanto as isoformas ΔN-p63 carecem do domínio de transativação N-terminal e funcionam como proteínas negativas dominantes, capazes de bloquear a atividade de homólogos, funcionando como oncogenes e favorecendo a proliferação celular (Yang et al., 1998; Foschini et al., 2004). Sendo assim, esses dados sugerem um novo mecanismo para a inativação de membros da

Your complimentary use period has ended. Thank you for using PDF Complete.
Click Here to upgrade to Unlimited Pages and Expanded Features

bilidade de interações funcionais entre esses genes (Yang et al., 1998).

Além de poderem atuar como proteínas com capacidade de transativar genes que contêm sítios de ligação ao p53, as isoformas TA-p63 também o fazem com genes alvo relacionados ao p53 como o p21, inibidor quinase ciclina-dependente; a proteína pró-apoptótica bax; e o mdm2, um regulador negativo da p53 (Yang et al., 1998; Flores et al., 2002). Pode-se observar a indução da expressão dessas isoformas, e uma rápida perda das isoformas ΔN-p63 após tratamento de queratinócitos humanos com radiação ultravioleta, coincidindo com a estabilização da p53. Existe, portanto, um favorecimento da atividade regulatória negativa do crescimento celular, porém não se sabe se estes fatos ocorram por estabilização da p53 ou em resposta coordenada ao dano ao DNA (Liefer et al., 2000; Yang e Mckeon, 2000).

Ao avaliar a resposta do dano ao DNA celular, Flores et al. (2002) demonstraram que a deficiência combinada da p63 e p73 em sistemas embrionários *in vivo* resultaram na resistência a apoptose mesmo em células que apresentavam o p53 funcional, sugerindo, assim, que esses genes parecem agir conjuntamente com o p53 ou em um caminho paralelo obrigatório para induzir a apoptose subseqüente a um dano ao DNA.

Já os efeitos inibitórios das isoformas ΔN-p63, especialmente ΔN-p63α e ΔN-p63γ, sob a p53 e a TA-p63, ocorrem devido a dois mecanismos. Primeiramente através de uma competição direta, onde existe uma afinidade das isoformas ΔN-p63 por sítios de DNA da p53 ou TA-p63, impedindo a atividade destes em ligar-se e conseqüentemente transativar genes alvos (Yang et al, 1998; Yang e McKeon,

Your complimentary use period has ended. Thank you for using PDF Complete.
Click Here to upgrade to Unlimited Pages and Expanded Features

le é através da sequestração, onde a isoformas ΔN-p63 podem interagir fisicamente e seqüestrar a p53 para formar heteroligômeros que são transativados incompletamente, agindo como antagonistas da atividade do p53 (Yang e McKeon, 2000).

Diferentemente da p53, cuja expressão em células epiteliais só ocorre quando existe uma condição de estresse, a p63 é amplamente expressa no tecido ectodérmico embrionário e em células regenerativas basais de muitos tecidos epiteliais humanos, particularmente a epiderme, colo e próstata. A maior variante da p63 nessas células da camada basal é desprovida do domínio de transativação N-terminal, especialmente a isoforma ΔN-p63α (Yang et al., 1998; Westfall e Pietenpol, 2004). A marcação para esta proteína em células com maior diferenciação e em camadas suprabasais foi limitada ou até mesmo ausente (Yang et al., 1998; Westfall e Pietenpol, 2004; Chen, Hsue e Lin, 2005). Com isso, a p63 desempenha uma função importante na diferenciação ectodérmica durante embriogênese e na manutenção de células epiteliais progenitoras (Yang et al., 1998; Westfall e Pietenpol, 2004).

Recentemente pode-se sugerir ainda que as variantes TA-p63 são necessárias para iniciar a estratificação epitelial programada e inibir diferenciação terminal em fases precoces do desenvolvimento, enquanto que as variantes ΔN-p63 são indispensáveis para manutenção da epiderme (Koster et al., 2004).

Estudos conduzidos por Yang et al. (1999) e Mill et al. (1999) utilizando camundongos deficientes da p63 demonstraram a importância desta proteína na manutenção de células progenitoras para sustentar a morfogênese e o desenvolvimento epitelial, assim como sua participação na diferenciação

Your complimentary use period has ended. Thank you for using PDF Complete.
Click Here to upgrade to Unlimited Pages and Expanded Features

ênese. Foi demonstrado que camundongos p63-deficientes morreram rapidamente após o nascimento, estando estes com anormalidades craniofaciais e em membros significativas, além de ausência de estratificação epitelial e ausência de estruturas dependentes de interações epidérmico-mesenquimal como estruturas dentárias, folículo piloso, glândulas mamárias, lacrimais e salivares.

Devido à existência de numerosas variantes que podem ser geradas a partir do gene p63, estudos vêm sendo realizados para determinação da expressão destas variantes, o caminho de sinalização regulado pelas proteínas codificadas, e se a p63 ativa ou reprime a transcrição gênica (Westfall e Pietenpol, 2004). Portanto, considerando a natureza dual da p63, uma desregulação transcripcional do gene p63 tem favorecido a função oncogênica, e com isso a capacidade proliferativa de células neoplásicas (Foschini et al., 2004).

Sabe-se que uma desregulação da expressão da p63 é comum em carcinomas escamocelulares da cabeça e pescoço (Choi et al., 2002; Pruneri et al., 2002; Geddert et al., 2003; Chen, Hsue e Lin, 2004; Chen, Hsue e Lin, 2005; Muzio et al., 2005; Sniezek et al., 2004; Thurfjell et al., 2004). Sendo assim, ao analisar a expressão da família da p53 em carcinomas dessa região, Choi et al. (2002) observou uma correlação positiva entre a p63 e a p73, sugerindo um efeito sinérgico destas no desenvolvimento tumoral e/ou por uma regulação compensatória em resposta a alteração na p53. Já Pruneri et al. (2002) defenderam que os efeitos biológicos da p63 dependeriam da expressão relativa das isoformas truncadas e transativacionais. Porém ambos apontaram para uma atividade funcional

Your complimentary use period has ended. Thank you for using PDF Complete.
Click Here to upgrade to Unlimited Pages and Expanded Features

da p53 nas fases iniciais da carcinogênese da região de cabeça e pescoço.

Evidências sugerem uma associação da superexpressão da p63 com a falta de diferenciação e com atividade proliferativa em lesões cancerizáveis e em carcinomas escamocelulares de cabeça e pescoço (Geddert et al., 2003; Chen, Hsue e Lin, 2005; Muzio et al. 2005). Neste contexto, a isoforma ΔN-p63 parece agir como fator dominante negativo na parada do ciclo celular em G1 e na apoptose (Yang et al., 1998), com isso, o seu aumento relativo poderia conferir uma vantagem de crescimento às células tumorais (Pruneri et al., 2002).

As isoproteínas ΔN-p63 parecem ser as isoformas predominantes em carcinoma escamocelular de esôfago (Geddert et al., 2003) e de boca (Chen, Hsue e Lin, 2004; Foschini et al., 2004; Muzio et al., 2005) além de ter sido detectada por Chen, Hsue e Lin (2005), como a isoforma predominante nas 90 displasias bucais por ele estudadas diferentemente da isoforma TAp63 que não foi encontrada nas amostras.

Foi possível encontrar uma correlação positiva entre a expressão da p63 com o grau de malignidade da neoplasia (Foschini et al., 2004; Muzio et al., 2005), onde dos 39 casos de carcinomas escamocelulares de boca analisados por Foschini et al. (2004), todos apresentaram imunomarcação para a proteína p63, sendo a porcentagem de células imunomarcadas maior nos carcinomas pobremente diferenciados. Além disso, uma superexpressão da p63 parece estar associada com um pior prognóstico em carcinomas escamocelulares de boca (Muzio et al., 2005). Da mesma forma, Chen, Hsue e Lin (2005) encontraram nas 90 displasias bucais

Your complimentary use period has ended. Thank you for using PDF Complete.
Click Here to upgrade to Unlimited Pages and Expanded Features

or imunomarcação da p63 com o aumento da severidade de displasia bucal.

Estudos conduzidos por Bortoluzzi et al. (2004), utilizando o anticorpo anti-p63 (4A4) em carcinomas escamocelulares de boca, displasias bucais e epitélio bucal normal observaram também uma expressiva imunomarcação para esta proteína nas amostras estudadas, não existindo diferenças significativas entre os grupos e, portanto, não funcionando como marcador de diagnóstico para estas lesões.

Your complimentary use period has ended. Thank you for using PDF Complete.
Click Here to upgrade to Unlimited Pages and Expanded Features

Por se tratar de um novo membro da família do gene p53 que parece desempenhar importante papel na carcinogênese da região de cabeça e pescoço, como também frente à escassez de estudos a cerca deste anticorpo, propusemo-nos a avaliar o padrão da expressão da proteína p63, e o seu comportamento como marcador imuno-histoquímico em lesões de queilite actínica e em carcinoma escamocelular de lábio, tendo os seguintes objetivos específicos:

- Avaliar qualitativamente e quantitativamente e comparar a percentagem de células marcadas pela proteína p63 em lesões de queilite actínica com diferentes graus de displasia, seguindo os parâmetros estabelecidos por Bánóczy e Csiba (1976).

- Avaliar qualitativamente e quantitativamente e comparar a percentagem de células marcadas pela proteína p63 em carcinomas escamocelulares de lábio de diferentes graus histológicos de malignidade, de acordo com o sistema proposto por Anneroth, Batsakis e Luna (1987), modificado por Bryne et al. (1989).

- Verificar se existe associação estatística entre o percentual de células marcadas pela proteína p63 nas lesões de queilie actínica e nos carcinomas escamocelulares de lábio.

Your complimentary use period has ended. Thank you for using PDF Complete.
Click Here to upgrade to Unlimited Pages and Expanded Features

4.1 POPULAÇÃO E AMOSTRA

Para o desenvolvimento desta pesquisa foram utilizados 40 casos de queilite actínica e 65 casos de carcinoma escamocelular de lábio invasivo, selecionados a partir dos laudos anátomo-patológicos, dos arquivos do Laboratório de Anatomia Patológica da Faculdade de Odontologia da Universidade Federal da Bahia e do Instituto de Patologia Geral e Cutânea (IPAC), ambos situados em Salvador-Ba, registrados no período de 2000 a 2004.

O diagnóstico das lesões foi reavaliado, sendo o número da amostra estipulado por conveniência. Não foram consideradas características clínicas como idade, sexo, cor da pele e hábitos.

Este estudo obteve aprovação do Comitê de Ética em Pesquisa da Maternidade Climério de Oliveira da Universidade Federal da Bahia, sob o número 399 (Anexo), atendendo todas as exigências éticas fundamentais da Resolução de 1996 do Conselho Nacional de Saúde das diretrizes e normas regulamentares de pesquisa envolvendo seres humanos.

4.2 ANÁLISE HISTOLÓGICA

As amostras previamente fixadas em formol e incluídas em parafina foram submetidas a cortes de 5 εm de espessura seguindo procedimentos histotécnicos de rotina para o método de coloração por hematoxilina-eosina (H&E) no laboratório de Anatomia Patológica da Faculdade de Odontologia da Universidade Federal da Bahia a fim de serem analisadas sob microscopia de luz. Todas as análises foram

Your complimentary use period has ended. Thank you for using PDF Complete.
Click Here to upgrade to Unlimited Pages and Expanded Features

scópio óptico binocular (Zeiss-Standard 20) por um único examinador, sob um foco com clareza de campo com aumento aproximado de 400x.

Para as lesões de queilite actínica foi avaliado a presença e o grau de displasia epitelial, utilizando os critérios histológicos definidos pela Organização Mundial de Saúde (OMS), em 1978 para diagnóstico de displasia epitelial. Sendo assim, observou-se em cada secção histológica a presença ou não de estratificação epitelial irregular, hiperplasia da camada basal, processos reticulares em forma de gota, perda de polaridade das células basais, aumento da razão núcleo citoplasma, polimorfismo nuclear, aumento do tamanho dos nucléolos, hipercromatismo nuclear, redução da aderência intercelular, mitoses suprabasais e disceratose. O grau de severidade da displasia obedeceu aos parâmetros estabelecidos por Bánóczy e Csiba (1976) definidos por displasia epitelial suave, quando duas características estiveram presentes; displasia epitelial moderada, quando duas a quatro características estiveram presentes; e displasia epitelial intensa, quando cinco ou mais características estiveram presentes.

Os casos de carcinoma escamocelular de lábio foram graduados utilizando-se o método de graduação de tumores malignos proposto por Anneroth, Batsakis e Luna (1987) que consiste numa graduação histológica multifatorial do carcinoma escamocelular, fundamentando-se em seis critérios morfológicos representados pela população celular tumoral, como grau de queratinização, pleomorfismo nuclear e número de mitoses, e pela relação tumor/hospedeiro avaliando estágio de invasão, padrão de invasão e infiltrado linfoplasmocitário (Quadro 1). Cada parâmetro foi graduado em uma escala de um a quatro, e posteriormente obtido o valor da média

Your complimentary use period has ended. Thank you for using PDF Complete.
Click Here to upgrade to Unlimited Pages and Expanded Features

ram média entre 1,0 - 2,5 foram considerados de baixo escore de malignidade, e casos com média entre 2,6 ï 4,0 de alto escore de malignidade. Conforme observado em trabalhos anteriormente conduzidos por Bryne et al. (1989), o parâmetro estágio de invasão foi omitido por tratar-se de biópsias incisionais em carcinomas escamocelulares de boca.

Quadro 1 ï Sistema de graduação histológica de malignidade segundo Anneroth, Batsakis e Luna (1987), omitindo o parâmetro estágio de invasão, conforme descrito por Bryne et al. (1989).

POPULAÇÃO CELULAR TUMORAL				
Escores				
Parâmetros morfológicos	1	2	3	4
Grau de queratinização	Altamente queratinizado (mais de 50% das células)	Moderadamente queratinizado (20 - 50% das células)	Mínima queratinização (5 - 20% das células)	Ausências de queratinização (0 - 5% das células)
Pleomorfismo nuclear	Discreto (mais de 75% de células maduras)	Moderado (50 - 75% das células maduras)	Abundante (25 - 50% das células maduras)	Extremo (0 - 20% das células maduras)
Número de mitoses	0-1	2-3	4-5	Mais do que 5
RELAÇÃO TUMOR - HOSPEDEIRO				
Escores				
Parâmetros morfológicos	1	2	3	4
Padrão de invasão	Margens bem definidas	Cordões sólidos e/ou ilhotas	Pequenos grupos celulares (n>15)	Dissociação celular marcante (n<15)
Estágio de Invasão*	Carcinoma *in situ*	Invasão distinta envolvendo somente a lâmina própria	Invasão abaixo da lâmina própria e outras estruturas	Invasão extensa
Infiltrado linfoplasmocitário	Marcante	Moderado	Discreto	Ausente

*Excluído da metodologia do presente trabalho, pois a amostra utilizada foi proveniente de biópsias incisionais

Your complimentary use period has ended. Thank you for using PDF Complete.
Click Here to upgrade to Unlimited Pages and Expanded Features

MICA

Os procedimentos laboratoriais para realização da técnica imuno-histoquímica foram realizados no Laboratório de Patologia Celular da Universidade Federal do Rio de Janeiro (UFRJ). Utilizou-se o método da streptavidina-biotina (SABC), com o anticorpo primário monoclonal anti-p63, Clone 4A4 (M7247, DakoCytomation), que reconhece todas as isoformas da proteína, na diluição 1:200.

Foi seguido o seguinte protocolo:

1) Realização de novos cortes de 5 εm de espessura a partir do material emblocado em parafina, e montagem em lâminas de vidro previamente tratadas com Poli-L-Lisina (P8920, Sigma Aldrich).

2) Desparafinização, onde primeiramente as lâminas foram colocadas em estufa a 45^0 - 60^0C durante 15 minutos seguidas de três imersões em xilol, à temperatura ambiente, sendo de 20 minutos a primeira imersão e 15 minutos as seguintes. Após o xilol, foi realizada a hidratação em imersões sucessivas com álcool 100%, 80% e 70% de cinco minutos cada, seguidas de duas imersões de cinco minutos em água destilada.

3) Recuperação antigênica em tampão Citrato 0,01M pH 6,0 com Tween 0,2%, onde as lâminas foram embebidas na solução à 97^0C utilizando-se um *steamer* por 30 minutos, a fim de expor os sítios antigênicos nos cortes histológicos. Após serem retiradas do *steamer*, as lâminas permaneceram imersas na própria solução-tampão até atingir temperatura ambiente.

4) Lavagem dos cortes com um banho em PBS pH 7,4 por cinco minutos seguida de lavagem em água destilada durante cinco minutos.

Your complimentary use period has ended. Thank you for using PDF Complete.
Click Here to upgrade to Unlimited Pages and Expanded Features

ndógena foi realizada com imersão dos cortes histológicos por um período de 20 minutos em temperatura ambiente, no escuro, em uma solução contendo 210 ml de peróxido de hidrogênio a 30% e 90ml de metanol a 50%. Após o bloqueio, as lâminas foram lavadas com dois banhos de água destilada de cinco minutos cada.

6) Bloqueio de sítios inespecíficos utilizando a solução BSA 5% em PBS com Triton 0,5%. Para isso, remove-se o excesso da água destilada ao redor do tecido e incuba por uma hora em câmara úmida em temperatura ambiente, cobrindo com *parafilm*.

7) Incubação do anticorpo primário após escorrer delicadamente o reagente de bloqueio. Foram aplicadas alíquotas de 50 µl do anticorpo primário (anti-p63), diluídos em solução redutora de fundo (S3022, *Antibody Diluent With Background Reducing Components*, DakoCyomation). Foram utilizados cortes para controle positivo e controle negativo, que ficaram incubados juntamente com os grupos experimentais, *overnight* em câmara úmida na geladeira. O controle negativo não recebeu o anticorpo primário, sendo substituído por PBS/BSA 1%. Durante todas as etapas dos procedimentos imuno-histoquímicos, os cortes histológicos permaneceram úmidos.

8) Lavagem dos cortes com dois banhos em PBS-TWeen 0,25% por cinco minutos cada.

9) Incubação com anticorpo secundário biotinilado (K0690, *Biotinnylated LinK Universal, LSAB + System-HRP*, DakoCyomation) em câmara úmida por uma hora em temperatura ambiente.

10) Lavagem dos cortes com dois banhos em PBS-TWeen 0,25% por cinco minutos cada.

Your complimentary use period has ended. Thank you for using PDF Complete.
Click Here to upgrade to Unlimited Pages and Expanded Features

Streptavidina-Peroxidase (K0690, *Streptavidin-HRP, LSAB + System-HRP*, DakoCyomation) em câmara úmida por 30 minutos em temperatura ambiente.

12) Lavagem dos cortes com dois banhos em PBS-TWeen 0,25% por cinco minutos cada.

13) Incubação com sistema de substrato AEC (K3461, *AEC + High Sensitivity Substrate Chromogen Ready-to-Use*, DakoCytomation) por 30 minutos (50 µl por corte) em temperatura ambiente para que o produto da reação fosse evidenciado. Para remover o AEC, as lâminas foram lavadas com dois banhos de água destilada por cinco minutos cada. Utilizou-se hematoxilina de Mayer (Merck) para contrastar na diluição de 1:3 por cinco minutos. Após lavagem em água corrente por cinco minutos para remoção do excesso do corante, as lâminas foram mergulhadas em água amoniacal para diferenciar e imersas em água corrente. As lamínulas forma montadas molhadas em Aquatex (Merck).

4.4 CONTROLES DA REAÇÃO

Os procedimentos de controle envolveram a utilização de carcinoma de próstata para controle externo positivo, por se tratar de uma amostra de reatividade conhecidamente positiva para o anticorpo anti-p63. Como controle interno negativo, utilizou-se o mesmo tecido, onde o anticorpo primário foi substituído por soro, devendo a reação ser completamente negativa.

Your complimentary use period has ended. Thank you for using PDF Complete.
Click Here to upgrade to Unlimited Pages and Expanded Features

IUNO-HISTOQUÍMICA

As lâminas coradas pelo anticorpo anti-p63 foram avaliadas quantitativamente por um único examinador devidamente calibrado em um aumento aproximado de 400x. Para isso, o microscópio óptico estava acoplado a um sistema de câmera Sansung modelo SCC 131, onde as imagens foram obtidas pelo programa VIDCAP32 (Microsoft), licenciado para Faculdade de Odontologia da Universidade Federal da Bahia e analisadas pelo programa de computador IMAGELAB (Sistema de Processamento e Análise de Imagem-Softium Sistemas de Informática - São Paulo).

Como critério, foram selecionados 15 campos microscópicos de ambas as lesões, onde foi calculada a percentagem de células positivas sobre o total de células da área. A área definida para quantificação nas lesões de queilite actínica compreendeu a faixa de tecido epitelial a partir da camada basal, percorrendo todo o corte histológico da esquerda para direita, até obter 15 campos consecutivos. Para os casos de carcinoma escamocelular foi escolhido áreas aleatórias com imunomarcação representativa nas células tumoraise com características diagnósticas, na região mais profunda da lâmina, percorrendo o corte da esquerda para a direita, e de baixo para cima.

A imunomarcação para o anticorpo anti-p63 foi considerada negativa quando as células tumorais não estiverem coradas. Apenas a imunomarcação nuclear para o anticorpo anti-p63 em células epiteliais e anexos foi aceita como específica, identificada por uma coloração rósea-avermelhada, independente da intensidade.

Your complimentary use period has ended. Thank you for using PDF Complete.
Click Here to upgrade to Unlimited Pages and Expanded Features

Após análise quantitativa das lâminas, os dados coletados foram analisados através do software EPI INFO 6.0. Para verificar associações significativas entre alterações histológicas e os diferentes graus de displasias epiteliais utilizou-se o teste Exato de Fisher. Para verificar associações significativas entre a expressão do anticorpo anti-p63 nos diferentes graus de displasia e com os graus histológicos dos carcinomas, aplicou-se o Teste não-paramétrico de Wilcoxon para amostras independentes (similar ao Mann-Whitney). Para verificar a existência de associação entre os parâmetros morfológicos da graduação histológica de malignidade dos carcinomas escamocelulares e a expressão da proteína p63, foi utilizado o Coeficiente de correlação de Sperman. Foram considerados níveis de significância de 5%.

Os dados foram submetidos também a uma análise descritiva qualitativa para que fossem avaliados o padrão de marcação e a localização da p63 em ambas as lesões.

Your complimentary use period has ended. Thank you for using PDF Complete.
Click Here to upgrade to Unlimited Pages and Expanded Features

5.1 ANÁLISE HISTOPATOLÓGICA

5.1.1 Queilite Actínica

Os cortes histológicos das lesões de queilite actínica corados em H&E foram avaliados sob microscopia de luz, onde se observou epitélio escamoso estratificado hiperparaceratinizado, cuja quantidade de ceratina foi variável sendo predominantemente do tipo ortoceratinizado. Em tecido conjuntivo subjacente notou-se por vezes a presença de células inflamatórias linfoplasmocitárias, distribuídas difusamente sob a lâmina própria seguida, de uma extensa área basofílica, amorfa e acelular correspondendo à degeneração basofílica das fibras colágenas induzida provavelmente pela radiação ultravioleta, evento este conhecido por elastose solar (Figura 1).

Todas as amostras de queilite actínica demonstraram o revestimento epitelial com três ou mais das alterações histológicas de displasia epitelial definidas pela OMS (1978). Assim sendo, dos quarenta casos analisados, trinta e um (77,5%) foram graduados como displasia severa e apenas nove (22,5%) como displasia moderada, não sendo encontrado nenhum caso com displasia leve.

Analisando a distribuição das alterações histológicas nas displasias epiteliais, notou-se que a perda de polaridade das células basais mostrou-se a alteração mais prevalente (95%) (Figura 2), seguida pelo hipercromatismo nuclear (85%) e pelo polimorfismo nuclear (67,5%) (Figura 3).

Your complimentary use period has ended. Thank you for using PDF Complete.
Click Here to upgrade to Unlimited Pages and Expanded Features

de tais alterações com os graus de displasia pode-se observar que existiu diferença estatística significante da presença de processos reticulares em forma de gota nas displasias severas (81,58%) em relação às displasias moderadas (18,42%) (Figura 4). Do mesmo modo, para as alterações de perda da polaridade das células basais, polimorfismo nuclear e aumento do tamanho dos nucléolos, existiu uma diferença estatisticamente significante para a prevalência destas em displasias severas (Tabela 1).

Tabela 1 ï Distribuição das alterações histológicas nas displasias epiteliais moderada e severa. Salvador, BA, 2005.

Alterações Histológicas	**Displasia Epitelial**		
	Moderada (n=9) %	**Severa (n=31) %**	**Valor de p**
Estratificação epitelial irregular	22,20	58,06	0,1274
Hiperplasia da camada basal	33,33	29,03	1,0000
Processos reticulares em forma de gota	33,33	74,19	0,0444*
Perda de polaridade das células basais	77,78	100,00	0,0467*
Aumento da razão núcleo citoplasma	44,44	45,16	1,0000
Polimorfismo nuclear	33,33	77,42	0,0378*
Aumento do tamanho dos nucléolos	11,11	70,97	0,0021*
Hipercromatismo nuclear	66,67	90,32	0,1147
Redução da aderência intercelular	0,00	16,13	0,5696
Mitoses suprabasais	22,22	41,94	0,4401
Disceratose	0,00	32,26	0,0809

*Nível de significância de 5%

Your complimentary use period has ended. Thank you for using PDF Complete.
Click Here to upgrade to Unlimited Pages and Expanded Features

Figuras 1 a 4 ï Queilite actínica. Fig. 1, fotomicrografia apresentando o epitélio pavimentoso estratificado ortoceratinizado e em tecido conjuntivo subjacente nota-se degeneração basofílica das fibras colágenas (H&E, ~100x). Fig. 2, fotomicrografia mostrando a perda de polaridade das células basais (H&E, ~200x). Fig 3, fotomicrografia evidenciando o hipercromatismo nuclear e o polimorfismo nuclear (H&E, ~200x). Fig 4, fotomicrografia evidenciando os processos reticulares em forma de gota (H&E, ~100x).

Your complimentary use period has ended. Thank you for using PDF Complete.
Click Here to upgrade to Unlimited Pages and Expanded Features

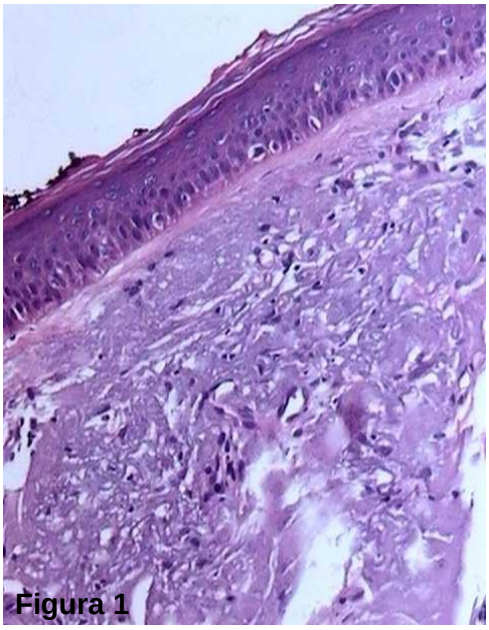
Figura 1

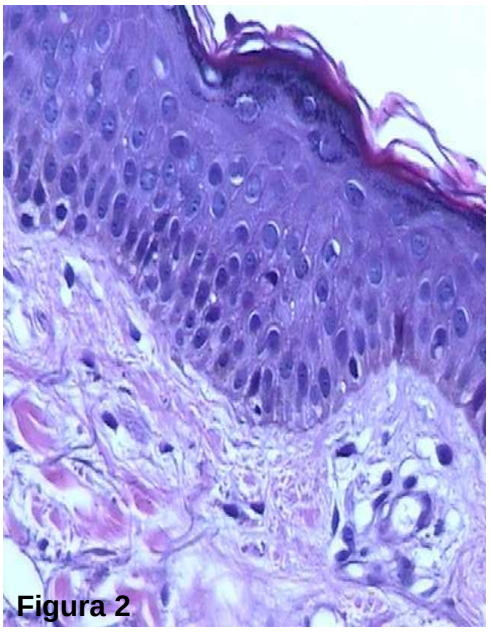
Figura 2

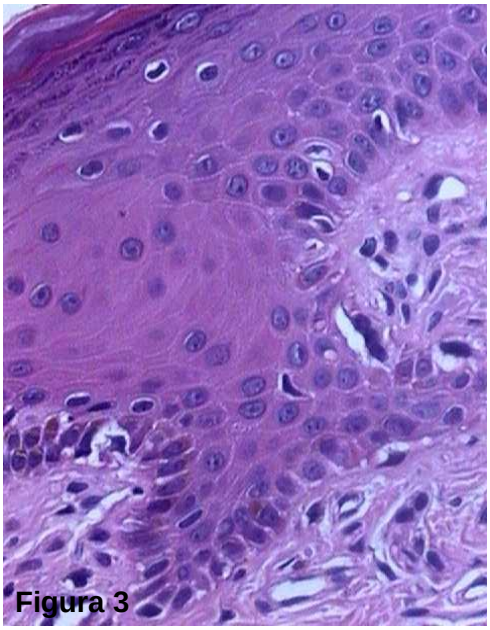
Figura 3

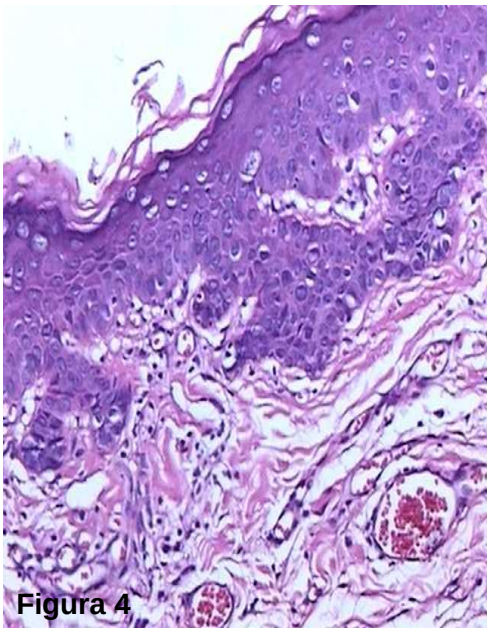
Figura 4

Your complimentary use period has ended. Thank you for using PDF Complete.
Click Here to upgrade to Unlimited Pages and Expanded Features

5.1.2 Carcinoma Escamocelular de Lábio

Em relação às lesões de carcinoma escamocelular, a análise sob microscopia de luz demonstrou cortes histológicos que exibiram epitélio escamoso estratificado apresentando atipias celulares como hipercromatismo, pleomorfismo nuclear, perda da proporção núcleo/citoplasma, mitoses atípicas e nucléolos múltiplos (Figura 5 e 6). Existia demarcadamente rompimento da membrana basal e invasão das células tumorais no conjuntivo subjacente seja através de margens tumorais bem definidas ou através de pequenos grupos celulares. Além disso, foram encontradas variações na quantidade de disceratose (Figura 7) e de infiltrado linfoplasmocitário peritumoral (Figura 8).

O tecido epitelial adjacente aos carcinomas escamocelulares apresentavam lesão de queilite actínica associada em 37 casos (66,15%) dos 65 casos estudados, sendo que nos 22 (33,85%) casos restantes não se pode constatar tal achado.

Dos 65 casos estudados apenas quatro (6,15%) apresentaram alto grau de malignidade, sendo a maioria (93,85%) de baixo grau de malignidade de acordo com a graduação histológica proposta por Annerot, Batsakis e Luna (1987), modificada por Bryne et al. (1989), cujos valores estão listados no Apêndice A.

O parâmetro morfológico grau de queratinização atingiu uma maior concentração de lesões no escore 1 (61,54%). Observou-se também que existiu uma correlação estatística positiva entre os parâmetros grau de queratinização e pleomorfismo nuclear (p=0,0003), assim como entre o pleomorfismo nuclear e número de mitoses (p= 0,0007) ao ser aplicado o teste de correlação de Spearman para um nível de significância de 5%.

Your complimentary use period has ended. Thank you for using PDF Complete.
Click Here to upgrade to Unlimited Pages and Expanded Features

Figuras 5 a 8 ï Cacinoma escamocelular. Fig 5, fotomicrografia demonstrando atipias celulares como hipercromatismo, pleomorfismo nuclear, perda da proporção núcleo/citoplasma e nucléolos múltiplos (H&E, ~200x). Fig 6, fotomicrografia demonstrando atipias celulares como hipercromatismo, pleomorfismo nuclear e mitoses atípicas (H&E, ~400x). Fig 7, fotomicrografia demonstrando disceratose sob a forma de pérolas de queratina e queratinização individual de células (H&E, ~100x). Fig 8, fotomicrografia mostrando infiltrado linfoplasmocitário peritumoral intenso (H&E, ~100x).

Your complimentary use period has ended. Thank you for using PDF Complete.
Click Here to upgrade to Unlimited Pages and Expanded Features

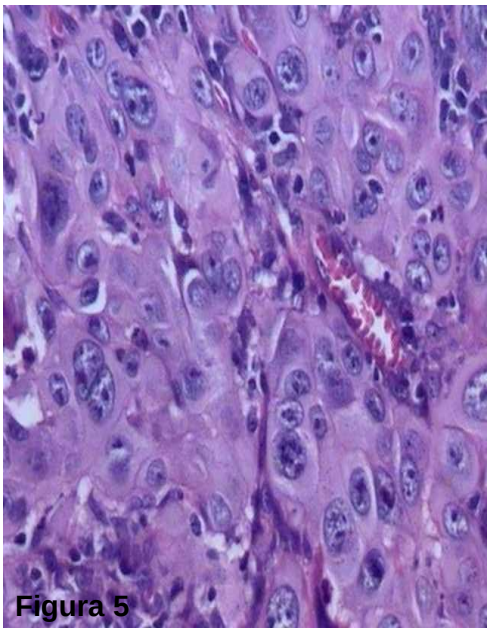
Figura 5

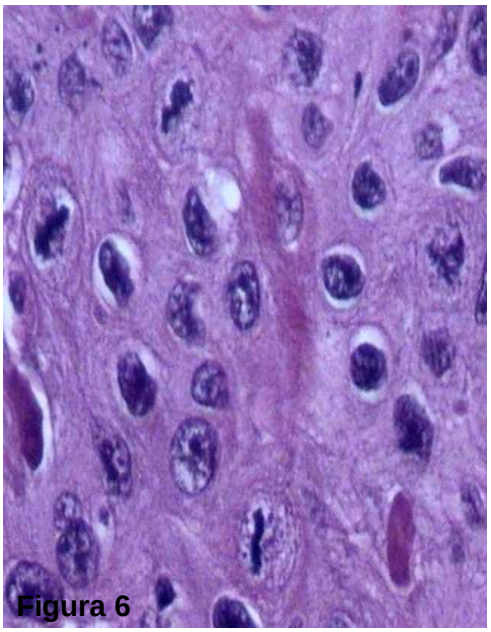
Figura 6

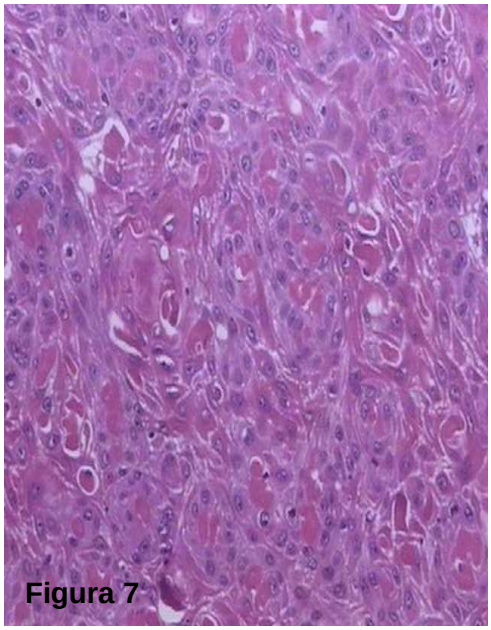
Figura 7

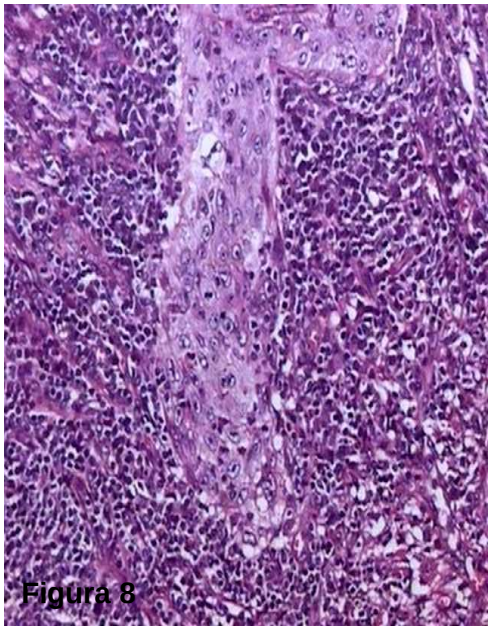
Figura 8

Your complimentary use period has ended. Thank you for using PDF Complete.
Click Here to upgrade to Unlimited Pages and Expanded Features

MUNO-HISTOQUÍMICA

5.2.1 Análise da Imunomarcação da p63 nas Lesões de Queilite Actínica

Todos os espécimes apresentaram positividade para o anticorpo anti-p63, com padrão de marcação nuclear expresso nos estratos basal e suprabasal em todas as amostras, sendo que em grande parte das lesões a reatividade foi gradualmente diminuindo da região basal para suprabasal do revestimento epitelial (Figura 9 a 12).

Avaliando quantitativamente, observou-se que a média entre as percentagens de células p63-positivas nas displasias moderadas foi de 83,08%, enquanto as displasias severas obtiveram 87,93% de células p63-positivas, não existindo assim diferença estatística significante ($p > 0,05$) (Tabela 2) (Gráfico 1). Apenas um caso apresentou percentual de células imunomarcadas inferior a 50%. A quantidade de células nos 15 campos microscópicos de cada secção foi de no mínimo 230 e no máximo 1264 células epiteliais.

Nas displasias que apresentaram estratificação epitelial irregular detectou-se uma maior média de células p63-positivas (90,57%), com significância estatística, em relação aos casos que não apresentaram esta alteração histológica (83,11%).

Your complimentary use period has ended. Thank you for using PDF Complete.
Click Here to upgrade to Unlimited Pages and Expanded Features

res médios de células p63 ï positivas nas displasias epiteliais moderada e severa. Análise estatística pelo teste Wilcoxon. Salvador, BA, 2005.

Displasia Epitelial	n	p63 média ± DP	Valor de p
Moderada	9	83,08 ± 14,37	0,3872
Severa	31	87,93 ± 10,78	
Moderada + Severa	40	86,84 ± 11,66	

* Nível de significância de 5%

Gráfico 1 ï Percentagem média de células p63 ï positivas em displasias epiteliais e em carcinomas escamocelulares de lábio. Salvador, BA, 2005.

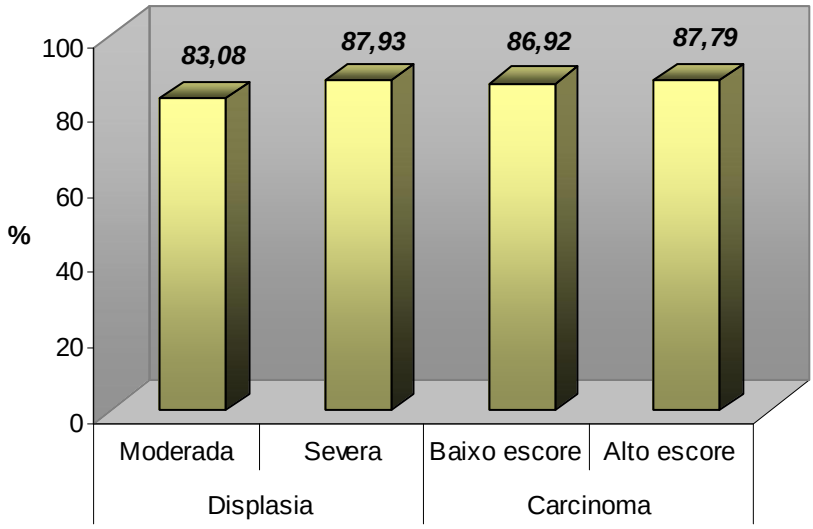

Your complimentary use period has ended. Thank you for using PDF Complete.
Click Here to upgrade to Unlimited Pages and Expanded Features

Figuras 9 a 12 ï Queilite actínica. Fig. 9, fotomicrografia apresentando marcação nuclear do anticorpo anti-p63 no epitélio da displasia moderada (Streptavidina biotina, ~100x). Fig. 10, fotomicrografia apresentando expressão nuclear do anticorpo anti-p63 no epitélio da displasia severa. Observar diminuição da intensidade de marcação em estratos suprabasais (Streptavidina biotina, ~100x). Fig. 11, fotomicrografia mostrando expressão nuclear do anticorpo anti-p63 no epitélio da displasia severa (Streptavidina biotina, ~100x). Fig. 12, detalhe da figura anterior (Streptavidina biotina, ~200x).

Your complimentary use period has ended. Thank you for using PDF Complete.
Click Here to upgrade to Unlimited Pages and Expanded Features

Figura 9

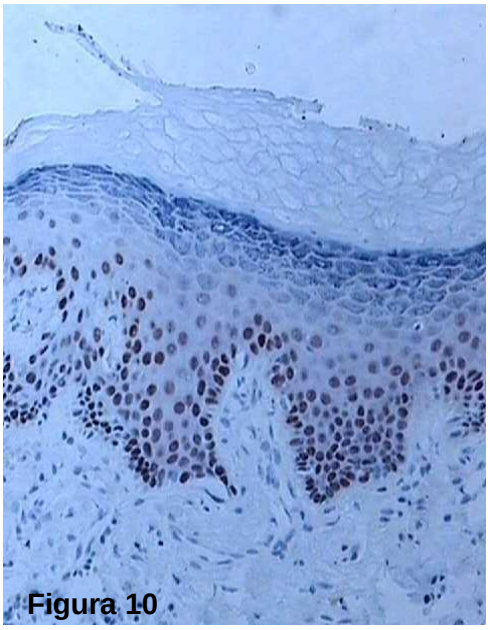
Figura 10

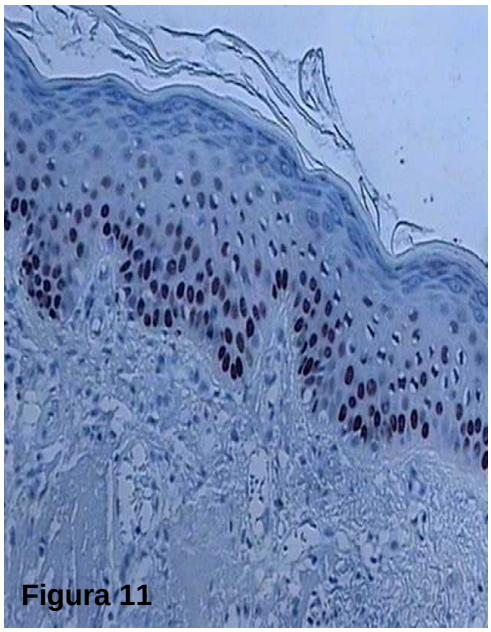
Figura 11

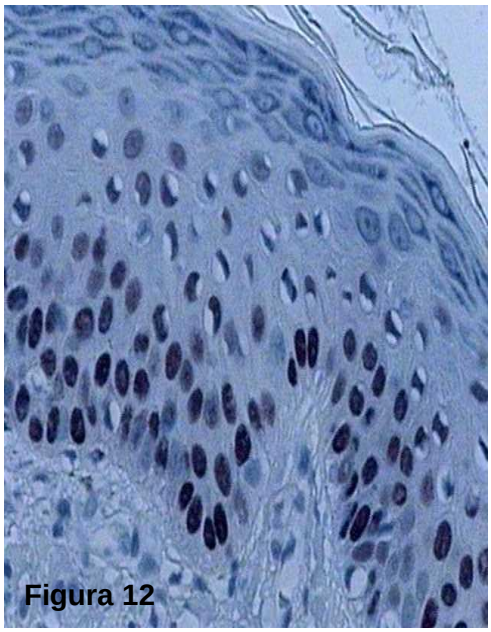
Figura 12

Your complimentary use period has ended. Thank you for using PDF Complete.
Click Here to upgrade to Unlimited Pages and Expanded Features

ão da p63 nos Carcinomas Escamocelulares de Lábio

Todos os casos de carcinoma escamocelular de lábio mostraram reatividade para o anticorpo anti-p63 restrita às células neoplásicas, onde se notou imunomarcação difusa e envolvendo quase totalidade das células neoplásica, sendo que em alguns casos a expressão da p63 restringia-se à porção periférica da ilha tumoral predominantemente nas margens invasivas do tumor (Figura 13 a 16).

Numa análise quantitativa, não existiu significância estatística da média entre as percentagens de células p63-positivas nos carcinomas de baixo grau de malignidade (86,92%) com carcinomas de alto grau de malignidade (87,79%) (Tabela 3) (Gráfico 1). Dos 65 casos, apenas 3 apresentaram percentual de células marcadas inferior a 50%, sendo estes considerados todos de baixo grau de malignidade. A quantidade de células neoplásicas nos 15 campos microscópios dos espécimes estudados variou entre 250 a 1708.

Em relação aos parâmetros morfológicos da graduação histológica de malignidade, não houve associação estatística destes separadamente com a expressão da p63 ($p > 0,05$).

Your complimentary use period has ended. Thank you for using PDF Complete.
Click Here to upgrade to Unlimited Pages and Expanded Features

es médios de células p63 ï positivas nos carcinomas escamocelulares de lábio de alto e baixo escore de malignidade. Análise estatística pelo teste Wilcoxon Salvador, BA, 2005.

Carcinoma escamocelular	n	p63 média ± DP	Valor de p
Baixo escore	61	86,92 ± 14,90	0,9242
Alto escore	4	87,79 ± 9,72	
Baixo + Alto escore	65	86,97 ± 14,58	

* Nível de significância de 5%

Your complimentary use period has ended. Thank you for using PDF Complete.
Click Here to upgrade to Unlimited Pages and Expanded Features

Figuras 13 a 16 ï Carcinoma escamocelular. Fig. 13, fotomicrografia demonstrando marcação pelo anticorpo anti-p63 em cordões epiteliais (Streptavidina biotina, ~40x). Fig. 14, detalhe da figura anterior. Observar marcação nuclear do anticorpo anti-p63 (Streptavidina biotina, ~100x). Fig. 15, observar ilha tumoral exibindo todos os núcleos celulares imunomarcados para o anticorpo anti-p63 (Streptavidina biotina, ~200x). Fig. 16, observar pleomorfismo nuclear marcante e mitoses atípicas em células expressando o anticorpo anti-p63 (Streptavidina biotina, ~400x).

Your complimentary use period has ended. Thank you for using PDF Complete.
Click Here to upgrade to Unlimited Pages and Expanded Features

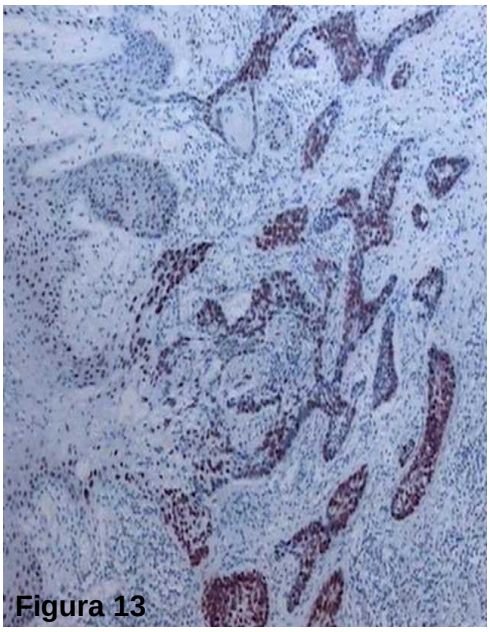
Figura 13

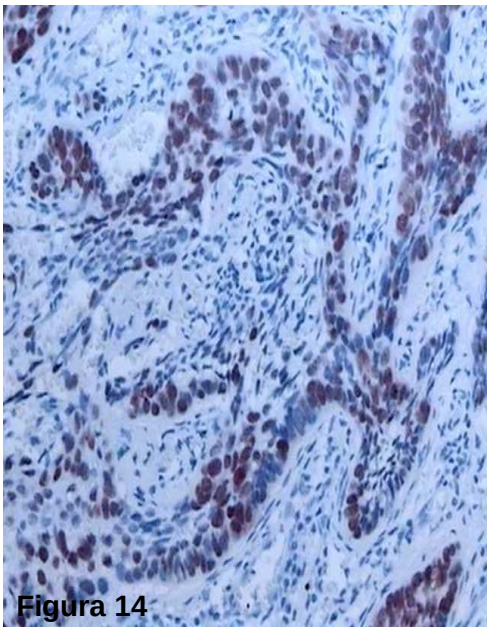
Figura 14

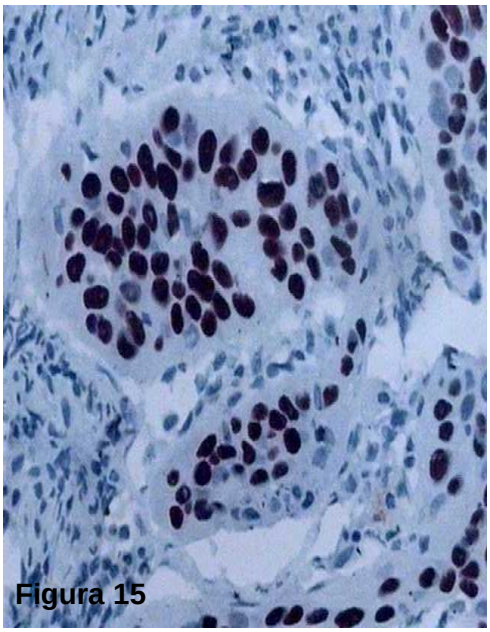
Figura 15

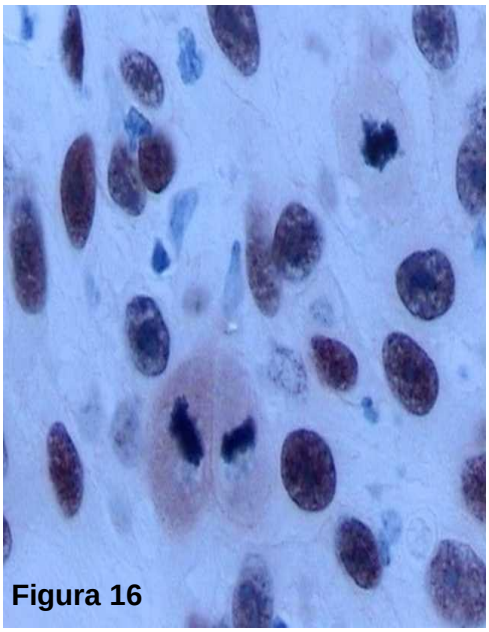
Figura 16

Your complimentary use period has ended. Thank you for using PDF Complete.
Click Here to upgrade to Unlimited Pages and Expanded Features

As displasias não mostraram associação estatística em relação ao percentual de células p63-positivas quando comparadas com carcinomas de baixo e de alto grau de malignidade. Assim como os carcinomas não apresentaram associação estatística ao serem comparados com displasias moderada e severa (p> 0,05) (Tabela 4).

Tabela 4 ï Comparação entre displasias epiteliais e carcinomas escamocelulares de lábio, considerando os valores médios de células p63 positivas. Análise estatística pelo teste Wilcoxon. Salvador, BA, 2005.

Comparação entre lesões					
Displasias			**Carcinomas**		**Valor de p**
Lesões	**Média ± DP**		**Lesões**	**Média ± DP**	
			Todos os carcinomas	86,97 ± 14,58	0,5851
Todas as displasias	86,84 ± 11,66	*versus*	Carcinomas baixo escore	86,92 ± 14,90	0,5657
			Carcinomas alto escore	87,79 ± 9,72	1,0000
			Todos os carcinomas	86,97 ± 14,58	0,3009
Displasia moderada	83,08 ± 14,37	*versus*	Carcinoma baixo escore	86,92 ± 14,90	0,2804
			Carcinoma alto escore	87,79 ± 9,72	0,9398
			Todos os carcinomas	86,97 ± 14,58	0,8789
Displasia severa	87,93 ± 10,78	*versus*	Carcinoma baixo escore	86,92 ± 14,90	0,8659
			Carcinoma alto escore	87,79 ± 9,72	0,9795

* Nível de significância de 5%

Your complimentary use period has ended. Thank you for using PDF Complete.
Click Here to upgrade to Unlimited Pages and Expanded Features

A carcinogênese é considerada um processo de múltiplas etapas, podendo ser representada em suas fases iniciais pelo desenvolvimento de lesões que precedem a neoplasia efetivamente estabelecida (Gomes, Araújo e Pinto Jr, 2000). Neste contexto, a queilite actínica tem sido associada com o carcinoma escamocelular do lábio e ambos associados à exposição solar (Picascia e Robinson, 1987; de Rosa et al., 1999; Kaugars et al., 1999), daí a classificação proposta por Cataldo e Doku (1981) da queilite actínica ser considerada uma lesão cancerizável. Alguns trabalhos foram descritos na literatura na tentativa de quantificar os percentuais de transformação maligna desta lesão, cujos valores variam aproximadamente entre 10% a 20% dos casos (Nicolau e Balus, 1964).

Ao estudar 65 casos de queilite actínica, Markopoulos, Albanidou-Farmaki e Kayavis (2004) encontraram uma taxa de 16,9% dos casos associados ao carcinoma escamocelular. De fato, não se tratou de uma taxa precisa de transformação maligna, já que não existiu um acompanhamento para se evidenciar a presença de queilite actínica previamente à transformação maligna. Já Santos et al. (1993) num estudo retrospectivo de 141 casos de carcinoma escamocelular de lábio inferior observou a presença de queilite actínica em 75,9% dos casos. Outrossim, em nosso estudo dos 65 casos de carcinoma escamocelular, 66,15%% tinham lesão de queilite actínica associada, porém a amostra deste trabalho foi proveniente de biópsias incisionais e não da peça cirúrgica. Logo, não é possível determinar a localização e a extensão da biópsia, podendo desta forma haver alguma subestimação deste dado.

Your complimentary use period has ended. Thank you for using PDF Complete.
Click Here to upgrade to Unlimited Pages and Expanded Features

o acompanhamento clínico da queilite actínica são fundamentais para redução das taxas de transformação maligna, assim como para proporcionar uma melhor qualidade de vida para os pacientes (Main e Pavone, 1994), já que não existe uma correlação precisa entre aspectos clínicos e alterações histológicas da lesão (Manganaro, Will e Poulos, 1997). Cataldo e Doku (1981), após uma importante revisão sobre queilite actínica, recomendam a biópsia na presença de erosão, ulceração, eritema ou leucoplasia. Já Marcucci (1997) ressalta o quadro clínico de úlcera com bordas endurecidas como um sinal de risco para a transformação maligna.

As primeiras alterações histológicas do epitélio durante os estágios iniciais da queilite actínica referem-se a hiperceratose e acantose, sem a presença de displasia, de acordo com relatos de Main e Pavone (1994), os quais acreditam que tal alteração esteja presente em algum grau em etapas subseqüentes da lesão. Nas lesões cancerizáveis o elemento básico preditor de sua evolução tem sido a severidade da displasia epitelial.

No presente trabalho, por encontrarmos a displasia epitelial presente em todas as lesões de queilite actínica, cujo grau histológico variou entre displasia moderada e severa, concordamos que a biópsia deva ser seriamente considerada no acompanhamento clínico do paciente com queilite actínica, embora, ao contrário de Cataldo e Doku (1981), não tenha sido possível avaliar a presença das alterações clínicas por eles avaliadas para a indicação da biópsia.

Alguns critérios vêm sendo propostos na literatura a fim de se estabelecer o grau desta displasia (Pindborg, Daftary e Metha, 1977; OMS, 1978; Fishman et al., 1982; Lumerman, Freedman e Kerpel, 1995; Neville et al., 1998). No presente

Your complimentary use period has ended. Thank you for using PDF Complete.
Click Here to upgrade to Unlimited Pages and Expanded Features

tológicos definidos pela OMS (1978) para avaliar a presença ou ausência de atipia epitelial, sendo a graduação histológica de atipia realizada de acordo com os critérios adotados por Bánóczy e Csiba (1976). Trata-se de um método de fácil utilização, que tem sido aplicado em alguns estudos de lesões cancerizáveis da cavidade bucal (Gomes, Araújo e Pinto Jr, 2000; Santos et al., 2003), e diferentemente dos outros métodos citados, não avalia o grau da displasia epitelial através do estrato epitelial afetado, mas considerando o número de alterações histológicas observadas, o que confere uma maior rigidez à classificação.

Com isso, foi possível observar um percentual de 77,5% de displasia epitelial severa e 22,5% de displasia epitelial moderada dos 40 casos que avaliamos. Utilizando os mesmos critérios, Santos et al. (2003) detectaram numa amostra de 34 casos, 23,5% de displasia leve, 53% de displasia moderada e 23,5% de displasia severa. A ocorrência relativamente alta de displasias moderada e severa em nosso estudo pode ser em decorrência a indicações de biópsias em estágios avançados da lesão, como também por se tratar de uma graduação subjetiva, onde observadores experientes podem interpretar de forma diferente o grau de atipia epitelial no mesmo corte histológico.

Ao revisar 152 casos de queilite actínica, Kaugars et al. (1999) observaram que em sua amostra 52% dos casos correspondiam à displasia leve, 23% displasia moderada, 12,5% displasia severa e em 12,5% já existia a presença de carcinoma escamocelular. Markopoulos, Albanidou-Farmaki e Kayavis (2004) encontraram uma proporção de 27,7% dos casos por eles estudados apresentando apenas displasia leve, enquanto que 72,3% restantes compreenderam os casos de displasia moderada até carcinoma escamocelular invasivo. Contudo, tais autores realizaram

Your complimentary use period has ended. Thank you for using PDF Complete.
Click Here to upgrade to Unlimited Pages and Expanded Features

alterações epiteliais para determinar o grau da displasia.

As atipias epiteliais mais prevalentes em nosso estudo foram perda de polaridade das células basais e hipercromatismo nuclear semelhante aos achados de Santos (2000). O polimorfismo nuclear e a presença de processos reticulares em gota foram também características marcantes em nosso estudo, valendo ressaltar a associação estatisticamente significante da presença desta nas displasias epiteliais severas em relação às displasias moderadas.

No que tange à avaliação do comportamento biológico dos carcinomas escamocelulares de boca, o estadiamento clínico (TNM) associado à graduação histológica de malignidade permanecem como principais recursos para se estabelecer o prognóstico da doença (Costa et al., 2002). Foi aplicado em nosso estudo um sistema de graduação multifatorial que analisa a população celular tumoral e a relação tumor-hospedeiro preconizada por Anneroth, Batsakis e Luna (1987) e modificada por Bryne et al. (1989), na medida em que exclui o parâmetro estágio de invasão por tratar-se de biópsias incisionais em carcinomas escamocelulares de lábio.

No presente trabalho, dos 65 casos de carcinoma escamocelulares de lábio estudados apenas 6,15% foram caracterizados como de alto grau de malignidade, sendo a maioria considerada de baixo grau de malignidade. Numa análise realizada por Souza (2003) essa taxa foi de 63% para baixo escore e 37% para alto escore de malignidade dos 30 casos de carcinoma escamocelulares de boca, corroborando com achados semelhantes de outros autores (Ramalho et al., 2000). O pequeno número de casos com alto grau de malignidade em nossa amostra talvez possa ser

Your complimentary use period has ended. Thank you for using PDF Complete.
Click Here to upgrade to Unlimited Pages and Expanded Features

dade na avaliação dos parâmetros morfológicos, o fato da localização das lesões, já que por esta variável se tratar de um aspecto relacionado ao prognóstico, tem sido constatado que as lesões que acometem o lábio inferior geralmente são bem diferenciadas e exibem um melhor prognóstico (Neville et al., 1998; Beltrami, Desinan e Rubini,1992).

Sendo assim, foi possível observar tais evidências em alguns estudos de carcinoma escamocelular de lábio, a exemplo dos achados de Santos et al. (1993) onde apenas 10,3% dos casos foram pobremente diferenciados; de Fabbrocini et al. (2000) cujo percentual foi de 18,9%; e de Costa et al. (2002) com 16,6% dos casos.

Em relação à avaliação aos parâmetros morfológicos da graduação histológica de malignidade, constatou-se que lesões com baixo escore de malignidade apresentaram-se altamente queratinizadas, corroborando com resultados de Souza (2003). Também existiu uma correlação estatística positiva entre os parâmetros grau de queratinização e pleomorfismo nuclear, assim como entre o pleomorfismo nuclear e número de mitoses.

A associação dos métodos imuno-histoquímicos às avaliações histopatológicas tem sido vastamente realizada, visto que auxilia no estabelecimento de um prognóstico mais preciso nas lesões cancerizáveis e nas neoplasias malignas, além de favorecer ao melhor entendimento das bases moleculares do câncer. Optamos então em analisar a expressão da proteína p63 em queilite actínica e em carcinoma de lábio, por se tratar de um recente marcador pertencente à família da p53 que parece participar da carcinogênese da região de cabeça e pescoço, funcionando como oncogene, como também devido à carência de trabalhos científicos publicados avaliando a expressão desta proteína nestas lesões.

Your complimentary use period has ended. Thank you for using PDF Complete.
Click Here to upgrade to Unlimited Pages and Expanded Features

ifica uma série de isoproteínas que se diferem na seqüência N e/ou C-terminal e possui atividades amplamente variadas em promover ou reprimir funções relacionadas ao p53 e em regular a proliferação e a diferenciação de células epiteliais (Thurfjell et al., 2004). No presente estudo, foi utilizado um anticorpo anti-p63 clone A4A, que reconhece todas as isoformas do p63. Apesar deste anticorpo não confirmar qual isoproteína está envolvida na carcinogênese bucal, alguns estudos demonstraram que as isoformas ΔN-p63 predominam em carcinomas escamocelulares da região de cabeça e pescoço (Thurfjell et al., 2004) e especificamente da cavidade bucal (Chen, Hsue e Lin, 2004), assim como em displasias orais (Chen, Hsue e Lin, 2005).

No presente trabalho, o padrão de expressão da p63 foi nuclear localizando-se em estratos basais e suprabasais em todas as lesões de queilite actínica, não existindo imuno-reatividade em células do tecido conjuntivo, demonstrando assim uma alta afinidade e especificidade do anticorpo anti-p63 para células epiteliais. Esses resultados confirmam estudos anteriores que utilizaram casos de displasias orais (Bortoluzzi et al., 2004; Chen, Hsue e Lin, 2005). Bortoluzzi et al. (2004) acreditam que a expressão da p63 nessas lesões provavelmente esteja relacionado com alguma isoforma específica.

Sabe-se que a expressão da p63 age na patogênese de lesões benignas e malignas do epitélio bucal, estando mais compatível com uma função oncogênica do que supressora tumoral através da análise das isoformas ΔN-p63α/TA-p63α (Nylander, Coates e Hall, 2000). Portanto, alguns estudos vêm demonstrando uma menor marcação da p63 em lesões como hiperceratose e líquen plano ao se comparar com displasias orais, que apresentam maior potencial de transformação

Your complimentary use period has ended. Thank you for using PDF Complete.
Click Here to upgrade to Unlimited Pages and Expanded Features

en, Hsue e Lin, 2005), assim como em lesões neoplásicas, *in situ* ou invasivas, comparadas com lesões não neoplásica da mucosa bucal (Foschini et al., 2004). Uma maior imunomarcação da p63 nesses casos corrobora com a hipótese de que existe uma inibição da função supressora tumoral da p53 e, portanto, uma expansão da indução clonal de queratinócitos displásicos e neoplásicos (Chen, Hsue e Lin, 2005). Sendo a queilite actinica uma lesão cancerizáveis que apresenta taxas consideráveis de transformação maligna como já citado anteriormente, acreditamos que a expressiva imunomarcação da p63 em nossa amostra, cuja média foi de 86,84% das células marcadas, se deva a este potencial.

Além disso, Chen, Hsue e Lin (2005) encontraram em seu estudo um aumento do número de células p63-positivas com o aumento da severidade da displasia, sendo que nas displasias moderadas e severas a marcação ocorreu em quase toda estratificação epitelial, estando de acordo com o que foi observado em nosso estudo, sendo justificado pela capacidade das células displásicas em assumir uma condição semelhante a embriogênese e terem ainda a capacidade de expressar a p63, produzindo um efeito de anti-diferenciação assim como uma capacidade proliferativa. Não encontramos, porém, uma associação estatística entre a média de células p63-positivas e o grau histológico das lesões displásicas, estando compatível com os achados de Bortoluzzi et al. (2004), provavelmente em decorrência de só existirem displasias moderadas e severas em nossas amostras e que apresentaram médias muito próximas de células p63-positivas.

Em relação aos carcinomas escamocelulares de lábio podemos observar uma expressão significativa da p63 na maioria dos casos avaliados, sendo a média de

Your complimentary use period has ended. Thank you for using PDF Complete.
Click Here to upgrade to Unlimited Pages and Expanded Features

das, estando em concordância com outros estudos com carcinomas escamocelulares da região de cabeça e pescoço (Choi et al., 2002; Pruneri et al., 2002; Geddert et al., 2003; Chen, Hsue e Lin, 2004; Chen, Hsue e Lin, 2005; Muzio et al., 2005; Sniezek et al., 2004; Thurfjell et al., 2004). Este alto nível de expressão da p63 nessas lesões reflete sua influência na diferenciação de células neoplásicas (Thurfjell et al., 2004).

Outrossim, uma superexpressão da p63 parece estar associada com um pior prognóstico em carcinomas escamocelulares de boca, onde Muzio et al. (2005) estudando 94 casos de carcinomas escamocelulares de boca encontrou taxas de sobrevida menores para casos com maior expressão da p63, além desta estar associada também com uma maior infiltração perineural. Já Foschini et al. (2004) evidenciaram uma maior imunoexpressão da p63 em carcinomas escamocelulares de boca pobremente diferenciados, porém segundo os autores ainda não existe uma relação definida entre a expressão desta proteína e o prognóstico dos pacientes provavelmente por não existir um anticorpo comercialmente disponível que detecte as diferentes isoformas da p63. Por não utilizarmos o estadiamento clínico para os carcinomas nem mesmo taxas de sobrevida, não foi possível controlar estas variáveis em nosso estudo.

Não detectamos, porém, em nosso estudo uma associação estatística entre a média de células p63-positivas e a graduação histológica de malignidade dos carcinomas escamocelulares de lábio, o que ficou prejudicado por apenas quatro casos, dentre 65 casos, fazerem parte do grupo com alto escore de malignidade. Deve-se considerar ainda nesse caso a participação dos outros membros da família

Your complimentary use period has ended. Thank you for using PDF Complete.
Click Here to upgrade to Unlimited Pages and Expanded Features

p63 em decorrência a maior instabilidade genética dos carcinomas.

Em se tratando de um gene que codifica variadas isoformas, as quais podem induzir ou inibir a ativação transcripcional de genes alvos, além de desempenhar funções diversas, a identificação precisa da função da p63 na transformação neoplásica e na biologia tumoral necessitam de um melhor esclarecimento. Neste contexto, estudos subseqüentes à cerca de lesões cancerizáveis e carcinomas escamocelulares da cavidade bucal utilizando o p63 precisam ser desenvolvidos a fim de caracterizar este gene como um biomarcador de risco na progressão do câncer de boca.

Your complimentary use period has ended. Thank you for using PDF Complete.
Click Here to upgrade to Unlimited Pages and Expanded Features

Diante dos resultados apresentados podemos concluir que:

1. Todos os casos de queilite actínica e carcinoma escamocelular de lábio apresentaram marcação positiva para a proteína p63.
2. A análise quantitativa não demonstrou associação estatística entre a percentagem de células p63-positivas e os diferentes graus de displasia epitelial das queilites actínicas.
3. A análise quantitativa não demonstrou associação estatística entre a percentagem de células p63-positivas e o grau histológico de malignidade dos carcinomas escamocelulares de lábio.
4. Não foi possível concluir que a detecção da p63 possa servir como um biomarcador de risco para o desenvolvimento do câncer de lábio.

Your complimentary use period has ended. Thank you for using PDF Complete.
Click Here to upgrade to Unlimited Pages and Expanded Features

REFERÊNCIAS

ANNEROTH, G.; BATSAKIS, J.; LUNA, M. Review of the literature and a recommended system of malignancy grading in oral squamous cell carcinomas. **Scand J Dent Res**, Copenhagen, v. 94, n. 3, p. 229-249, 1987.

AYRES, S. Chronic actinic cheilitis. **JAMA**, v. 81, n. 14, p. 1183-1186, 1923.

BÁNOCZY, J.; CSIBA, A. Occurrence of epithelial dysplastic in oral mucosa. **Oral Surg**, v. 42, n. 6, p. 766- 774, 1976.

BELTRAMI, C. A.; DESINAN L.; RUBINI C. Prognostic factors in squamous cell carcinoma of the oral cavity. A retrospective study of 80 cases. **Pathol Res Pract**, v. 188, p. 510-516, 1992.

CATALDO, E.; DOKU, H. C. Solar Cheilitis. **J Dermatol Surg Oncol**, v. 7, p. 989-995, 1981.

BORTOLUZZI, M. C. et al. Assessmente of p63 expression in oral squamous cell carcinoma and dysplasias. **Oral Surg Oral Med Oral Pathol Oral Radiol. Endod**, v. 98, p. 698-704, 2004.

BORTOLUZZI, M. C. **Avaliação da expressão da proteína p63 em displasias epiteliais e carcinomas da cavidade bucal**. 2004. 132f. Tese (Doutorado em Estomatologia Clínica) ï Faculdade de Odontologia, Pontifícia Universidade Católica do Rio Grande do Sul, Porto Alegre.

BRYNE, M. et al. New malignance grading is a better prognostic indicator than Broders´ grading in oral squamous cell carcinomas. **J Oral Pathol Med**, v. 18, p. 432-437, 1989.

CHEN, Y. K.; HSUE, S. S.; LIN, L. M. Expression of p63 (TA and ΔN isoforms) in human primary well differentiated buccal carcinomas. **Int J Oral Maxillofac Surg**, v. 33, p. 493-497, 2004.

CHEN, Y. K.; HSUE, S. S.; LIN, L. M. Expression of p63 protein and mRNA in oral epithelial dysplasia. **J Oral Pathol Med**, v. 34, p. 232-239, 2005.

CHOI, H. R. et al. Differential expression of p53 gene family members p63 and p73 in head and neck squamous tumorigenesis. **Hum Pathol**, v. 33, n. 2, p. 158-164, 2002.

COSTA, A. L. L. et al. Correlação entre a classificação TNM, graduação histológica e localização anatômica em carcinoma epidermóide oral. **Pesqui Odontol Bras**, v. 16, n. 3, p. 216-220, 2002.

CROSTHWAITE, N. et al. p53 protein expression in malignant and non-malignant lesions of the lip. **J Clin Pathol**, v. 49, n. 8, p. 648-653, 1996.

Your complimentary use period has ended. Thank you for using PDF Complete.
Click Here to upgrade to Unlimited Pages and Expanded Features

de ROSA, I. et al. Potentially malignant and malignant lesions of the lip. Role of silver staining nucleolar organizer regions, proliferation cell nuclear antigen, p53, and c-myc in differentiation and prognosis. **J Oral Pathol Med**, v.28, n.6, p.252-258, 1999.

DÔERRICO, M.; CALCAGNILE, A.; DOGLIOTTI, E. Genetic alterations in skin cancer. **Ann Ist Super Sanità**, v. 32, n. 1, p. 53-63, 1996.

FABBROCINI, G. et al. p53, cyclin-D1, PCNA, AgNOR expression in squamous cell cancer of the lip: a multicenter study. **Photodermatol Photoimmunol Photomed**, v.16, p. 172-177, 2000.

FISHMAN, S. L. et al. Correlative clinico-pathological evaluation of oral premalignancy. **J Oral Pathol**, v.11, n. 4, p. 283-289, 1982.

FLORES, E. R. et al. p63 and p73 are required for p53-dependent apoptosis in response to DNA damage. **Nature**, v. 416, p. 560-564, 2002.

FOSCHINI, M. P. et al. Pattern of p63 expression in squamous cell carcinoma of the oral cavity. **Virchows Arch**, v. 444, n. 4, p. 332-339, 2004.

GEDDERT, H. et al. The role of p63 e ΔNp63 (p40) protein expression and gene amplification in esophageal carcinogenesis. **Human Pathol**, v. 34, n. 9, p. 850-856, 2003.

GIROD, S. C. et al. Proliferative activity and loss of function of tumour supressor genes as ñbiomarkersò in diagnosis and prognosis of benign and preneoplastic oral lesions and oral squamous cell carcinoma. **Br J Oral Maxillofac Surg**, Edinburgh, v. 36, n. 4, p. 252-260, 1998.

GOMES, A. P. N.; ARAÚJO, V. C.; PINTO JR, D. S. Análise imuno-histoquímica de p53 3 PCNA como marcadores de risco para lesões bucais potencialmente malignas. **RPG Rev Pós Grad**, v. 7, n. 4, p. 349-355, 2000.

INCA. Instituto Nacional do Câncer. Disponível em: < http://www.inca.gov.br/conteudo_view.asp?id=324>. Acesso em 5 out. 2005

KAUGARS, G. E. et al. Actinic cheilitis: a review of 152 cases. **Oral Surg Oral Med Oral Pathol Oral Radiol. Endod**, v. 88, n. 2, p.81-86, 1999.

KOSTER, M. I. et al. p63 is the molecular switch for initiation of an epithelial stratification program. **Genes Dev**, v. 18, p. 1260-131, 2004.

KUROPKAT, C. et al. Abnormalities of molecular regulators of proliferation and apoptosis in carcinoma of oral cavity and oropharynx. **Auris Nasus Larynx**, v. 29, p. 165-174, 2002.

Your complimentary use period has ended. Thank you for using PDF Complete.
Click Here to upgrade to Unlimited Pages and Expanded Features

rations and p53 protein in oral epithelial dysplasia and squamous cell carcinoma. **Journal of Pathol**, v. 178, p. 415-421, 1996.

LAWS, R. A; WILDE, J. L.; GRABSKI, W. J. Comparison of electrodessication with CO2 laser for the treatment of actinic cheilitis. **Dermatol Surg**, v. 26, p. 349-353, 2000.

LIEFER, K. M. et al. Down-regulation of p63 is required for epidermal UV-B-induced apoptosis. **Cancer Res**, v. 60, p. 4016-4020, 2000.

LOYOLA, A; M., BORRA, R. C.; ARAÚJO, V. C. Expressão da proteína p53 em carcinomas epidermóides de mucosa bucal. **RPG**, v. 2, n. 2, p. 52-58, 1995.

LU, S. et al. Expression of cell-cycle proteins p53, p21 (WAF-1), PCNA e Ki-67 in benign, premalignant and malignant skin lesions with implicated HPV involvement. **Acta Dermatol Venereol**, v. 79, p. 268-273, 1999.

LUMERMAN, H.; FREEDMAN, P.; KERPEL, S. Oral epithelial dysplasia and development of invasive squamous cell carcinoma. **Oral Surg Oral Med Oral Pathol Oral Radiol. Endod**, v. 79, n. 3, p. 321-329, 1995.

MAIN, J. H. P.; PAVONE, M. Actinic Cheilitis and carcinoma of the lip. **Can Dent Assoc J**, v. 69, n. 1-3, p. 113-116, 1994.

MANGANARO, A. M.; WILL, M. J.; POULOS, E. Actinic cheilitis: a premalignant condition. **General Dent**. 45, n. 5, p. 492-294, 1997.

MARCUCCI, G. Lesões Cancerizáveis da mucosa bucal. **Rev Paul Odontol**. v. 19, n.2, p. 22-27, 1997.

MARKOPOULOS, A.; ALBANIDOU-FARMAKI, E.; KAYAVIS, I. Actinic cheilitis: clinical and pathologic characteristics in 65 cases. **Oral Dis**, v. 10, p.212-216, 2004.

McCOMBE, D. et al. Squamous cell carcinoma of the lip: a retrospective review of the Peter MacCllum Câncer Institute experience 1979-88. **Aust N Z J Surg**, v. 70, p. 358-361, 2000.

MILLS, A. A. et al. p63 is a p53 homologue required for limb and epidermal morphogenesis. **Nature**, v. 398, p. 708-713, 1999.

MUZIO, L. L. et al. P63 overexpression associates with poor prognosis in head and neck squamous cell carcinoma. **Hum Pathol**, v.36, p. 187-194, 2005.

NELSON, M. A. et al. Analysis of p53 gene in human precancerous actinic keratosis lesions and squamous cell cancers. **Cancer Letters**, v. 85, p. 23-29, 1994.

Your complimentary use period has ended. Thank you for using PDF Complete.
Click Here to upgrade to Unlimited Pages and Expanded Features

gia Oral e Maxilofacial. 1 ed. Rio de Janeiro: Guanabara Koogan, 1998. p. 559-565.

NICOLAU, S. G.; BÄLUS, L. Chronic actinic cheilitis and câncer of the lower lip. **Br J Dermatol**, v. 76, p. 278-289, 1964.

NYLANDER, K.; COATES, P. J.; HALL, P. A.Characterization of expression pattern of p63α and ΔNp63α in benign and malignant oral epithelial lesions. **Int J Cancer**, v. 87, p. 368-372, 2000.

ORTONNE, J. P. From actinic keratosis to squamous cell carcinoma. **British J Derm**, v. 146, suppl. 61, p. 20-23, 2002.

PACCA, F. O. T. **Queilite actínica ï Revisão da literatura e estado atual da questão**. 1999. 77f. Dissertação (Metrado em Odontologia) - Faculdade de Odontología, Universidade de São Paulo, São Paulo.

PARENTI, A. R. et al. bcl-2 and p53 immunophenotypes in pre-invasive, early and advanced oesophageal squamous cancer. **Histopathology**, v. 31, p. 430-435, 1997.

PARK, B. J. et al. Frequent alteration of p63 expression in human primary bladder carcinomas. **Cancer Res**, v. 60, p. 3370-3774, 2000.

PICASCIA, D. D.; ROBINSON, J. K. Actinics cheiliti: a review of the etiology, differential diagnosis and treatement. **J Am Acad Dermatolol**, v. 17, n. 2, p. 255-264, 1987.

PINDBORG, J. J.; DAFTARY, D. K.; METH, F. S. A follow-up study of sixty-one oral dysplastic precancerous lesions in Indian villagers. **Oral Surg Oral Med Oral Pathol Oral Radiol. Endod**, v. 43, n. 3, p. 383-390, 1977.

PIRES, R. P. et al. Queilite actínica: aspectos clínicos e preventivos. **Revista da APCD**, v. 55, n. 3, p. 200-203, 2001.

PRUNERI, G. et al. p63 in laryngeal squamous cell carcinoma: evidence for a role of TA-p63 down-regulation in tumorigenesis and lack of prognostic implications of p63 immunoreactivity. **Lab Invest**, v. 82, n. 10, p. 1327-1334, 2002.

RAMALHO, L. M. P. et al. Expressai imuno-histoquímica da ciclina D1, Ki-67 e PCNA em carcinomas espinocelulares de boca ï análise comparativa da zona central e da zona de invasão tumoral. **Rev Odonto Ciência**, v. 15, n. 31, p. 71-86, 2000.

RODOLICO, V. et al. Lymph node metastasis in lower lip squamous cell carcinoma in relation to tumor size, histologic variables and $p27^{kip\ 1}$ protein expression. **Oral Oncol**, v. 40, p. 92-98, 2004.

Your complimentary use period has ended. Thank you for using PDF Complete.
Click Here to upgrade to Unlimited Pages and Expanded Features

histochemical analysis of p53 protein expression in pre-malignant and malignant tissues of the oral cavity. **Clin Otolaryng All Sciences**, v. 22, n. 1, p. 23-29, 1997.

SANTOS, J. N. et al. Altered cytokeratin expression in actinic cheilitis. **J Cutan Pathol**, v. 30, n. 4, p. 237-241, 2003.

SANTOS, J. N. et al. **Expressão imuno-histoquímica de citoqueratinas, CD1a, S-100, p53, p21, PCNA e Ki-67 em queilite actínica**. 2000. 105f. Tese (Doutorado em Odontología) ï Faculdade de Odontología, Universidade de São Paulo, São Paulo.

SANTOS, L. R. M. et al. Fatores prognósticos em carcinoma espinocelular de lábio inferior. Estudo retrospectivo. **Rev Brás Cir Cab Pesc**, v. 17, n. 1, p. 58-68, 1993.

SOUZA, V. F. **Expressão imuno-histoquímica das proteínas p53 e MDM2 em carcinomas escamocelulares de boca**. 2003. 77f. Dissertação (Mestrado em Odontologia) ï Faculdade de Odontologia, Universidade Federal da Bahia, Salvador.

SNIEZEK, J. C. et al. Dominant Negative p63 isoform expression in head and neck squamous cell carcinoma. **Laryngoscope**, v. 114, p. 2063-2072, 2004.

THANOS, C. D.; BOWIE, J. U. p53 family members p63 and p73 are SAM domain-containing proteins. **Protein Sci**, v.8, p. 1708-1710, 1999.

THURFJELL, N. et al. Complex p63 mRNA isoform expression patterns in squamous cell carcinoma of head and neck. **Int J Oncol**, v. 25, p. 27-35, 2004

TODD, R. et al. The molecular biology of oral carcinogenesis: toward a tumor progression model. **J Oral Maxillofac Surg**, v. 55, p. 613-623, 1997.

WESTFALL, M. D.; PIETENPOL, J. A. p63: molecular complexity in development and cancer. **Carcinogenesis**, v. 25, n. 6, p. 857-864, 2004.

WHYTE, D. A.; BROTON, C. E.; SHILLITOE, E. J. The unexplained survival of cells in oral cancer: What is the role of p53? **J Oral Pathol Med**, v. 31, p. 125-133, 2002.

WORLD HEALTH ORGANIZATION. Definition of leukoplakia and related lesions: an aid to studies on oral precancer**. Oral Surg Oral Med Oral Pathol,** v. 115, n. 6, p. 15-19, 1978.

XIE, X.; CLAUSEN, O. P. F.; BOYSEN, M. Prognostic significance of p21 (WAF1/CIP1) expression in tongue squamous cell carcinomas. **Arch Otolaryngol Head Neck Surg**, v. 128, n. 8, p. 897-902, 2002.

YANAMOTO, S. et al. Expression of p53R2, newly p53 target in oral normal epithelium, epithelial dysplasia and squamous cell carcinoma. **Cancer Letters**, v. 190, p. 233-243, 2003.

Your complimentary use period has ended. Thank you for using PDF Complete.
Click Here to upgrade to Unlimited Pages and Expanded Features

molog at 3q27-29, encodes multiple products with transactivating, death-inducing, and dominant-negative activities. **Mol Cell**, v. 2, p. 305-316, 1998.

YANG, A. et al. p63 is essential for regenerative proliferation in limb, craneofacial and epithelial development. **Nature**, v. 398, p. 714-718, 1999.

YANG, A.; MCKEON, F. p63 and p73: p53 mimics, menaces and more. **Nat Rev Mol Cell Biol**, v.1, p. 199-207, 2000.

ZIEGLER, A. et al. Sunburn and p53 in the onset of skin cancer. **Nature**, v. 32, n. 22/29, p. 773-776, 1994.

Your complimentary use period has ended. Thank you for using PDF Complete.
Click Here to upgrade to Unlimited Pages and Expanded Features

APÊNDICE

Your complimentary use period has ended. Thank you for using PDF Complete.
Click Here to upgrade to Unlimited Pages and Expanded Features

valores percentuais das células imunomarcadas para a proteína p63 e distribuição dos parâmetros morfológicos baseados no sistema de graduação histológica de Anneroth; Batsakis; Luna (1987), nos carcinomas escamocelulares de lábio. Salvador, BA, 2005.

Caso	% p63	Grau de queratinização	Pleomorfismo nuclear	Número de mitoses	Padrão de invasão	Infiltrado inflamatório	Escore total
1	38,94	2	2	4	2	2	2,4
2	95,67	3	2	2	2	1	2,0
3	89,85	1	3	4	1	2	2,2
4	92,61	1	2	4	1	3	2,2
5	96,62	1	1	4	2	2	2,0
6	71,40	1	2	2	1	3	1,8
7	96,25	3	3	4	1	3	2,8*
8	93,24	1	2	3	2	2	2,0
9	68,06	1	3	3	2	3	2,4
10	89,61	3	3	3	1	1	2,2
11	82,44	1	2	2	2	2	1,8
12	21,29	1	1	2	1	2	1,4
13	74,26	2	1	2	3	1	1,8
14	93,01	3	4	2	1	1	2,2
15	76,50	3	3	3	1	1	2,2
16	83,77	1	3	3	2	2	2,2
17	81,05	1	1	2	2	3	1,8
18	90,92	1	2	2	2	3	2,0
19	77,49	1	1	1	1	2	1,2
20	92,32	1	2	4	1	2	2,0
21	97,66	1	2	2	2	3	2,0
22	82,45	1	1	2	1	3	1,6
23	77,32	1	2	2	1	2	1,6
24	84,75	2	1	2	1	2	1,6
25	87,85	1	2	3	2	2	2,0
26	29,55	1	2	2	3	1	1,8
27	84,94	2	2	2	3	2	2,2
28	88,18	2	3	4	1	2	2,4
29	94,85	1	1	1	1	2	1,2
30	88,18	1	1	1	2	2	1,4
31	86,52	1	2	3	1	2	1,8
32	88,68	1	1	2	1	2	1,4
33	83,85	2	1	3	3	4	2,6*
34	89,17	1	1	4	1	1	1,6
35	96,05	1	1	4	2	2	2,0
36	89,72	1	2	2	2	2	1,8
37	98,18	1	1	3	2	1	1,6
38	96,24	3	3	2	1	2	2,2
39	91,02	2	3	4	1	1	2,2
40	84,49	1	1	1	1	1	1,0
41	98,15	1	1	2	1	2	1,4
42	90,28	1	2	3	1	1	1,6
43	90,17	3	1	1	2	3	2,0
44	95,20	3	4	4	2	1	2,8*

Your complimentary use period has ended. Thank you for using PDF Complete.
Click Here to upgrade to Unlimited Pages and Expanded Features

Your complimentary use period has ended. Thank you for using PDF Complete.
Click Here to upgrade to Unlimited Pages and Expanded Features

alterações histológicas presentes nos casos de queilite actínica. Salvador, BA, 2005.

Alterações Histológicas	CASO																																											
	1	2	3	4	5	6	7	8	9	10	11	12	13	14	15	16	17	18	19	20	21	22	23	24	25	26	27	28	29	30	31	32	33	34	35	36	37	38	39	40
Estratificação epitelial irregular	Å	Å	Å	Å	Å				Å	Å		Å				Å		Å		Å	Å	Å		Å	Å	Å					Å	Å			Å			Å		
Hiperplasia da Camada basal		Å			Å			Å			Å									Å								Å			Å			Å	Å	Å		Å		Å
Processos reticulares em forma de gota		Å	Å		Å	Å	Å	Å				Å	Å	Å	Å		Å	Å		Å			Å	Å	Å	Å	Å	Å	Å	Å			Å	Å	Å			Å	Å	
Aumento do número de figuras mitóticas		Å		Å	Å	Å	Å		Å				Å		Å				Å						Å	Å							Å	Å			Å	Å		
Perda da polaridade das células basais	Å	Å	Å	Å	Å	Å	Å	Å	Å	Å	Å	Å	Å	Å	Å	Å	Å	Å	Å	Å	Å	Å	Å	Å	Å	Å	Å	Å	Å	Å	Å	Å	Å	Å	Å		Å	Å	Å	
Aumento da razão núcleo/citoplasma	Å	Å				Å				Å		Å					Å	Å	Å	Å	Å	Å	Å		Å				Å		Å		Å			Å	Å			
Hipercromatismo nuclear	Å	Å	Å		Å	Å	Å	Å	Å	Å	Å			Å	Å	Å		Å		Å		Å	Å	Å	Å	Å	Å	Å	Å	Å	Å	Å	Å	Å	Å	Å	Å	Å	Å	Å
Polimorfismo nuclear	Å	Å	Å		Å	Å	Å	Å	Å	Å	Å	Å	Å	Å				Å		Å		Å	Å	Å	Å	Å		Å		Å	Å			Å		Å			Å	Å
Aumento do tamanho dos nucléolos	Å	Å	Å		Å	Å	Å	Å	Å	Å					Å			Å		Å	Å	Å	Å	Å	Å	Å				Å		Å		Å			Å		Å	
Redução da aderência intercelular		Å								Å								Å						Å				Å												
Ceratinização na camada espinhosa		Å			Å					Å		Å			Å	Å							Å								Å						Å	Å		

Your complimentary use period has ended. Thank you for using PDF Complete.
Click Here to upgrade to Unlimited Pages and Expanded Features

APÊNDICE C ï Distribuição dos valores percentuais das células imunomarcadas para as proteínas p63 nas displasia epiteliais moderada e severa em queilite actínica. Salvador, BA, 2005.

CASO Nº	% p63	DISPLASIA EPITELIAL
1	95,18	Severa
2	94,33	Severa
3	92,04	Severa
4	96,52	Moderada
5	98,63	Severa
6	90,41	Severa
7	77,53	Severa
8	94,88	Severa
9	82,61	Severa
10	97,13	Severa
11	87,83	Moderada
12	90,36	Severa
13	89,09	Severa
14	82,80	Severa
15	87,38	Severa
16	97,26	Severa
17	91,64	Moderada
18	83,81	Severa
19	96,31	Moderada
20	90,60	Severa
21	87,38	Severa
22	86,76	Severa
23	61,55	Severa
24	95,10	Severa
25	93,00	Severa
26	92,15	Severa
27	87,30	Moderada
28	82,29	Severa
29	88,24	Moderada
30	97,19	Severa
31	94,59	Severa
32	61,14	Moderada
33	90,31	Severa
34	86,68	Severa
35	85,76	Severa
36	81,67	Moderada
37	86,49	Severa
38	97,15	Severa
39	45,59	Severa
40	57,10	Moderada

Your complimentary use period has ended. Thank you for using PDF Complete.
Click Here to upgrade to Unlimited Pages and Expanded Features

ANEXO